

Cáncer de mama cercano a cicatriz radial

Breast cancer near radial scar

Mario Arturo González Mariño*

Palabras clave:

mama, enfermedades de la mama, neoplasias de la mama.

Keywords:

breast, breast diseases, breast neoplasms.

RESUMEN

Introducción: el cáncer de mama es la principal causa de muerte a nivel mundial, la cicatriz radial es una lesión de alto riesgo para el desarrollo de cáncer, actualmente existe controversia respecto al tratamiento de estas lesiones. **Objetivo:** revisar publicaciones que evalúen y midan la presencia de cáncer de mama en proximidad del sitio de biopsia percutánea de cicatriz radial. **Material y métodos:** revisión sistemática en la base de datos de PubMed, con los términos *breast radial scar and neoplasms*, buscando artículos con diagnóstico único de cicatriz radial por biopsia percutánea y posterior biopsia abierta con hallazgo de neoplasia maligna de mama, separada del sitio de la primera biopsia y confirmada por medición de la distancia entre las dos lesiones. **Resultados:** se encontraron 242 publicaciones. De éstas, se excluyeron 108 en el cribado por título y resumen, 28 de ellas por tratarse de artículos de revisión. Se excluyeron dos artículos en alemán, cinco presentaciones de casos, una carta y un comentario. Las demás se excluyeron por no corresponder al objetivo de la investigación. De la revisión restante, fueron seleccionados dos artículos para análisis cualitativo. **Conclusiones:** este estudio revisa la presencia de cáncer de mama por fuera del sitio de biopsia de cicatriz radial pura. A pesar de la baja frecuencia de esta localización, se considera que la biopsia por escisión es el enfoque adecuado después de la biopsia percutánea porque permite el diagnóstico de cáncer cercano a este sitio.

ABSTRACT

Introduction: breast cancer is the leading cause of death worldwide, the radial scar is a high-risk lesion for cancer development, currently there is controversy regarding the treatment of these lesions. **Objective:** review publications that evaluate and measure breast cancer in the vicinity of the percutaneous radial scar biopsy site. **Material and methods:** systematic review in the PubMed database, with the terms *breast radial scar and neoplasms*, looking for articles with a single diagnosis of radial scar by percutaneous biopsy and subsequent open biopsy with finding of malignant breast neoplasm, separated from the site of the first biopsy and confirmed by measuring the distance between the two lesions. **Results:** 242 publications were found. Of these, 108 were excluded in the screening by title and abstract, 28 of them because they were review articles. Two articles in German, five case presentations, one letter, and one comment were excluded. The others were excluded because they did not correspond to the objective of the investigation. From the remaining review, two articles were selected for qualitative analysis. **Conclusions:** this study reviews the presence of breast cancer outside the pure radial scar biopsy site. Despite the low frequency of this location, excisional biopsy is considered the appropriate approach after percutaneous biopsy because it allows the diagnosis of cancer near this site.

INTRODUCCIÓN

El cáncer de mama es el diagnóstico más común de cáncer en mujeres (2.1 millones de casos nuevos en 2018) y también su principal causa de muerte por cáncer a nivel mundial (627,000 mujeres en el mismo año).¹ En la mama hay lesiones consideradas de alto riesgo que se asocian con mayor concurrencia o futuro desarrollo de cáncer, entre ellas se incluye la

cicatriz radial. Esta lesión se considera benigna, pero puede acompañarse de carcinoma que puede ser indistinguible en las imágenes.² La biopsia diagnóstica se hace por lo regular de forma percutánea (más frecuentemente con aguja 14G tru-cut) y después se efectúa biopsia quirúrgica por escisión^{3,4} para establecer o confirmar la existencia de atipias epiteliales, lesiones proliferativas hiperplásicas (con las que con frecuencia se asocian⁵) o diagnosticar

* Profesor titular.
Facultad de Medicina,
Universidad Nacional
de Colombia, Bogotá,
Colombia.

Recibido: 25/03/2020
Aceptado: 09/01/2022



Citar como: González MMA. Cáncer de mama cercano a cicatriz radial. Cir Gen. 2022; 44 (4): 184-188. <https://dx.doi.org/10.35366/109892>

neoplasia maligna. Dada la baja asociación con carcinoma cuando la cicatriz radial es “pura” (sin otra lesión proliferativa),⁶ algunos servicios recomiendan, con precauciones, la realización de escisión asistida por vacío.⁷ Uno de los riesgos de omitir la escisión quirúrgica es que una neoplasia maligna ubicada por fuera del sitio de biopsia de la cicatriz radial no se reseque con esta tecnología dejando el cáncer allí presente sin diagnóstico.

MATERIAL Y MÉTODOS

Revisión sistemática de artículos registrados en la base de datos de PubMed, con los términos *breast radial scar and neoplasms*, sin uso de filtros, realizada el 28/03/2020, buscando artículos con diagnóstico único de cicatriz radial por biopsia percutánea con aguja gruesa y posterior biopsia abierta con hallazgo de neoplasia maligna de mama, separada del sitio de la primera biopsia y confirmada por medición de la distancia entre las dos lesiones. Los términos de búsqueda fueron aportados por el autor; con otro revisor se seleccionaron los artículos pertinentes al objetivo de la investigación, según el título, o por información adicional del resumen. Las discrepancias se solventaron con revisión del artículo completo y mutuo acuerdo. En los artículos que continuaron en evaluación el autor revisó el artículo completo para asegurarse

de la pertinencia de los artículos con el objetivo de la investigación. Se excluyeron artículos de revisión, reportes de menos de cinco casos, cartas y comentarios. En la *Figura 1* se muestra el flujo de información a través de las diferentes fases de la revisión sistemática.

RESULTADOS

Con los términos de búsqueda se encontraron 242 publicaciones. De éstas, se excluyeron 108 en el cribado por título y resumen, 28 de ellas por tratarse de artículos de revisión. Aunque no hubo restricción inicial por idioma, se excluyeron dos artículos en alemán, cinco presentaciones de casos, una carta y un comentario. Las demás se excluyeron por no corresponder al objetivo de la investigación. De la revisión fueron seleccionados dos artículos para análisis cualitativo.

En el artículo Leong y colaboradores⁶ de 161 biopsias de cicatriz radial pura tomadas por biopsia estereotáxica (biopsia asistida por vacío con aguja de calibre 9 g con toma de 12 muestras) y escisión quirúrgica, solamente se detectó un carcinoma ductal *in situ* (0.6%) de 2 mm ubicado a 5 mm de la cavidad de biopsia percutánea marcada en los sitios de biopsias con clips de titanio. Es de anotar que en este caso se vieron microcalcificaciones residuales en la mamografía postbiopsia.

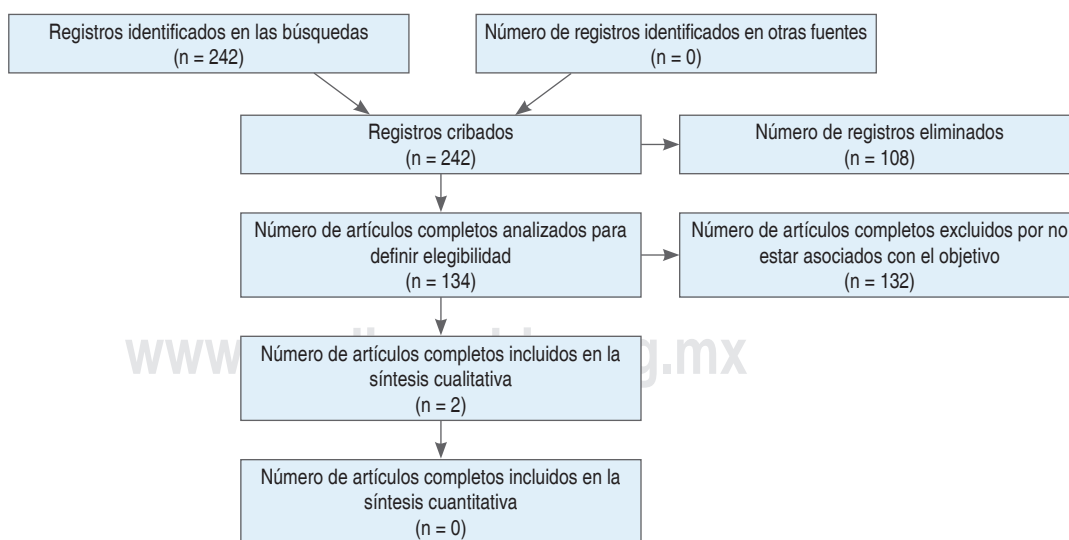


Figura 1: Flujo de información a través de las diferentes fases de la revisión sistemática.

Tabla 1: Casos con carcinoma por fuera del sitio de biopsia de cicatriz radial.

Autor	No. de biopsias	Cáncer	Tipo de cáncer	Tamaño de tumor (mm)	Distancia de cicatriz radial
Leong, et al. ⁶	161	1	Ductal <i>in situ</i>	2	5
Li Z, et al. ⁸	220	2	Ductal invasivo Ductal <i>in situ</i>	10 5	8 7

En el artículo de Li Z y colaboradores,⁸ de 220 biopsias con aguja 14 g se encontraron dos casos con carcinoma (0.9%). El primer caso, carcinoma ductal invasivo de 10 mm con Nottingham grado 1 (5/9), grado nuclear 2, sin invasión linfovascular, y distancia de 8 mm del sitio de biopsia. El segundo caso, carcinoma ductal *in situ* focal de 5 mm con un patrón de crecimiento cribiforme, grado nuclear 2 y distancia de 7 mm del sitio de la biopsia (Tabla 1).

DISCUSION

La denominación de cicatriz radial por lo regular se usa en lesiones de hasta 1 cm (una de mayor tamaño es lesión esclerosante compleja).^{9,10} Su diagnóstico era incidental en la evaluación microscópica, pero recientemente su sospecha ha aumentado por mayor acceso a la mamografía^{11,12} en la que se presenta como un área de distorsión arquitectónica,⁵ acompañada de otros criterios: 1) presencia de una radiolucidez central, 2) espículas radiadas delgadas, largas, 3) apariencia diferente según las proyecciones, 4) estructuras lineales radiolúcidas paralelas a las espículas y 5) ausencia de lesiones palpables o cambios en la piel.¹³ En el ultrasonido son visibles como masas hipoecoicas irregulares con sombreado posterior prácticamente idénticas al aspecto del cáncer de mama.¹⁴

Se detectan con mayor frecuencia en mujeres entre 40 y 60 años de edad, siendo raras antes de los 30.¹⁵ En programas de cribado poblacional se estima su incidencia entre 0.03 y 0.09%.^{5,12,15-18} En especímenes de autopsias se reporta entre 1.7 y 28%.^{15,19}

La asociación de cicatriz radial con malignidad probablemente no sea una relación etiológica.⁸ Los tumores malignos asociados con mayor frecuencia son carcinomas ductales *in*

situ de grado bajo o intermedio y carcinomas invasivos de grado 1 o 2^{18,20} con perfiles biológicos favorables (receptores de estrógenos y progesterona positivos y bajo índice proliferativo).^{21,22} Los focos de malignidad usualmente son pequeños, en algunos casos sólo 5% de la lesión.²³ Farshid y Rush en su estudio reportaron que la malignidad estaba dentro del área radiológica en siete de nueve casos, pero se extendía más allá de ella en dos casos.²³ Doyle y colaboradores²⁴ describen que de 25 lesiones malignas, cuatro estaban en la cicatriz radial,¹⁷ en el borde y cuatro separadas. La omisión diagnóstica de cáncer en la biopsia percutánea con aguja gruesa puede ocurrir por falla inadvertida en el procedimiento de biopsia¹⁸ (toma de la muestra sólo de la cicatriz radial en una lesión que contiene también carcinoma) eventualmente relacionada con el tamaño de la aguja o con un bajo número de muestras (aguja calibre 14 g o menor o con número muestras ≤ 12) y con mayor riesgo de ocurrir en casos en que la mamografía e histología son discordantes.^{2,19,25} También puede deberse a error diagnóstico en el estudio de patología por dificultad en diferenciar cicatriz radial de carcinoma en particular del tipo tubular.²⁶

Existe gran variación en el hallazgo de malignidad en la escisión quirúrgica después de biopsia con aguja gruesa con reporte de cicatriz radial (0 y 40%).^{20,26} Esta situación es más frecuente cuando la cicatriz radial se acompaña de hiperplasia ductal atípica, neoplasia lobular o papiloma (en promedio 26%), en comparación con 7.5% cuando no tiene lesión proliferativa asociada.²⁷

Algunos servicios reemplazan las biopsias con aguja tru-cut por las biopsias asistidas por vacío favoreciendo su mayor tamaño y proceden como siguiente paso después del diagnós-

tico de cicatriz radial a su escisión, también por vacío, con intención de remover la totalidad de la lesión como alternativa a la biopsia abierta tradicional.⁷ Este procedimiento adicional en su gran mayoría no encuentra malignidad⁷ (se considera actualmente menor de 5% cuando no hay atipias^{5,28}). En un metaanálisis la cicatriz radial sin atipia evaluada por biopsias asistidas por vacío cambió a carcinoma *in situ* en 1% (IC 95% 0 ± 4) de las biopsias por escisión.²⁸ La baja proporción de lesiones residuales en la escisión después de una biopsia percutánea inicial de cicatriz radial obtenida con aguja gruesa convencional o asistida por vacío sirvió de soporte al grupo de trabajo multidisciplinario de tamización en mama del servicio nacional de salud del Reino Unido para desarrollar guías que optan por la escisión asistida por vacío en esta patología (sin atipias epiteliales), previo análisis de cada caso en particular y aplicando un enfoque multidisciplinario.⁷ Sin embargo, la transición a este procedimiento que no se ha usado ampliamente⁷ y con limitada evidencia en la literatura médica²⁸ (los estudios son pocos, con bajo número de pacientes y de tipo observacional), puede dejar sin diagnóstico algunas lesiones como las previamente descritas de dos (22.2%) en el estudio de Farshid y Rush,²³ que se extienden más allá del área radiológica de la cicatriz radial, las cuatro separadas en la publicación de Doyle y colaboradores²⁴ (16%) y las tres (0.7%) de esta revisión.

La expectativa de que las imágenes disminuyan los riesgos de omitir el cáncer con las biopsias percutáneas no se ha confirmado. La resonancia magnética, a pesar de su alto valor predictivo negativo, falló el diagnóstico de cáncer en 24% (IC 95% 11, 39%)²⁸ y la tasa de neoplasias malignas en la escisión quirúrgica fue semejante con y sin tomosíntesis digital mamaria.²⁹

La variabilidad en los reportes de carcinoma concurrente entre 0 y 40%²⁰ se han explicado por bajos tamaños muestrales, diferencias en los criterios de inclusión, y posibles sesgos de selección de las lesiones para escisión quirúrgica. Además de que en algunas publicaciones los autores no proporcionan completamente los aspectos metodológicos, radiológicos o los detalles clínicos¹⁸ (lo que puede explicar el bajo número de casos en esta revisión que

requiere la medición de la distancia por fuera del sitio de biopsia), factores que aumentan la incertidumbre sobre el riesgo de dejar sin diagnóstico un carcinoma en el sitio de biopsia o en su cercanía, ambas zonas susceptibles de ser resecadas con la escisión quirúrgica.

CONCLUSIONES

La cicatriz radial se asocia con riesgo aumentado de concurrencia de cáncer de mama. Las biopsias por escisión quirúrgica después del diagnóstico son el siguiente procedimiento estándar. Esta segunda biopsia permite el diagnóstico de lesiones proliferativas o cáncer y facilita la ubicación de la lesión en la muestra, lo que ha permitido el desarrollo de estudios que evalúan lesiones separadas, pero cercanas a la cicatriz radial. En la revisión sistemática de este estudio se encontraron tres lesiones entre 381 biopsias vecinas al sitio de la biopsia que midieron la distancia del sitio de biopsia. La implementación de la escisión por aspiración no se espera que llegue a este tipo de lesiones. Dada la escasa evidencia de la escisión por aspiración como alternativa a la biopsia quirúrgica se considera que esta última ofrece mayor seguridad en el diagnóstico de un cáncer concurrente.

REFERENCIAS

1. Wild CP, Weiderpass E, Stewart BW, editors (2020). World Cancer Report: Cancer Research for Cancer Prevention. Lyon, France: International Agency for Research on Cancer. Available from: <http://publications.iarc.fr/586>. Licence: cc by-nc-nd3.0 igo.
2. Racz JM, Carter JM, Degnim AC. Challenging atypical breast lesions including flat epithelial atypia, radial scar, and intraductal papilloma. *Ann Surg Oncol*. 2017; 24: 2842-2847. doi: 10.1245/s10434-017-5980-6.
3. Bravo CR, Sanchotena V, Sánchez A, Raya SM. Experiencia en cicatriz radiada. [Experience in radial scar]. *Rev Argent Mastología*. 2014; 33: 198-206.
4. González MA. Diagnóstico de lesiones no palpables de seno. *Revista Colombiana de Cirugía*. 2002; 17: 224-231.
5. Domínguez A, Durando M, Mariscotti G, Angelino F, Castellano I, Bergamasco L et al. Breast cancer risk associated with the diagnosis of a microhistological radial scar (RS): retrospective analysis in 10 years of experience. *Radiol Med*. 2015; 120: 377-385. doi: 10.1007/s11547-014-0456-2.
6. Leong RY, Kohli MK, Zeizafoun N, Liang A, Tartter PI. Radial scar at percutaneous breast biopsy that does not

- require surgery. *J Am Coll Surg.* 2016; 223: 712-716. doi: 10.1016/j.jamcollsurg.2016.08.003.
7. Pinder SE, Shaaban A, Deb R, Desai A, Gandhi A, Lee AHS, et al. NHS Breast Screening multidisciplinary working group guidelines for the diagnosis and management of breast lesions of uncertain malignant potential on core biopsy (B3 lesions). *Clin Radiol.* 2018; 73: 682-692. doi: 10.1016/j.crad.2018.04.004.
 8. Li Z, Ranade A, Zhao C. Pathologic findings of follow-up surgical excision for radial scar on breast core needle biopsy. *Hum Pathol.* 2016; 48: 76-80. doi: 10.1016/j.humpath.2015.06.028.
 9. Greenberg ML, Camaris C, Psarianos T, Ung OA, Lee WB. Is there a role for fine-needle aspiration in radial scar/complex sclerosing lesions of the breast? *Diagn Cytopathol.* 1997; 16: 537-542. doi: 10.1002/(sici)1097-0339(199706)16:6<537::aid-dc13>3.0.co;2-j.
 10. Delgado MM; Rodríguez AJ. Manejo diagnóstico-terapéutico de las lesiones mamarias atípicas. [Diagnostic-therapeutic management of atypical breast lesions]. *Rev Argent Radiol.* 2018; 82: 114-123. Available in: <http://dx.doi.org/https://doi.org/10.1055/s-0038-1641135>
 11. Egyed Z, Péntek Z, Járay B, Kulka J, Svastics E, Kas J, László Z. Radial scar-significant diagnostic challenge. *Pathol Oncol Res.* 2008; 14: 123-129. doi: 10.1007/s12253-008-9025-0.
 12. Murray M. Pathologic high-risk lesions, diagnosis and management. *Clin Obstet Gynecol.* 2016; 59: 727-732. doi: 10.1097/GRE.0000000000000234.
 13. Tabar L, Dean PB. Stellate lesions. In: Tabar L, Dean PB (eds) *Teaching atlas of mammography*, second revised edition, 1985. Georg Thieme Verlag, New York, pp. 87-136.
 14. Cohen MA, Sferlazza SJ. Role of sonography in evaluation of radial scars of the breast. *Am J Roentgenol.* 2000; 174: 1075-1078. doi: 10.2214/ajr.174.4.1741075.
 15. Lee E, Wylie E, Metcalf C. Ultrasound imaging features of radial scars of the breast. *Australas Radiol.* 2007; 51: 240-245. doi: 10.1111/j.1440-1673.2007.01719.x.
 16. Kennedy M, Masterson AV, Kerin M, Flanagan F. Pathology and clinical relevance of radial scar: a review. *Clin Pathol.* 2003; 56: 721-724. doi: 10.1136/jcp.56.10.721.
 17. Cawson JN, Malara F, Kavanagh A, Hill P, Balasubramaniam G, Henderson M. Fourteen-gauge needle core biopsy of mammographically evident radial scars: is excision necessary? *Cancer* 2003; 97: 345-351. doi: 10.1002/cncr.11070.
 18. Ferreira AI, Borges S, Sousa A, Ribeiro C, Mesquita A, Martins PC, et al. Radial scar of the breast: Is it possible to avoid surgery? *Eur J Surg Oncol.* 2017; 43: 1265-1272. doi: 10.1016/j.ejso.2017.01.238.
 19. Nielsen M, Jensen J, Anderson JA. An autopsy study of radial scar in the female breast. *Histopathology.* 1985; 9: 287-295. doi: 10.1111/j.1365-2559.1985.tb02446.x.
 20. Rakha EA, Ho BC, Naik V, Sen S, Hamilton LJ, Hodi Z, et al. Outcome of breast lesions diagnosed as lesion of uncertain malignant potential (B3) or suspicious of malignancy (B4) on needle core biopsy, including detailed review of epithelial atypia. *Histopathology.* 2011; 58: 626-632. doi: 10.1111/j.1365-2559.2011.03786.x.
 21. Ha SM, Cha JH, Shin HJ, Chae EY, Choi WJ, Kim HH, et al. Radial scars/complex sclerosing lesions of the breast: radiologic and clinicopathologic correlation. *BMC Med Imaging.* 2018; 18: 39. doi: 10.1186/s12880-018-0279-z.
 22. Mokbel K, Price RK, Mostafa A, Williams N, Wells CA, Perry N, et al. Radial scar and carcinoma of the breast: microscopic findings in 32 cases. *Breast.* 1999; 8: 339-342. doi: 10.1054/brst.1999.0081.
 23. Farshid G, Rush G. Assessment of 142 stellate lesions with imaging features suggestive of radial scar discovered during population-based screening for breast cancer. *Am J Surg Pathol.* 2004; 28: 1626-1631. doi: 10.1097/00000478-200412000-00012.
 24. Doyle EM, Banville N, Quinn CM, Flanagan F, O'Doherty A, Hill AD, et al. Radial scars/complex sclerosing lesions and malignancy in a screening programme: incidence and histological features revisited. *Histopathology.* 2007; 50: 607-614. doi: 10.1111/j.1365-2559.2007.02660.x.
 25. Brenner RJ, Jackman RJ, Parker SH, Evans WP 3rd, Philpotts L, Deutch BM, et al. Percutaneous core needle biopsy of radial scars of the breast: when is excision necessary? *AJR Am J Roentgenol.* 2002; 179: 1179-1184. doi: 10.2214/ajr.179.5.1791179.
 26. Linda A, Zuiani C, Furlan A, Londero V, Girometti R, Machin P, et al. Radial scars without atypia diagnosed at imaging-guided needle biopsy: how often is associated malignancy found at subsequent surgical excision, and do mammography and sonography predict which lesions are malignant? *AJR Am J Roentgenol.* 2010; 194: 1146-1151. doi: 10.2214/AJR.09.2326.
 27. Conlon N, D'Arcy C, Kaplan JB, Bowser ZL, Cordero A, Brogi E, et al. Radial scar at image-guided needle biopsy is excision necessary? *Am J Surg Pathol.* 2015; 39: 779-785. doi: 10.1097/PAS.0000000000000393.
 28. Farshid G, Buckley E. Meta-analysis of upgrade rates in 3163 radial scars excised after needle core biopsy diagnosis. *Breast Cancer Res Treat.* 2019; 174: 165-177. doi: 10.1007/s10549-018-5040-3.
 29. Phantana-Angkool A, Forster MR, Warren YE, Livasy CA, Sobel AH, Beasley LM, Trufan SJ, Hadzikadic-Gusic L, Sarantou T, Voci AE, Sarma D, White RL Jr. Rate of radial scars by core biopsy and upgrading to malignancy or high-risk lesions before and after introduction of digital breast tomosynthesis. *Breast Cancer Res Treat.* 2019; 173: 23-29. doi: 10.1007/s10549-018-4973-x.

Conflicto de intereses: ninguno.

Financiamiento: recursos propios del autor.

Correspondencia:

Mario Arturo González Mariño MD, MSc, PhD

E-mail: marioar90@hotmail.com