

## Pie diabético neuroisquémico tratado con ozonoterapia. Consecuencias del tratamiento

*Neuroischemic diabetic foot treated with ozone.  
Consequences of treatment*

J Eduardo Bladinieres-Camara,\* Sergio Uhthoff-Brito,\* Rodrigo Alcalá-Duran,\*\*  
Roberto Anaya-Prado,\*\*\* Edgar E Lara-Ramírez\*,\*\*

**Palabras clave:**

Ozonoterapia,  
pie diabético,  
tratamiento.

**Key words:**

Ozone therapy,  
diabetic foot,  
treatment.

### RESUMEN

Se atribuyen al ozono efectos beneficiosos en la mejoría del estado de salud, de manera que se está utilizando como terapia médica de múltiples enfermedades. En el presente artículo se expone el caso de un paciente con pie diabético con características clínicas de neuroisquemia y que había sido tratado previamente con ozonoterapia.

### ABSTRACT

The beneficial effects of ozone are associated with an improvement in the health status, so much that it is being used as a medical therapy in many diseases. In this paper, a clinical case is presented of a patient with diabetic foot with clinical characteristics of neuroischemia and who was previously treated with ozone therapy.

### INTRODUCCIÓN

El ozono se emplea en el presente como una modalidad de tratamiento médico y se reconoce como tal en varias partes del mundo. Al ozono se le atribuyen efectos benéficos para el mejoramiento del estado de salud del cuerpo humano. Sus efectos incluyen inactivación de bacterias, virus y hongos, disolución de tumores malignos, mejoramiento del estado circulatorio, activación del sistema inmune y formación de peróxido.<sup>1</sup> Debido a estas características casi milagrosas y a la carencia de efectos tóxicos, el ozono se está utilizando como una herramienta más dentro del arsenal del tratamiento médico de múltiples enfermedades, que incluyen complicaciones de la diabetes como las lesiones ulcerativas del pie.<sup>2</sup> En el presente trabajo se documenta el caso de un paciente con pie diabético con características clínicas de neuroisquemia y tratado previamente con ozonoterapia.

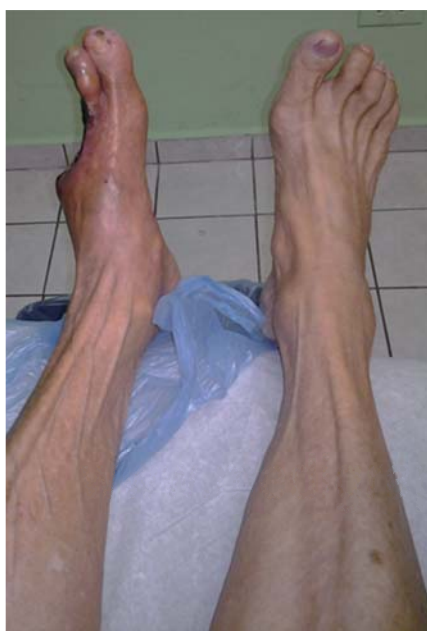### PRESENTACIÓN DEL CASO

Se trata de una mujer de 73 años, con diabetes mellitus tipo 2 e hipertensión de 30 años de evolución, en control con hipoglucemiantes orales y antihipertensivos. Sin antecedentes de tabaquismo o alcoholismo. Antecedentes ginecoobstétricos de 14 gestas: 13 partos, una cesárea, ningún aborto. Acudió a consulta de cirugía vascular por presentar una lesión en el pie izquierdo. Refirió haber tenido un traumatismo inadvertido en el pie izquierdo sobre el quinto dedo seis meses atrás; cinco meses después, fue tratada mediante resección del quinto dedo por lesión contaminada de difícil cicatrización. Después, acudió a recibir tratamiento a base de ozono administrado por diversas vías, descritas como embolsamiento externo de la lesión, aplicación aparentemente de inyecciones intravenosas e infiltración alrededor de la lesión. Describió que el tratamiento de aplicación local en el pie (infiltrado) fue muy doloroso. Quince días

\* Instituto de Angiología y Cirugía Vascular del Noreste, Unidad de Pie Diabético, Reynosa, Tamaulipas, México.  
\*\* Escuela de Medicina, Universidad México Americana del Norte, AC, Reynosa, Tamaulipas, México.  
\*\*\* Centro Médico Nacional de Occidente, Instituto Mexicano del Seguro Social (IMSS), Guadalajara, Jalisco, México.

Recibido: 01/01/2015  
Aceptado: 01/05/2015

después de recibir ozonoterapia, se le realizó resección del tercer y cuarto dedo por extensión del proceso inflamatorio y necrosis. Después del tratamiento quirúrgico, le continuaron con el de ozono. La paciente acudió a este centro por considerar que no obtenía la mejoría ofrecida, notando un deterioro progresivo de su pie y su herida quirúrgica, así como la presencia de náuseas, vómitos, malestar general y sensación de debilidad. En el examen físico se encontró a la mujer pálida, con sensación de ortopnea, polipneica y con facies de dolor. Los signos vitales fueron: frecuencia cardíaca (FC) 103 latidos por minuto, frecuencia respiratoria (FR) 20 respiraciones por minuto, temperatura 37.5 °C, tensión arterial (TA) 202/103 mmHg. En la exploración oftalmológica destacó la disminución de la agudeza visual y datos de retinopatía. Cuello, sin soplos ni ingurgitación yugular. Tórax, campos pulmonares sin estertores ni sibilancias, ruidos cardíacos arrítmicos, sin ruidos agregados. Abdomen, sin soplos. El miembro pélvico derecho presentó pulso femoral, poplíteo y pedio; sin alteraciones de importancia (*Figura 1*). El miembro pélvico izquierdo presentó pulso femoral palpable, pulso poplíteo y pedio ausentes, lo cual fue corroborado por el estudio de Doppler



**Figura 1.** Comparación de extremidad inferior con lesión e íntegra.

arterial, que mostró caída de espectro y pico sistólico en arteria poplíteo y pedio izquierdas, compatible con enfermedad oclusiva femoro-poplíteo multisegmentaria (*Figura 2*).

La lesión localizada en el antepié se caracterizó por una superficie cruenta de amputación del tercer, cuarto y quinto dedo, con lecho quirúrgico necrótico y presencia de costra de gangrena; salida de material purulento, fétido; disminución de la temperatura local y cianosis del segundo dedo (*Figura 3*). Se realizó angiografía anterógrada transfemoral del miembro afectado, demostrando oclusión de un centímetro en el tercio inferior de femoral superficial (*Figura 4*), tibial anterior con estenosis crítica multisegmentaria y oclusión completa de tercio medio e inferior, tronco tibio-peroneo sin alteraciones, peronea visible en su tercio superior y estenosis de tercio medio e inferior, tibial posterior con estenosis en tercio superior, medio e inferior (*Figuras 5 y 6*), con visualización del arco plantar y pobre visibilidad de la arteria dorsal del pie (*Figura 7*). Los datos descritos fueron compatibles con isquemia crítica crónica del miembro pélvico izquierdo.

Se valoró la posibilidad de revascularización inmediata versus amputación primaria. Sin embargo, las posibilidades de la familia para continuar con el procedimiento de salvamento fueron limitadas, así como los recursos físicos y de tolerancia de la paciente, por lo que se propuso amputación infracondílea como una solución para mejorar rápidamente las condiciones críticas y sépticas en las que se encontraba la paciente. Posteriormente a la cirugía, la mujer recuperó su apetito y sensación de bienestar, se manifestó sin dolor y tuvo una evolución general adecuada.

## DISCUSIÓN

La ozonoterapia es considerada un tratamiento médico con gran versatilidad. Actualmente se emplea en el tratamiento de diversas enfermedades, que incluyen la arteriopatía obstructiva, la insuficiencia venosa, la enfermedad inflamatoria intestinal (colitis ulcerativa y enfermedad de Crohn), el cáncer, problemas relacionados con hernias de los discos espinales, quemaduras, úlceras, heridas infectadas y gangrenas.<sup>1</sup>

La diabetes es un trastorno del metabolismo crónico donde las irregularidades relacionadas

Figura 2.

*Espectro Doppler arterial evidencian-  
do enfermedad femo-  
ropoplítea en la ex-  
tremidad izquierda.*

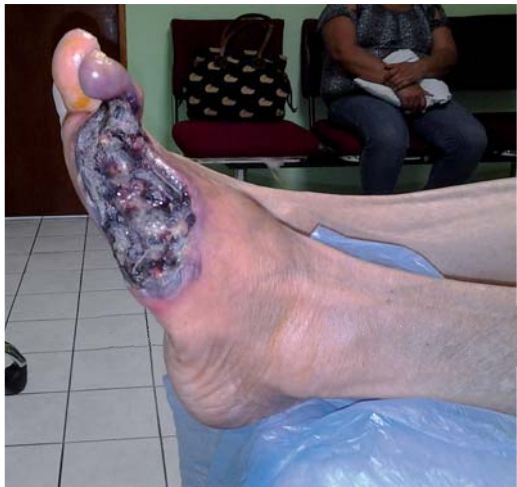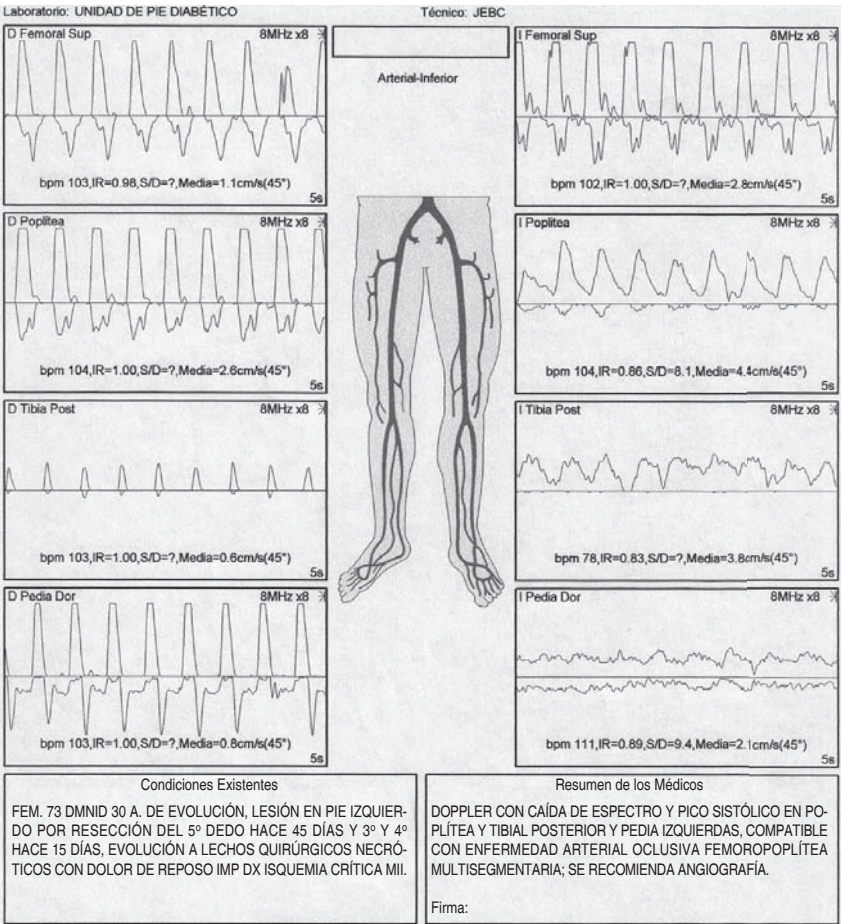


Figura 3. Características clínicas del pie izquierdo tratado previamente con ozonoterapia.

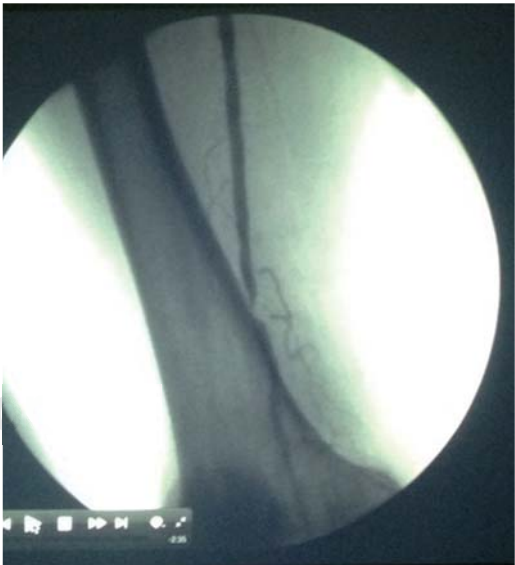
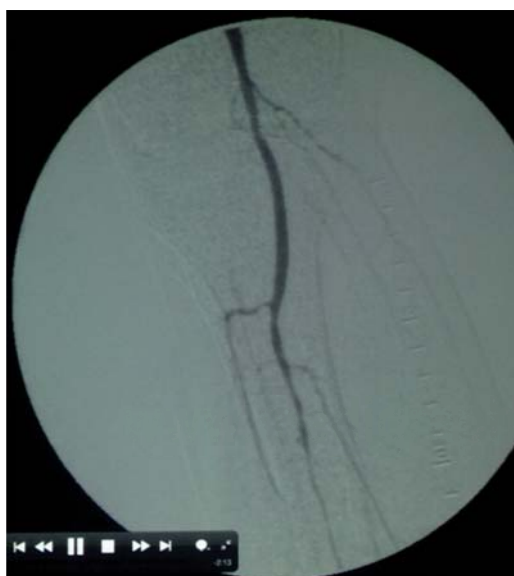
Figura 4. Arteriografía de la femoral superficial, mostrando oclusión de un cm en su tercio inferior.

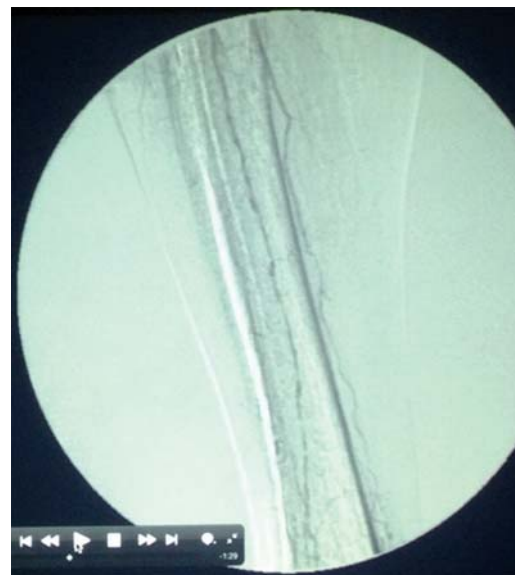con la mala perfusión sanguínea y el daño a nervios periféricos pueden afectar a diversos sistemas de órganos, incluyendo tejidos superficiales y profundos del cuerpo. Una de las afecciones más comunes de los tejidos en diabéticos son las heridas de difícil cicatrización, que se manifiestan en forma de úlceras en la piel, hasta formas más graves, como la gangrena, especialmente en miembros inferiores (esta última es un caso particular del paciente diabético con enfermedad arterial periférica [EAP]).<sup>3</sup>

En el contexto de la diabetes, cualquier tipo de herida representa un desafío terapéutico y requiere un enfoque multidisciplinario, en el que el tratamiento temprano y adecuado es la piedra angular. En el tratamiento hay que tomar en cuenta los antecedentes del individuo, las múltiples condiciones que influyen en la curación de la herida y la proliferación de agentes infecciosos. En el tratamiento de las heridas complicadas que acompañan a múltiples comorbilidades, se ha centrado en las llamadas “modalidades de curación de heridas avanzadas”. Sin embargo, centrarse en estos enfoques puede a veces resultar en un descuido no intencional de los principios de cuidado de la herida, lo que puede conducir a heridas que no sanan y, en última instancia, requerir la amputación del pie.<sup>4</sup> El caso clínico

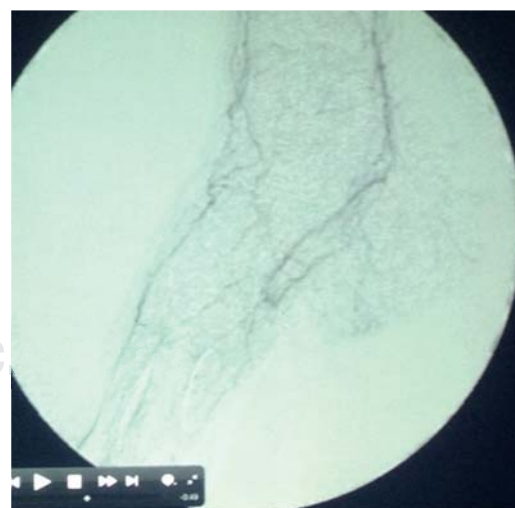que se expone es representativo de la inadecuada investigación clínica del sujeto, el empleo inapropiado de la terapia con ozono y la subestimación de la lesión. De acuerdo con los antecedentes clínicos de la paciente, la ubican con factores de riesgo (edad mayor de 60 años, prevalencia de EAP de más de 20%, presencia de diabetes mellitus de más de 10 años de



**Figura 5.** Arteriografía de vasos tibiales, mostrando la oclusión y estenosis multisegmentaria en su tercio superior.



**Figura 6.** Arteriografía de vasos tibiales, mostrando estenosis multisegmentaria en el tercio medio e inferior.



**Figura 7.** Arteriografía de la arteria dorsal del pie, mostrando su pobre visibilidad.



evolución [prevalencia de 20%], y presencia de una lesión originalmente por trauma menor que es incapaz de resolver [prevalencia de EAP de más de 30%]) para padecer EAP.<sup>5</sup> Es evidente que la paciente necesitaba un procedimiento de revascularización antes de iniciar cualquier tratamiento coadyuvante, aunque ciertos estudios indican que el empleo de ozono en forma de terapia tópica puede acelerar la curación de úlceras en estadio III y IV de la clasificación de Fontaine-Leriche en pacientes con EAP.<sup>6</sup> Estos estudios, en comparación con pentoxifilina y prostanoídes (el estándar de oro), han demostrado que la terapia con ozono es más eficaz y sin efectos secundarios en heridas isquémicas.<sup>7</sup> Sin embargo, un estudio no encontró beneficio alguno en la perfusión en pacientes con EAP utilizando autohemotransfusiones ozonizadas.<sup>8</sup>

Aunado a esto, el informe de un caso de un paciente diabético con múltiples lesiones en las extremidades inferiores tratado con ozono tópico indicó falta de mejoría y retraso en el tratamiento apropiado.<sup>4</sup> El presente caso cuestiona nuevamente el papel de la ozonoterapia, ahora en el manejo de las úlceras neuroisquémicas del pie diabético. Este caso pone de manifiesto la necesidad de realizar estudios controlados para validar los efectos benéficos del ozono y definir aquellos sujetos en los que se puede obtener el máximo beneficio de la terapia con ozono. De la misma manera, se evidencia que en individuos diabéticos, las terapias adyuvantes que se consideran avanzadas sólo deben aplicarse después de clasificar la lesión, documentar la isquemia, elaborar un plan terapéutico anteponiendo la vida del paciente y, si es posible, valorar el salvamento de la extremidad.

## CONCLUSIÓN

La falta de una metodología diagnóstica que lleve a ubicar al individuo diabético con pie lesionado en una clasificación es evidente en el manejo inicial de este caso. El desconocimiento por parte de los pacientes y la familia, así como la subestimación de las lesiones de los pies en la población de sujetos diabéticos, da lugar a que estos acepten tratamientos curativos avanzados (independientemente de su respaldo académico) motivados por una esperanza de curación. Asimismo, el médico de primer contacto inicia

el manejo sin clasificación alguna de la lesión, muchas de las cuales presentan características que requieren de un esfuerzo multidisciplinario. Al omitir este paso se invierte tiempo, recursos físicos y económicos en tratamientos que no darán el resultado ofrecido, y el enfermo es enviado entonces a las unidades especializadas con poca posibilidad de recuperación. Por lo tanto, todo paciente diabético con pie lesionado necesita un abordaje planeado para la identificación de su condición específica, analizando sus recursos físicos generales, condición de la lesión, factores agravantes como isquemia, edema e infección, antes de ofrecer cualquier tipo de tratamiento.

## CONFLICTO DE INTERESES

Los autores declaran no tener ningún conflicto de intereses.

## REFERENCIAS

1. Bocci VA. Scientific and medical aspects of ozone therapy. State of the art. *Arch Med Res.* 2006; 37: 425-435.
2. Martínez-Sánchez G, Al-Dalain SM, Menéndez S, Re L, Giuliani A, Candelario-Jalil E, et al. Therapeutic efficacy of ozone in patients with diabetic foot. *Eur J Pharmacol.* 2005; 523: 151-161.
3. American Diabetes Association. Peripheral arterial disease in people with diabetes. *Diabetes Care.* 2003; 26: 3333-3341.
4. Mutluoglu M, Karabacak E, Karagöz H, Uzun C, Ay H. Topical ozone and chronic wounds: improper use of therapeutic tools may delay wound healing. *N Am J Med Sci.* 2012; 4: 615-616.
5. Marso SP, Hiatt WR. Peripheral arterial disease in patients with diabetes. *J Am Coll Cardiol.* 2006; 47: 921-929.
6. Di Paolo N, Bocci V, Salvo DP, Palasciano G, Biagioli M, Meini S, et al. Extracorporeal blood oxygenation and ozonation (EBOO): a controlled trial in patients with peripheral artery disease. *Int J Artif Organs.* 2005; 28: 1039-1050.
7. Sagai M, Bocci V. Mechanisms of action involved in ozone therapy: is healing induced via a mild oxidative stress? *Med Gas Res.* 2011; 1: 29.
8. Coppola A, Coppola L, Luongo C, Arciello A, Cacciapuoti F, Lama D, et al. Ozonized autohemotransfusion does not affect arterial vasodilation in patients with peripheral arterial disease. *Int J Angiol.* 2007; 16: 7-11.

Correspondencia:

J. Eduardo Bladinieres-Camara

E-mail: jobladin@gmail.com

elara0700@hotmail.com