

IMÁGENES EN CIRUGÍA

Resección de dermatofibrosarcoma protuberante recurrente con injerto fasciomiotucutáneo microvascularizado

Resection of a Recurrent Dermatofibrosarcoma Protuberans with a Microvascularized Fasciocutaneous Graft

Juan A. Delgado Vazquez^{a,*}, Ignacio González García^a, Carlos Mariscal Ramírez^a, Joan A. Ojeda Babilonia^b, Rodrigo Ochoa Herrera^b y Leonora Montes Velázquez^b

^aUnidad Médica de Alta Especialidad, Hospital de Especialidades del Centro Médico Nacional de Occidente, México

^bDirección de Educación e Investigación en Salud, UMAE, HGO, Centro Médico Nacional de Occidente, México

Recibido el 1 de mayo de 2014; aceptado el 1 de julio de 2014

Reporte del caso

Varón de 42 años, sin antecedentes de importancia, inició su padecimiento en enero de 2013 con lesión en cuero cabelludo, en región temporoparietal de lado derecho, de rápido crecimiento. Se operó para resección amplia en enero de 2013, con resección histopatológica de dermatofibrosarcoma protuberante con márgenes libres sin especificar medida. A los 2 meses presentó nuevamente lesión de iguales características. Se lo llevó nuevamente a resección amplia en abril de 2013, resección histopatológica de dermatofibrosarcoma protuberante. Nuestro servicio lo estudió en septiembre del 2013, con lesión en mismo sitio pero de 17 cm de diámetro. Se realizaron estudios de extensión y tomografía computarizada de cabeza y cuello, y se halló infiltración de hueso parietal, occipital y probable infiltración de duramadre.

Se lo llevó a cirugía en octubre de 2013 para resección amplia del cuero cabelludo, hueso parietal y duramadre y reconstrucción con fascia lata, metilmetacrilato y malla de

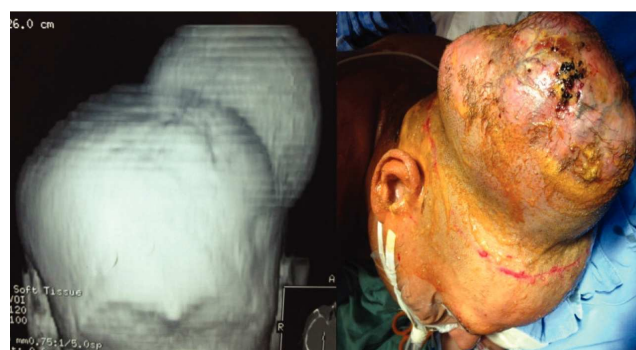

Figura 1 Tomografía computarizada (izquierda) de tumor que infiltra tejidos blandos y hasta tejido óseo. Mismo caso en el preoperatorio (derecha).

vicryl, más injerto fasciomiotucutáneo microvascularizado de dorsal ancho; se anastomosaron los vasos temporales superficiales homolaterales. El transoperatorio transcurrió

*Autor para correspondencia: Belisario Domínguez 1000, Guadalajara, Jalisco, México, teléfono (33) 34957313.

Correo electrónico: drjadv@hotmail.com (J.A. Delgado Vázquez).

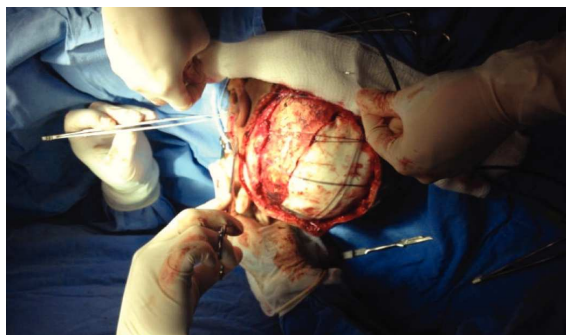


Figura 2 Sitio quirúrgico ya sin tumor y listo para recibir el injerto.

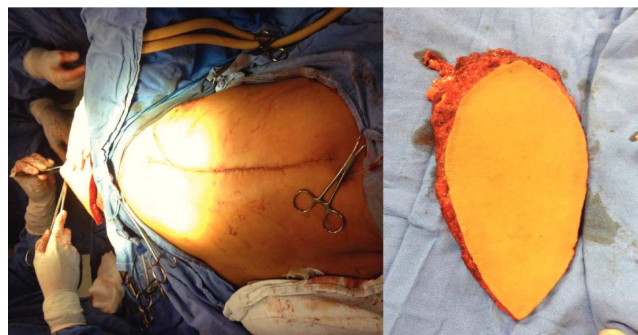


Figura 4 Zona donadora de músculo dorsal ancho (izquierda) e injerto listo para implantar en la zona receptora (derecha).

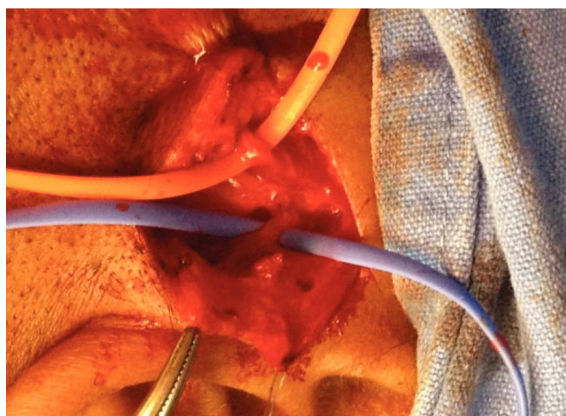


Figura 3 Vasos receptores del injerto, temporales superficiales homolaterales.

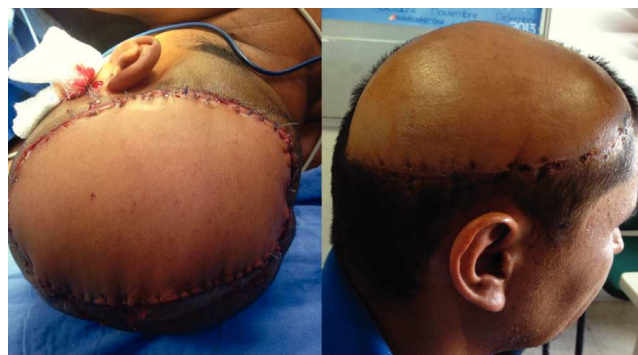

Figura 5 Postoperatorio inmediato con tumor resecado e injerto con buena coloración (izquierda) y mismo paciente a las 8 semanas del postoperatorio con integración completa del injerto.

sin mayores complicaciones, con una duración de 5 h, sangrado de aproximadamente 200 ml, sin requerir de hemotransfusión. El paciente cursó su postoperatorio en cama general de manera favorable, y se decidió su egreso el quinto día de postoperatorio. La resección histopatológica mostró dermatofibrosarcoma protuberante, con infiltración a dura madre, bordes laterales a más de 3 cm de margen, infiltración a duramadre. El paciente se recuperaba de manera satisfactoria y se decidió inicio de radioterapia.

Finalizó su tratamiento en diciembre de 2013. El paciente seguía sin evidencia de actividad tumoral a los 10 meses de concluir el tratamiento. Se reincorporó de manera completa a su trabajo y a su vida cotidiana. Posteriormente se dio radioterapia adyuvante.

Conflicto de intereses

Los autores declaran no tener ningún conflicto de intereses.