


# Cirujano General

www.elsevier.es/cirujanogeneral



## REPORTE DE CASO

# Lipoma colónico e intususcepción intestinal: Reporte de un caso y revisión de la literatura

Francisco Javier Shiordia Puente\*, Jessica Juliana Pradel Mora

*Departamento de Cirugía General del Nuevo Sanatorio Durango, Facultad Mexicana de Medicina Universidad La Salle, Facultad de Medicina de la Universidad Nacional Autónoma de México, México, D.F.*

### PALABRAS CLAVE

Lipoma colónico;  
Invaginación  
intestinal;  
Abdomen agudo;  
Hemicolectomía

### Resumen

Los lipomas son el segundo tumor benigno más frecuente que afecta el colon, existe predominio en el género femenino, siendo la edad de presentación más frecuente la sexta y séptima década de la vida. Las manifestaciones clínicas comprenden un amplio espectro de pacientes desde aquellos en que se encuentran incidentalmente, hasta pacientes que debutan con complicaciones que amenazan la vida. A pesar del avance en los métodos de estudio actuales, el diagnóstico continúa siendo un reto para el cirujano general, repercutiendo de manera crucial en el pronóstico de los pacientes, debido a la necesidad de un alto índice de sospecha para evitar cirugías amplias que aumenten la morbilidad del paciente. Se comenta el caso de una paciente con lipoma colónico que se presentó como una invaginación intestinal y datos de abdomen agudo, a la que se le realizó una hemicolectomía derecha.

© 2014 Asociación Mexicana de Cirugía General, A.C. Publicado por Elsevier España, S.L.U. Todos los derechos reservados.

### KEYWORDS

Colonic lipoma;  
Intussusception;  
Acute abdomen;  
Hemicolectomy

### Colonic lipoma and intestinal intussusception: Report of a case and review of the literature

### Abstract

Lipomas are the second most common benign tumor of the colon, there is a predominance in females, being the most common age of presentation the sixth and seventh decade of life. Clinical manifestations include a wide range of patients from those who are incidentally, to patients presenting with life-threatening complications. Despite progress in the current methods of study, the diagnosis remains a challenge for the general surgeon, an impact crucially on the prognosis of patients due to the need for a high index of suspicion to avoid extensive surgery to increase patient morbidity and mortality. The case of a patient with colonic lipoma that presented as intussusception and data of acute abdomen, which underwent a right hemicolectomy is discussed.

© 2014 Asociación Mexicana de Cirugía General, A.C. Published by Elsevier España, S.L.U. All rights reserved.

\*Autor para correspondencia. Querétaro 62, interior 208, colonia Roma, Delegación Cuauhtémoc, México, DF CP 06700.

Teléfono: (55)52642188; (55)26998204.

Correo electrónico: shorjav@yahoo.com (F.J. Shiordia Puente).

## Introducción

Los lipomas son el segundo tumor benigno más frecuente que afecta el colon después del adenoma. Existe un predominio en el sexo femenino y la edad de presentación es generalmente entre los 50 y 65 años.<sup>1,2</sup> La localización más frecuente es el colon derecho, particularmente el ciego, seguido por el intestino delgado y el estómago.<sup>3-6</sup> La distribución reportada es de 63% en el colon derecho, 37% en el izquierdo, los lipomas en el ciego comprenden el 20% de todos los encontrados en el colon.<sup>7-9</sup> Tienen una presentación múltiple en el 26% de los casos.<sup>10</sup>

El primer caso de un lipoma colónico fue reportado por Bauer en 1757.<sup>3</sup> Estos tumores son neoplasias benignas raras de origen mesenquimatoso.<sup>8,9</sup> Histopatológicamente, son depósitos esféricos de tejido adiposo en la pared intestinal en diferentes disposiciones: submucosos, pediculados, sésiles o muy raramente en forma anular. El 95% de los lipomas colónicos son submucosos, el resto son subserosos.<sup>11-13</sup> La prevalencia reportada en varios estudios clínicos y autopsias va desde 0.2 a 4.9%.<sup>14,15</sup> La sintomatología ocurre en aproximadamente un cuarto de los pacientes con ésta patología, ocurriendo de manera aguda o crónica, encontrando un amplio espectro que comprende desde pacientes asintomáticos, síntomas como dolor abdominal, cambios en el hábito intestinal, diarrea, sangrado rectal leve, hasta hemorragia importante, intususcepción, obstrucción intestinal, que amenazan la vida, reportándose incluso la expulsión espontánea.<sup>16-19</sup>

La sintomatología se relaciona estrechamente con el tamaño de los tumores: aquellos menores a 2 cm que usualmente permanecen asintomáticos y aquellos mayores de 2 cm, con aumento en la probabilidad de aparición de manifestaciones clínicas, siendo sintomáticos en el 75% de los casos cuando miden más de 4 cm. Las lesiones más pequeñas generalmente son hallazgos incidentales que se han incrementado con el uso de la colonoscopia y que generalmente pueden ser sometidos a tratamiento endoscópico.<sup>8,9,20-24</sup> La intususcepción en adultos es una condición poco frecuente. Aproximadamente el 90% de los casos son causados por lesiones ocupativas como los lipomas o tumores malignos. Se sabe que aproximadamente el 66% de los casos de intususcepción en adultos son resultado de tumores malignos. La intususcepción en adultos ocasionalmente se presenta como dolor abdominal crónico intermitente, obstrucción y sangrado.<sup>25,26</sup> Ya que solo entre el 9 y el 10% de las intususcepciones en adultos se presentan con la triada típica de dolor abdominal, masa palpable y evacuaciones sanguinolentas, el diagnóstico preoperatorio generalmente es complicado.<sup>26</sup> En general los lipomas colónicos no causan síntomas y son diagnosticados incidentalmente durante la colonoscopia, cirugía o autopsia.

El factor más importante para establecer el diagnóstico de intususcepción secundaria a un lipoma submucoso es considerar la posibilidad del mismo, especialmente en pacientes con síntomas abdominales y episodios previos de suboclusión intestinal.<sup>27</sup> El diagnóstico prequirúrgico del lipoma colónico es bastante difícil, debido a la ausencia de síntomas y signos específicos; la realización del mismo amerita el apoyo de estudios de gabinete como son los estudios radiológicos contrastados, la colonoscopia, siendo a veces diagnosticado en el acto quirúrgico.<sup>28,29</sup> La colonoscopia permite la visualización de la lesión lipomatosa esférica, caracterizada por un crecimiento de la mucosa, de consistencia blanda durante la toma

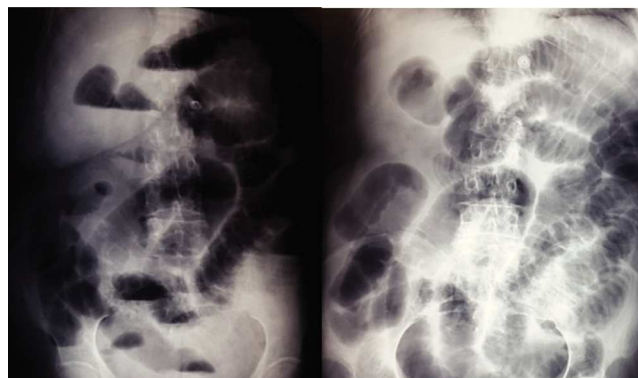de biopsia y finalmente la visualización de grasa en la misma. El enema baritado es útil para el diagnóstico pero su uso actual es debatible debido al incremento del uso de la tomografía computarizada, que aporta información más detallada.<sup>30</sup>

En el colon por enema los lipomas aparecen como una tumoración radiolúcida esférica, bien delimitada, que puede fluctuar en forma y tamaño durante su estudio. La radiolucencia y el “signo de la opresión” (cambio en el tamaño y la forma durante la peristalsis) se han considerado patognomónicos de los lipomas colónicos.<sup>31,32</sup> Sin embargo no es del todo confiable, debido a que si la lesión se encuentra en el colon derecho o está ulcerada es difícil diferenciarla de una tumoración maligna.<sup>33</sup> Así mismo el lipoma puede sufrir deformación durante la toma de la biopsia y después retomar su forma original, dato conocido como “signo del cojinete”. En la biopsia, el tejido graso puede protruir a través del sitio de la misma dando lugar al llamado “signo de la grasa desnuda”.<sup>31</sup>

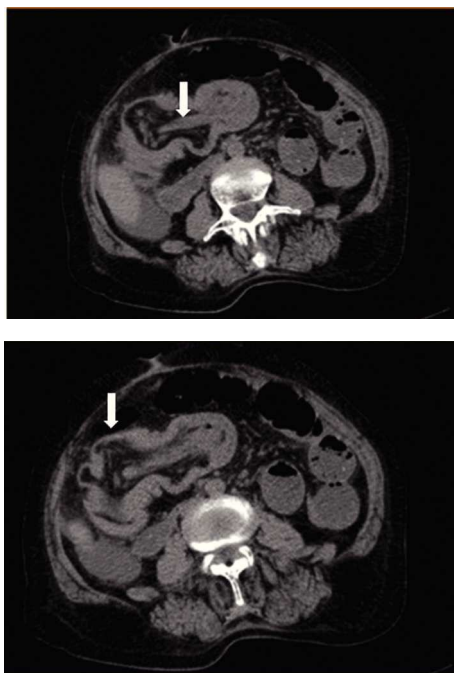
La tomografía computarizada es actualmente la herramienta más confiable para el diagnóstico de los lipomas colónicos; mostrando una tumoración esférica con bordes regulares bien delimitados con densidades de absorción de entre -40 a -120 unidades Hounsfield, compatible con tejido graso.<sup>9,12</sup> En el caso de la intususcepción intestinal secundaria a lipoma colónico, la tomografía computarizada es el método preferido para el diagnóstico. Reportándose una sensibilidad de 71.4-87.5% y una especificidad del 100% verificada con la cirugía subsecuente.<sup>34</sup> A pesar de las herramientas diagnósticas el diagnóstico diferencial con procesos malignos es el principal reto previo al procedimiento quirúrgico.

## Reporte de caso

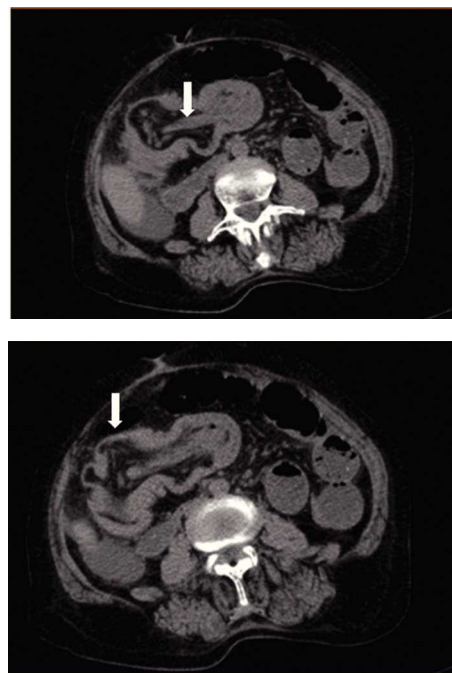
Se trata de paciente femenino de 77 años de edad, con antecedente de hipertensión arterial sistémica, ingresa a nuestro servicio por presentar cuadro doloroso abdominal intenso de una semana de evolución (fig. 1), acompañado de distensión abdominal náusea y vómito, el cual no remitió con la administración de analgésicos, acudió a valoración por facultativo quien solicitó ultrasonograma (USG) abdominal evidenciando la presencia de un tumor en colon derecho, se ingresó a la paciente por presentar persistencia de la sintomatología. A la exploración física hemodinámicamente estable se encontró abdomen distendido, doloroso a la palpación, superficial, media y profunda en cuadrantes abdo-



**Figura 1** Radiografía de abdomen de pie y decúbito al momento del ingreso de la paciente.



**Figura 2** Cortes tomográficos donde se observa la lesión intraluminal.

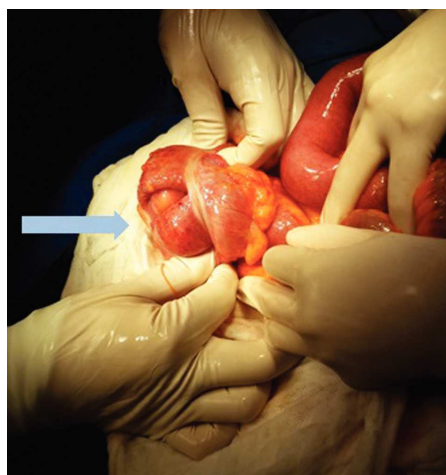


**Figura 3** Transoperatorio donde se observa la lesión que provoca intususcepción de colon.

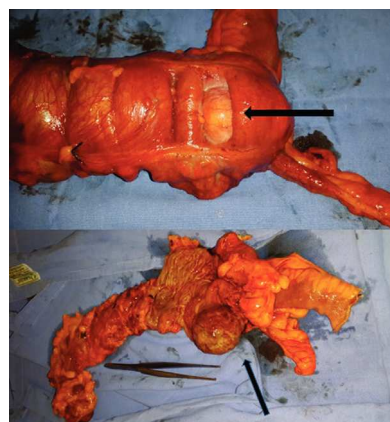
minales inferiores y ruidos metálicos a la auscultación, con datos de irritación peritoneal. Paraclínicos con leucocitosis leve únicamente. En el USG abdominal reportó en flanco derecho una imagen ecogénica, redondeada, bien delimitada, con medidas de  $41 \times 38 \times 59$  mm en sus ejes mayores, la cual a la aplicación de Doppler color no mostró vascularidad, esta zona es aperistáltica, en relación a conglomerado de asas. No se identifica líquido libre. La TAC abdominal (fig. 2) con imágenes compatibles a oclusión intestinal probablemente secundaria a invaginación intestinal a nivel de ciego y colon ascendente, la cual condicionaba ascitis y neumatosis intestinal leve, además de probable adenoma suprarrenal

derecho. Con lo anteriormente mencionado se infiere diagnóstico de invaginación intestinal, por lo cual se programa de urgencia para laparotomía exploradora.

Durante el procedimiento (fig. 3) se encuentra dilatación de asas intestinales, líquido libre y tumor en colon ascendente de  $6 \times 4$  cm de bordes definidos y consistencia pétrea, por lo que se realiza hemicolectomía derecha e ileotransverso anastomosis latero-lateral. Al egreso de quirófano, la paciente presentó niveles bajo de hemoglobina y desequilibrio hidroelectrolítico, lo cual condicionó traslado de la paciente a terapia intensiva. El reporte de patología evidencia un lipoma maduro en submucosa de ciego (fig. 4), con ulceración en la mucosa superficial (fig. 5). Mucosa circundante de colon y mucosa de íleon sin alteración histológica significativa. Peri apendicitis crónica con esclerosis atrofica del apéndice. Las lesiones encontradas con benignas.



**Figura 4** Fotografía de la pieza histológica donde se observa la tumoración y parte de la intususcepción, se realizó corte de la pared del colon para observar la tumoración que se observa esférica, con bordes bien definidos, sin datos de necrosis o sangrado.



**Figura 5** Estudio histopatológico de la lesión, donde se observa la zona ulcerada en mucosa.

## Discusión

La mayoría de los lipomas colónicos son una patología benigna frecuente, con predominio en el sexo femenino entre la 6ª y 7ª década de la vida, encontrándose predominantemente en el lado derecho, con una presentación múltiple hasta en el 26 % de los casos, la mayoría de ellos son submucosos.<sup>1,2,10</sup> La sintomatología presentada por nuestra paciente es compatible con lo reportado por otros autores, donde se describe al dolor abdominal como una de las posibles manifestaciones clínicas de éste padecimiento, sobre todo en aquellos que exceden los 2 cm de diámetro como se citó anteriormente. El cuadro clínico abarca un amplio espectro que comprende desde pacientes asintomáticos, síntomas como dolor abdominal, cambios en el hábito intestinal, diarrea, sangrado rectal leve, hasta hemorragia importante, intususcepción, obstrucción intestinal, que amenazan la vida, reportándose incluso la expulsión espontánea.<sup>16-19</sup>

El tratamiento del lipoma colónico depende principalmente del tamaño, la sintomatología y el diagnóstico preoperatorio, en el caso de nuestra paciente, con el estudio de USG no era posible realizar la resección endoscópica, ya que éste procedimiento se considera, especialmente en lipomas asintomáticos o lesiones menores de 2 cm.<sup>20,29,35</sup> Algunos autores sugieren que el límite máximo para la resección endoscópica es hasta 2.5 cm, ya que en lesiones de mayor tamaño aumenta de manera importante el riesgo de sangrado y perforación.<sup>30,36</sup> En el caso de la utilidad de la ultrasonografía endoscópica, adquiere importancia para orientar el tratamiento en lesiones que son candidatas para resección endoscópica, ya que puede demostrar si el lipoma se extiende a la muscularis propia, lo cual es un factor de riesgo de perforación que excluye la posibilidad de resección endoscópica.<sup>35</sup>

La presentación clínica de nuestro caso tuvo una evolución interesante, ya que aunque inicialmente se reportó la presencia de la tumoración en el USG, sin aparente complicación de la misma, el curso clínico tórpido de la sintomatología, con persistencia del dolor a pesar del tratamiento médico; el dolor a la palpación abdominal, los datos de oclusión intestinal sospechada por la auscultación de ruidos metálicos y la presencia de datos de irritación en la exploración física, sugerían la existencia de una patología de resolución quirúrgica. Realizando la revisión de la literatura, la resección quirúrgica es la mejor opción de tratamiento para los lipomas grandes y sintomáticos.<sup>29,31</sup> Como estudio de apoyo para orientar el tratamiento se solicitó una TAC abdominal, que es descrita como uno de los estudios diagnósticos de mayor utilidad,<sup>34</sup> en donde se nos reportó una oclusión intestinal secundaria a una invaginación intestinal a nivel del ciego y el colon ascendente, con ascitis y neumatosi intestinal. Como se reporta en varios estudios, debido a la etiología, diagnósticos inciertos y a la alta incidencia de malignidad (cerca del 50%), el tratamiento de la intususcepción en adultos es invariablemente la resección quirúrgica.<sup>8,37,38</sup> Es el tratamiento de elección cuando los lipomas gigantes se complican con intususcepción u oclusión intestinal.

Como sería ideal en todas las patologías de resolución quirúrgica, el procedimiento quirúrgico utilizado se dictamina con el diagnóstico certero establecido en el pre operatorio. La lipomectomía es el tratamiento de elección en la ausencia de complicaciones. En otros casos, de duda diagnóstica o intususcepción aguda, debe considerarse una colectomía

segmentaria.<sup>7,36</sup> La hemicolectomía o incluso la colectomía subtotal pueden realizarse, especialmente con no pueda excluirse la malignidad o si ocurren complicaciones.<sup>2,4,29,39</sup> Como fue el caso de nuestra paciente. En el caso reportado se cumplen las características epidemiológicas comentadas anteriormente. La presentación clínica de nuestra paciente quien debutó con un cuadro de dolor abdominal, que fue progresando paulatinamente hasta presentar datos de abdomen agudo, es compatible con lo encontrado en la revisión de la literatura existente, que comprenden desde pacientes asintomáticos hasta pacientes con abdomen agudo.<sup>16,19</sup> La intususcepción en adultos se presenta como una situación poco frecuente que se caracteriza por dolor abdominal crónico intermitente, obstrucción y sangrado, de relevancia clínica debido a su importante asociación con procesos malignos, además de las complicaciones potencialmente mortales en caso de no diagnosticarse y tratarse oportunamente.<sup>26</sup>

Una vez realizado el diagnóstico de intususcepción con el apoyo de estudio de tomografía, que es descrita como uno de los estudios diagnósticos de mayor utilidad<sup>34</sup> y debido a la evolución del cuadro abdominal al agregarse datos de irritación peritoneal, se decidió realizar la laparotomía exploradora, y en el momento de encontrarse una tumoración con intususcepción de ciego se decidió la hemicolectomía ante la posibilidad de malignidad en la lesión encontrada.<sup>8,29,31,37,38</sup> La paciente pasó inicialmente a terapia intensiva por cifras bajas de hemoglobina, sin embargo su evolución posterior fue a la mejoría hasta el día de su alta a casa. Continuó en seguimiento en consulta externa, con un pronóstico bueno para la vida y para la función.

## Conclusión

Los lipomas colónicos representan una de las patologías más comunes que afectan a éste segmento del tubo gastrointestinal. Son más frecuentes en colon derecho. La mayoría permanecen asintomáticos, y cuando se hacen presentes pueden manifestarse desde dolor crónico e intermitente, hasta con sangrado, obstrucción intestinal y abdomen agudo. El diagnóstico se establece con colonoscopia o TAC, sin embargo a veces este se realiza en el momento del acto quirúrgico y su posterior envío a patología. Existen varios métodos quirúrgicos de tratamiento, como la resección local a través de una incisión en colon, resección segmentaria de colon o hemicolectomía. Se elige la técnica de acuerdo al tamaño y a si hay o no presencia de intususcepción y la localización del lipoma. Lo más importante en el diagnóstico de esta entidad nosológica es la sospecha de la misma, ya que los estudios de laboratorio y gabinete sirven de apoyo, el conocimiento de la fisiopatología y la importancia del diagnóstico oportuno reside en la necesidad de realizar un tratamiento adecuado, evitar cirugías amplias que aumenten la morbimortalidad de los pacientes y mejorar el pronóstico de los mismos.

## Bibliografía

1. Vecchio R, Ferrara M, Mosca F, Ignoto A, Latteri F. Lipomas of the large bowel. *Eur J Surg.* 1996 Nov;162(11):915-9. [PubMed]
2. Alponat A, Kok KY, Goh PM, Ngoi SS. Intermittent subacute intestinal obstruction due to a giant lipoma of the colon: a case report. *Am Surg.* 1996 Nov;62(11):918-21. [PubMed]

3. Franc-Law JM, Begin LR, Vasilevsky CA, Gordan PH. The dramatic presentation of colonic lipomata: report of two cases and review of the literature. *Am Surg.* 2001;67(5):491-494 [PubMed](4) Rogers SO, Lee MC, Ashley SW. Giant colonic lipoma as lead point for intermittent colo-colonic intussusception. *Surgery.* 2002;131:687-688 [PubMed]
4. Rogers So, Jr, Lee MC, Ashley SW. Giant colonic lipoma as lead point for intermittent colo-colonic intussusception. *Surgery.* 2002; 131:687-88. [PubMed]
5. Atila K, Terzi C, Obuz F, et al. Symptomatic intestinal lipomas requiring surgical interventions secondary to ileal intussusception and colonic obstruction: report of two cases. *Turkish Journal of Trauma & Emergency Surgery* 2007;13: 227-31 [PubMed]
6. Chang C, Liu K. Colonic lipoma with intussusception. *Mayo Clinic Proc* 2007; 82: 10 [PubMed]
7. Chung YFA, HO YH, Nyam DCNK, Leong AFPK, SeowChoen F. Management of colonic lipomas. *Aust N Z J Surg.* 1998;68: 133-135 [PubMed]
8. Atmatzidis S, Chatzimavroudis G, Patsas A, et al. Pedunculated cecal lipoma causing colo-colonic intussusception: a rare case report. *Case Reports in Surgery.* 2012;2012:3 pages.279213 [PMC free article][PubMed]
9. Rogy MA, Mirza D, Bertakovich G, Winkelbauer F, Rauhs R. Submucous large-bowel lipomas-presentation and management. An 18-year study. *Acta Chirurgica.* 1991;157(1): 51-55. [PubMed]
10. Castro EB, Sterans MW. Lipoma of the large intestine: a review of 45 cases. *Dis Colon Rectum.* 1972;15:441-444 [PubMed]
11. Taylor BA, Wolff BG. Colonic lipomas: report of two unusual cases and review of the Mayo Clinic experience, 1976 -1985. *Dis Colon Rectum.* 1987;30:888-893 [PubMed]
12. Notaro JR, Masser PA. Annular colon lipoma: a case report and review of the literature. *Surgery.* 1991;110(3):570-572 [PubMed]
13. Haller JD, Roberst TW. Lipomas of the colon: a clinicopathologic study of 20 cases *Surgery.* 55:773-781, 1964.
14. Peters M. B., Obermeyer R. J., Ojeda H. F. et cols. Laparoscopic management of colonic lipomas: A Case Report and Review of the Literature. *JLS* (2005)9: 342-344.PubMed
15. Böler D.E., Baca B., Uras C., Laparoscopic resection of colonic lipomas: when and why? *Ann J Case Rep,* 2013;14:270-275. Pubmed.
16. Jiang L, Jiang LS, Li FY, et al. Giant submucosal lipoma located in the descending colon: a case report and review of the literature. *World J Gastroenterol.* 2007;13(42):5664-67. [PubMed]
17. Jelenc F, Brencic E. Laparoscopically assisted resection of an ascending colon lipoma causing intermittent intussusception. *J Laparoendosc Adv Surg Tech A.* 2005;15:173-75. [PubMed]
18. Ghidirim G, Mishin I, Gutsu E, et al. Giant submucosal lipoma of the cecum: report of a case and review of the literature. *Romanian J Gastroenterol.* 2005; 14 (4):393-96. [PubMed]
19. Paškauskas S, Latkauskas T, Valeikaite G, et al. Colonic intussusception caused by colonic lipoma: a case report. *Medicina.* 2010; 46 (7):477-481. [PubMed]
20. Pfeil SA, Weaver MG, Abdul-Karim FW, Yang P. Colonic lipomas: outcome of endoscopic removal. *Gastrointest Endosc.* 1990;36: 435-38. [PubMed]
21. Kim CY, Bandres D, Tio TL, et al. Endoscopic removal of large colonic lipomas. *Gastrointest Endosc.*2002; 55:929-31. [PubMed]
22. Liessi G, Pavenello M, Cesari S, et al. Large lipomas of the colon: CT and MR findings in three symptomatic cases. *Abdom Imaging.* 1996; 21: 150-52. [PubMed]
23. Tascilar O, Cakmak GK, Gun BD, et al. Clinical evaluation of submucosal colonic lipomas: Decision making. *World J Gastroenterol* 2006; 12): 5075-7 [PMC free article] [PubMed]
24. Bahadursingh AM, Robbins PL, Longo WE. Giant submucosal sigmoid colon lipoma. *Am J Surg.*2003; 186: 81-82. [PubMed]
25. Gayer G. Intussusception: not only a childhood disease. *Isr Med Assoc J.* 2001; 3:962. [PubMed]
26. Wang N, Cui XY, Liu Y, et al. Adult intussusception: a retrospective review of 41 cases. *World J Gastroenterol.* 2009; 15:3303-3308. [PMC free article] [PubMed]
27. Gehlen JMLG, van Berlo CLH, van der Horst F, Nijhuis PHA. Unexplained vague abdominal complaints in adults: Indication for CT in case of suspected intussusception. *Ned Tijdschrift Geneesk.* 2003; 147:681-685. [PubMed]
28. Mnif L, Amouri A, Masmoudi MA, et al. Giant lipoma of the transverse colon: a case report and review of the literature. *Tunis Med.* 2009;87:398-402. [PubMed]
29. Ryan J, Martin JE, Pollock DJ. Fatty tumours of the large intestine: a clinicopathological review of 13 cases. *Br J Surg.* 1989; 76:793-796. [PubMed]
30. Soon MS, Chen YY, Yen HH. Editor's quiz: GI haemorrhage and an incomplete colonoscopy. *Gut.* 2007 Apr; 56(4):455, 496. [PMC free article] [PubMed]
31. De Beer RA, Shinya H. Colonic lipomas, an endoscopic analysis. *Gastrointest Endosc.* 1975;22:90-91[PubMed]
32. Kaplan P. Submucous lipoma of the colon. *Int Surg.* 1971; 56:113-117 [PubMed]
33. Jiang L, Jiang LS, Li FY, et al. Giant submucosal lipoma located in the descending colon: a case report and review of the literature. *World J Gastroenterol.* 2007;13(42):5664-67. [PubMed]
34. Buetow PC, Buck JL, Carr NJ, et al. Intussuscepted colonic lipomas: loss of fat attenuation on CT with pathologic correlation in 10 cases. *Abdom Imaging.* 1996; 21:153-56. [PubMed]
35. Tamura S, Yokoyama Y, Morita T, et al. "Giant" colon lipoma: what kind of findings are necessary for the indication of endoscopic resection? *Am J Gastroenterol.* 2001;9:1944-46. [PubMed]
36. Chase MP, Yarze JC. "Giant" colon lipoma: to attempt endoscopic resection or not? *Am J Gastroenterol.* 2000 Aug; 95(8):2143-4. [PubMed]
37. Marinis A, Yiallourou A, Samanides L, Dafnios N, Anastasopoulos G, Vassiliou I, Theodosopoulos T. Intussusception of the bowel in adults: a review. *World J Gastroenterol.* 2009; 13 (4):407-411. doi: 10.3748/wjg.15.407. [PMC free article] [PubMed] [Cross Ref]
38. Howard N, Pranesh N, Carter P. Colo-colonic intussusception secondary to a lipoma. *Int J Surg Case Rep.* 2012; 13 (2):52-54. doi: 10.1016/j.ijscr.2011.10.011. [PMC free article] [PubMed] [Cross Ref]
39. Bardaji M, Roset F, Camps R, et al. Symptomatic colonic lipoma: differential diagnosis of large bowel tumors.*Int J Colorectal Dis.* 1998;13:1-2. [PubMed]