Octubre-Diciembre 2026
Vol. 4, núm. 4 / pp. 344-348

Recibido: 27 de Junio de 2025
Aceptado: 12 de Agosto de 2025

doi: 10.35366/123553

CC BY NC ND

Resección endoscópica uniportal de quiste facetario lumbar en paciente con cirugías previas: reporte de caso y revisión técnica

Uniportal endoscopic resection of lumbar facet cyst in a patient with previous surgeries: case report and technical review

Carlos Francisco Gutiérrez-Partida*

Palabras clave:
quiste sinovial, endoscopia uniportal, columna lumbar, cirugía mínimamente invasiva, radiculopatía.

Keywords:
synovial cyst, uniportal endoscopy, lumbar spine, minimally invasive surgery, radiculopathy.

RESUMEN

Los quistes sinoviales facetarios son lesiones benignas con potencial compresivo sobre estructuras neurales, generando dolor radicular y limitación funcional significativa, especialmente en pacientes con antecedentes de cirugía espinal. Presentamos el caso de un paciente masculino de 72 años, con dos intervenciones lumbares previas, quien presentó radiculopatía izquierda secundaria a un quiste sinovial en L3-L4. Se realizó una resección endoscópica uniportal con éxito, logrando alivio completo del dolor, preservación estructural y pronta recuperación. Este abordaje mínimamente invasivo permitió evitar nuevas instrumentaciones, aun en un escenario quirúrgico complejo. Se revisa la técnica quirúrgica y literatura actual, que respalda la efectividad y seguridad de este procedimiento.

ABSTRACT

Lumbar facet synovial cysts are benign formations that may compress neural structures, causing radicular pain and functional impairment, particularly in patients with prior spine surgeries. We present the case of a 72-year-old male with two previous lumbar procedures who developed left-sided radiculopathy due to a synovial cyst at L3-L4. The patient underwent successful uniportal endoscopic resection, achieving complete symptom resolution, structural preservation, and rapid recovery. This minimally invasive approach avoided additional instrumentation, even in a surgically altered anatomy. We discuss the surgical technique and current literature supporting the efficacy and safety of this approach.

INTRODUCCIÓN

Los quistes sinoviales facetarios son lesiones benignas asociadas con la degeneración de la articulación facetaria. Aunque su prevalencia es baja (0.6-7.3% en resonancia magnética [RM]), aumenta con la edad y patologías degenerativas.[1,2] La presentación clínica varía desde lumbalgia hasta radiculopatía incapacitante.[3] Históricamente, el manejo quirúrgico se ha realizado mediante cirugía abierta, pero ésta conlleva riesgos de inestabilidad vertebral y prolongada recuperación.[4]

* Neurocirujano, Integra Spine Clinic. Ciudad de México, México.
ORCID: 0000-0001-7055-2327

Correspondencia:
Carlos Francisco Gutiérrez-Partida
E-mail: carlosgtzpartida@gmail.com

Citar como: Gutiérrez-Partida CF. Resección endoscópica uniportal de quiste facetario lumbar en paciente con cirugías previas: reporte de caso y revisión técnica. Cir Columna. 2026; 4 (4): 344-348. https://dx.doi.org/10.35366/123553

La endoscopia uniportal de columna se ha establecido como una opción segura y eficaz para estos casos, especialmente en pacientes con cirugías previas, gracias a su mínima invasividad y resultados clínicos favorables.[5-7]

PRESENTACIÓN DEL CASO

Se trata de paciente masculino de 72 años, con historial de dos cirugías lumbares (1970 y 2012, esta última con instrumentación bilateral L4-L5), presenta dolor radicular izquierdo con marcha limitada con más de seis semanas de evolución. A la exploración física se observa fuerza conservada (5/5), hipoestesia en dermatomo L3, Lasègue izquierdo, incisión previa lumbar. La RM mostró quiste sinovial izquierdo L3-L4; instrumentación en L4-L5 sin caja intersomática *(Figura 1)*.

Este caso reviste importancia por tres razones clínicas y técnicas:

1. El quiste se localiza en un nivel poco común (L3-L4).[8]
2. El paciente tiene instrumentación previa en L4-L5, aumentando la complejidad quirúrgica.[9]
3. La resección endoscópica uniportal permitió la resolución completa sin recurrencia ni morbilidad.[10]

Ante el envejecimiento poblacional y el aumento de pacientes con cirugías previas, es vital explorar abordajes seguros, menos invasivos y reproducibles.[11]

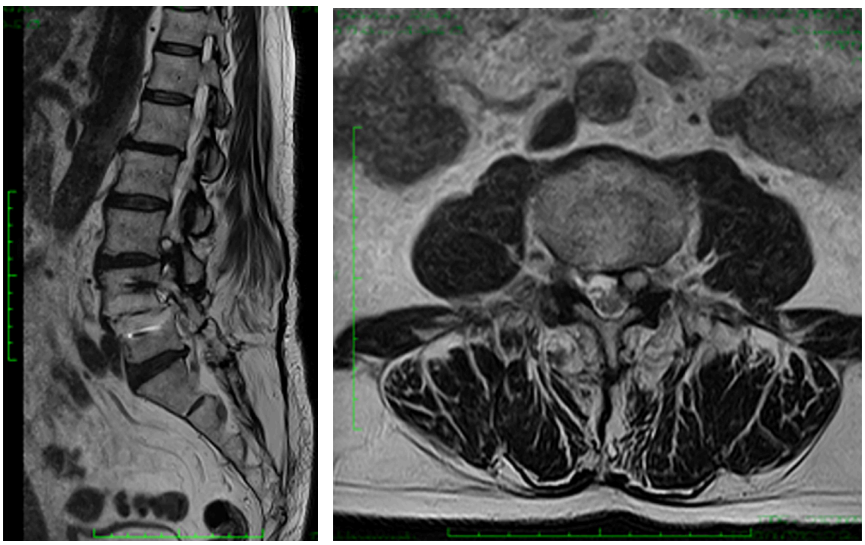

Figura 1:

Resonancia magnética con quiste facetario en L3-L4 izquierdo.

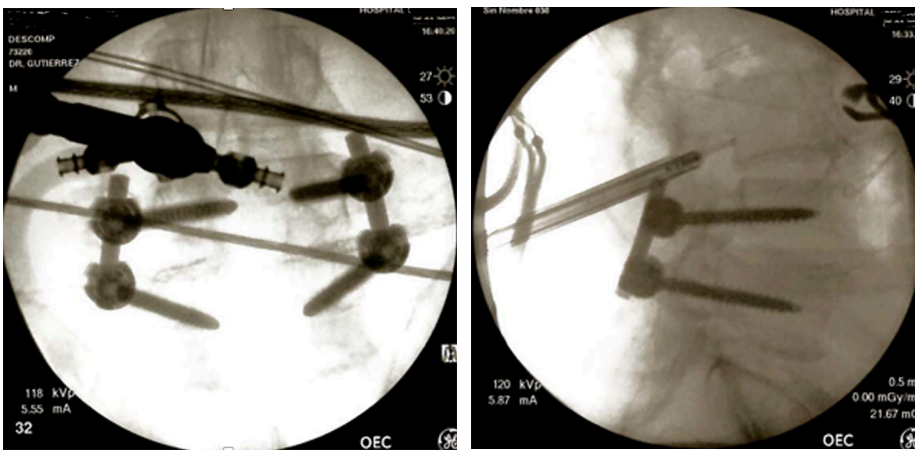

Figura 2:

Control fluoroscópico.

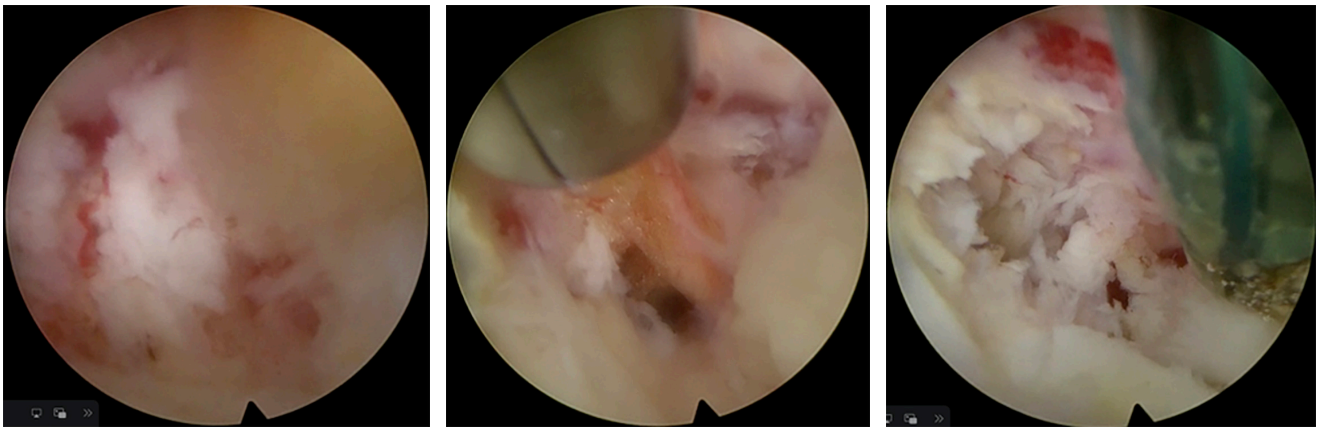

Figura 3: Visión endoscópica.

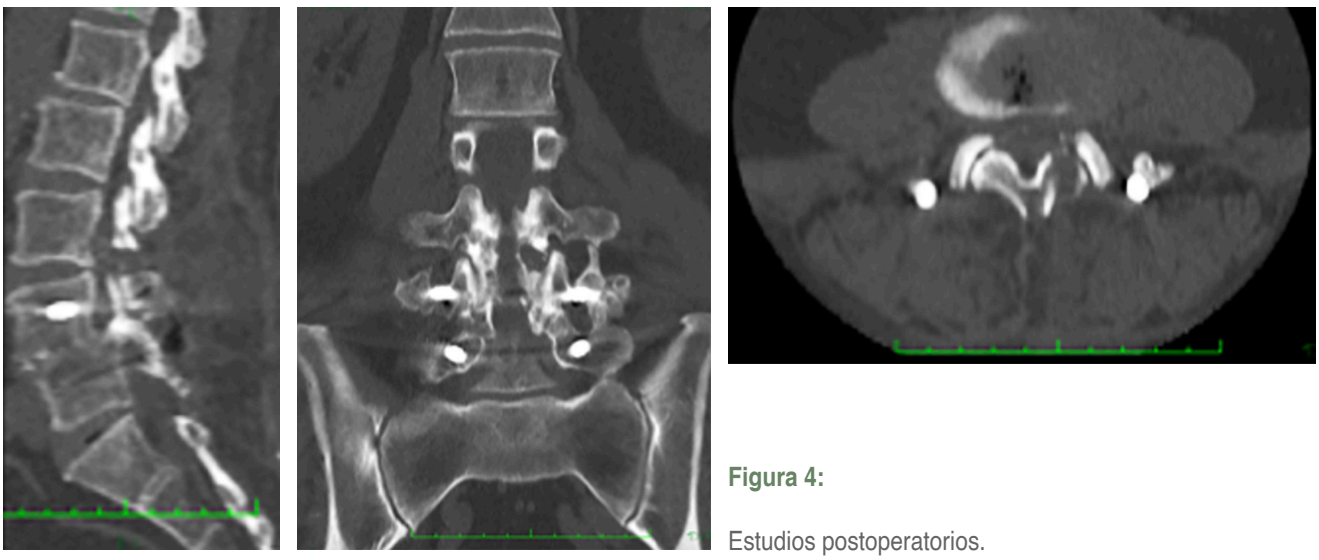

Figura 4:

Estudios postoperatorios.

Técnica quirúrgica

Fecha: 26 de enero de 2023.

Abordaje: resección endoscópica uniportal. La técnica empleada ha sido descrita y validada previamente en la literatura como segura y reproducible.[12]

Procedimiento: 1) Incisión de 8 mm. 2) Endoscopio 30º, resección circunferencial del quiste con radiofrecuencia *(Figuras 2 y 3)*.

Evolución clínica

Día 12 postoperatorio: sin dolor lumbar ni radicular, herida seca y sin complicaciones.[13] Alta médica con seguimiento ambulatorio *(Figura 4)*. El paciente reportó reintegración funcional sin recurrencia en controles posteriores.[14]

DISCUSIÓN

Este caso demuestra cómo la técnica endoscópica uniportal es eficaz, incluso en pacientes con anatomía quirúrgicamente alterada. Comparado con la cirugía abierta, ofrece: 1) Menor pérdida sanguínea.[15] 2) Menor estancia hospitalaria.[16] 3) Recuperación más rápida.[17] 4) Tasa de recurrencia < 5% cuando se preserva la articulación.[18]

En revisiones recientes, se reportan tasas de éxito clínico de hasta 95%.[19,20] Asimismo, estudios contem-

poráneos han reforzado la seguridad y eficacia de la cirugía endoscópica lumbar, destacando su aplicabilidad en diversos escenarios clínicos, incluyendo estenosis, quistes sinoviales y patología degenerativa.[21-25]

De igual forma, se ha documentado su bajo perfil de complicaciones y su reproducibilidad en manos experimentadas.[26-30] Sin embargo, es importante considerar la curva de aprendizaje asociada a estas técnicas, la cual puede influir en los resultados iniciales.[31-35]

CONCLUSIONES

La resección de quistes facetarios mediante endoscopia uniportal representa una opción quirúrgica moderna, segura y eficaz. Su aplicación en pacientes con cirugías previas permite preservar estabilidad, reducir complicaciones y optimizar resultados funcionales.

REFERENCIAS

1. Kao CC, Winkler SS, Turner JH. Synovial cyst of spinal facet. Case report. J Neurosurg. 1974; 41: 372-376.
2. Shah RV, Lutz GE. Lumbar intraspinal synovial cysts: conservative management and review of the world's literature. Spine J. 2003; 3: 479-488.
3. Onofrio BM, Mih AD. Synovial cysts of the spine. Neurosurgery. 1988; 22: 642-647.
4. Epstein NE. Lumbar synovial cysts: a review of diagnosis, surgical management, and outcome assessment. J Spinal Disord Tech. 2004; 17: 321-325.
5. Lewandrowski KU. Endoscopic minimally invasive lumbar spine surgery: clinical experience with 1500 cases. Surg Technol Int. 2016; 29: 253-260.
6. Ruetten S, Komp M, Merk H, Godolias G. Full-endoscopic interlaminar and transforaminal lumbar discectomy versus conventional microsurgical technique. Spine. 2008; 33: 931-939.
7. Ahn Y. Current techniques of endoscopic decompression in spine surgery. Ann Transl Med. 2019; 7: S169.
8. Khoo LT, Fessler RG. Microendoscopic decompressive laminotomy for the treatment of lumbar stenosis. Neurosurgery. 2002; 51: S146-S154.
9. Lyons MK, Atkinson JL, Wharen RE, Deen HG, Zimmerman RS, Lemens SM. Surgical evaluation and management of lumbar synovial cysts: the Mayo Clinic experience. J Neurosurg. 2000; 93: 53-57.
10. Kornberg M. Symptomatic lumbar synovial cysts: an outcome study of nonoperative and operative management. J Spinal Disord. 1995; 8: 459-464.
11. Xu J, Xu L, Yang H, Gu R, Ma X. Surgical treatment of lumbar intraspinal synovial cysts in patients with previous spinal surgery. Orthop Surg. 2017; 9: 61-68.
12. Choi G, Lee SH, Raiturker PP, Lee S, Choi WG, Chung DJ. Therapeutic strategies for lumbar spinal synovial cyst. J Neurosurg Spine. 2007; 6: 321-326.
13. Wu B, Fan Y, Li Y, Li H, Yang S, Sun Z. Transforaminal endoscopic approach for lumbar facet joint cyst: technical note and case series. World Neurosurg. 2020; 137: 347-353.
14. Kim HS, Adsul N, Kapoor A, Kim KJ, Kim JH, Jang JS, et al. A mobile outside-in technique of endoscopic decompression for lumbar foraminal stenosis using rigid working channel endoscope. World Neurosurg. 2018; 113: e129-e137.
15. Heo DH, Park CK. Clinical and radiological outcomes of percutaneous endoscopic decompression for lumbar synovial cysts. Spine J. 2017; 17: 1261-1267.
16. Chen SH, Lin HH, Chen HC, Lee ZL, Chen YJ. Endoscopic decompression of lumbar synovial cysts: technical note and preliminary results. J Spinal Disord Tech. 2015; 28: E586-E591.
17. Komp M, Hahn P, Oezdemir S, Merk H, Godolias G, Ruetten S. Bilateral spinal decompression of lumbar central stenosis with the full-endoscopic interlaminar versus microsurgical laminotomy technique: a prospective, randomized, controlled study. Pain Physician. 2015; 18: 61-70.
18. Kim JE, Choi DJ, Park EJ. Clinical efficacy of full endoscopic decompression for lumbar spinal stenosis: a systematic review and meta-analysis. Eur Spine J. 2020; 29: 2491-2499.
19. Birkenmaier C, Komp M, Leu HF, Ruetten S. Percutaneous endoscopic treatment of lumbar facet joint cysts. Minim Invasive Neurosurg. 2009; 52: 193-196.
20. Siepe CJ, Hitzl W, Meschede P, Heider F, Mayer MH. Intervertebral motion after total lumbar disc replacement: a comparison of different prostheses. Spine. 2006; 31: 2439-2448.
21. Muthu S, Kumar M. Endoscopic lumbar spine surgery – current concepts and future perspectives. Asian Spine J. 2020; 14: 694-704.
22. Mayer HM. Spine surgery: tricks of the trade. Stuttgart: Thieme; 2011.
23. Hsu HT, Chang SJ, Yang SS, Kao TH. Intraspinal synovial cysts of the lumbar spine: analysis of 14 cases and review of the literature. J Chin Med Assoc. 2007; 70: 445-449.
24. Cambron SC, Schneider MJ, Bullock EC. Lumbar synovial cysts: a case series. J Manipulative Physiol Ther. 2007; 30: 405-411.
25. Domenicucci M, Ramieri A, Paolini S, Russo N, Occhiogrosso G, Missori P. Lumbar spinal synovial cysts: surgical treatment and outcome. Eur Spine J. 2007; 16: 513-518.
26. Park SM, Kim GU, Park JH, Kim HT. Surgical treatment of lumbar facet joint synovial cysts. Clin Orthop Surg. 2015; 7: 485-492.
27. Moon BJ, Choi DJ, Kim JE. Percutaneous endoscopic decompression in lumbar synovial cyst: a case report. Medicine (Baltimore). 2020; 99: e21924.

28. Ahn Y, Lee SH, Park WM, Lee HY, Shin SW, Kang HY. Percutaneous endoscopic lumbar discectomy for recurrent disc herniation: surgical technique, outcome, and prognostic factors. J Neurosurg. 2004; 100: 364-370.
29. Yeung AT. Minimally invasive disc surgery with the Yeung Endoscopic Spine System (YESS). Surg Technol Int. 1999; 8: 267-277.
30. Kim HS, Paudel B, Jang JS, Lee SH. Percutaneous endoscopic lumbar foraminotomy for foraminal stenosis in spondylolisthesis. Clin Orthop Surg. 2015; 7: 420-426.
31. Zhang Y, Chen X, Wang J, Wang J, Zhan H, Yang Y, et al. Safety and efficacy of full-endoscopic decompression for lumbar lateral recess stenosis. J Orthop Surg Res. 2020; 15: 1-9.
32. Sclafani JA, Kim CW. Complications associated with the initial learning curve of minimally invasive spine surgery: a systematic review. Clin Orthop Relat Res. 2014; 472: 1711-1717.
33. Epstein NE. Learning curves for minimally invasive spine surgeries: Are they worth it? Surg Neurol Int. 2017; 8: 61.
34. Burkhardt BW, Oertel JM. Endoscopic treatment of lumbar synovial cysts: minimally invasive and safe. Acta Neurochir (Wien). 2021; 163: 729-738.
35. Hsieh PC, Koski TR, O'Shaughnessy BA, Sugrue PA, Salehi SA, Liu JC, et al. Anterior lumbar interbody fusion in comparison with transforaminal lumbar interbody fusion: complications and outcomes in 200 patients. Neurosurgery. 2007; 61: 1073-1079.

Conflicto de intereses: sin conflicto de intereses.