Octubre-Diciembre 2026
Vol. 4, núm. 4 / pp. 334-343

Recibido: 29 de Julio de 2025
Aceptado: 20 de Septiembre de 2025

doi: 10.35366/123552

CC BY NC ND

Metástasis intramedular espinal: desafíos diagnósticos y terapéuticos en una entidad rara. Reporte de caso y revisión de la literatura

Intramedullary spinal metastasis: diagnostic and therapeutic challenges in a rare condition. A case report and literature review

Omar De Paz-Jaimes,*,‡ Samuel Pérez-Carranza,*,§ Francisco Guillermo Aldape-Ocañas,*,¶ Pedro Tiburcio Cortés-González,* Marco Augusto González-Gómez,* Benny Rubén Vázquez-Martínez*,‖

Palabras clave: metástasis intramedulares de la médula espinal, neoplasias intramedulares de la médula espinal, neoplasias malignas de la médula espinal, tumor de la médula espinal, tratamiento quirúrgico de neoplasias intramedulares.

Keywords: *intramedullary spinal cord metastases, intramedullary spinal cord neoplasms, malignant spinal cord neoplasms, spinal cord tumor, surgical treatment of intramedullary neoplasms.*

RESUMEN

Las metástasis intramedulares de la médula espinal son infrecuentes, representando 8.5% de las metástasis del sistema nervioso central (SNC). Afectan entre 0.1 y 0.4% de los pacientes con cáncer y constituyen de 1 a 3% de todas las neoplasias intramedulares. Los tumores primarios más frecuentes que dan metástasis intramedulares son: el cáncer de pulmón (54%), especialmente el carcinoma de células pequeñas, seguido por el cáncer de mama (13%). Con menor frecuencia se presentan melanoma maligno, linfoma y cáncer de colon. El cáncer del tubo digestivo es sumamente raro, siendo más común su diseminación a hígado, ganglios linfáticos, huesos y glándulas suprarrenales. La mayoría de los pacientes con metástasis intramedular ya tienen diagnóstico previo de cáncer. El diagnóstico se realiza principalmente con estudio de imagen mediante resonancia magnética con gadolinio, la cual tiene alta sensibilidad. La secuencia ponderada en T2 es especialmente útil para mostrar localización, forma y edema asociado. El tratamiento quirúrgico es una opción válida en casos seleccionados, sobre todo gracias a los avances en los estudios de imagen. Está indicado en pacientes con lesión única, bien delimitada, sin metástasis sistémicas extensas, deterioro neurológico progresivo y buen estado funcional. Los objetivos son descomprimir la médula, preservar o mejorar la función neurológica y confirmar el diagnóstico histológico. La resección temprana puede mejorar calidad de vida y supervivencia, con una media postoperatoria de hasta 11.6 meses. Tumores encapsulados o quísticos favorecen la resección completa, mientras que lesiones leptomeníngeas o infiltrativas requieren una resección parcial para evitar daño neurológico irreversible. Aunque la radioterapia sigue siendo el tratamiento estándar, la indicación quirúrgica ha aumentado por sus mejores resultados en funcionalidad y control de síntomas. La decisión debe individualizarse según edad, tipo tumoral, radiorresistencia y potencial de mejorar la calidad de vida. El pronóstico es reservado. Kalayci y colaboradores reportaron que la cirugía aumentó la supervivencia de 5 a 9.4 meses en comparación con tratamiento conservador, lo que sugiere un beneficio significativo de la resección precoz. Se presenta el caso clínico de un paciente con metástasis intramedular localizada a nivel de L1, cuya primera manifestación fue dolor lumbosacro de aparición reciente, seguido de debilidad en extremidades inferiores con un Karnofsky de 80 puntos. El diagnóstico se estableció mediante

* Servicio de Neurocirugía, Hospital Universitario "Dr. José Eleuterio González". Monterrey, Nuevo León, México.

ORCID:
‡ 0009-0003-4298-1521
§ 0009-0002-2314-1271
‖ 0009-0009-3767-271X

Correspondencia:
Omar De Paz-Jaimes
E-mail: o.depazneuro@gmail.com

Citar como: De Paz-Jaimes O, Pérez-Carranza S, Aldape-Ocañas FG, Cortés-González PT, González-Gómez MA, Vázquez-Martínez BR. Metástasis intramedular espinal: desafíos diagnósticos y terapéuticos en una entidad rara. Reporte de caso y revisión de la literatura. Cir Columna. 2026; 4 (4): 334-343. https://dx.doi.org/10.35366/123552

resonancia magnética con gadolinio, la cual evidenció la presencia de una lesión intramedular. El paciente fue sometido a resección quirúrgica de la lesión y el análisis histopatológico confirmó su origen metastásico, procedente de un adenocarcinoma gastrointestinal.

ABSTRACT

Intramedullary spinal cord metastases (ISCM) are rare entities, representing approximately 8.5% of central nervous system metastases. They occur in only 0.1-0.4% of cancer patients and account for 1-3% of all intramedullary neoplasms. Lung cancer, particularly small cell carcinoma, is the most frequent primary tumor leading to ISCM (54%), followed by breast cancer (13%). Other less common sources include malignant melanoma, lymphoma, and colorectal cancer. Gastrointestinal tumors rarely metastasize to the spinal cord, more commonly spreading to the liver, lymph nodes, bones, and adrenal glands. Most ISCM cases are diagnosed in patients with a known history of cancer. Diagnosis is primarily based on gadolinium-enhanced magnetic resonance imaging, with T2-weighted sequences providing essential details on lesion location, morphology, and associated edema. Surgical treatment has become a valid option in selected cases due to advances in imaging. It is indicated for patients with a single, well-demarcated lesion, limited systemic metastases, progressive neurological deterioration, and good functional status. The goals of surgery include spinal cord decompression, neurological function preservation or improvement, and histopathological confirmation. Early resection can improve both survival and quality of life, with postoperative survival averaging up to 11.6 months. Encapsulated or cystic tumors favor complete resection, whereas leptomeningeal or infiltrative lesions require partial resection to avoid irreversible neurological damage. Although radiotherapy remains the standard treatment, surgical intervention is increasingly favored due to better functional outcomes and symptom control. Treatment decisions should be individualized based on patient age, tumor type, radiosensitivity, and the potential to enhance quality of life. This report of a patient with an intramedullary metastasis at L1 whose initial symptom was recent-onset lumbosacral pain followed by lower limb weakness (Karnofsky score: 80). Diagnosis was confirmed by gadolinium-enhanced MRI, and surgical resection was performed. Histopathology revealed a metastatic lesion originating from a gastrointestinal adenocarcinoma.

Abreviaturas:

SNC = sistema nervioso central
MIM = metástasis intramedulares de la médula espinal
RM = resonancia magnética
EVA = escala visual analógica
LCR = líquido cefalorraquídeo
CSI = irradiación del eje craneoespinal
STI = radioterapia estereotáctica

INTRODUCCIÓN

Las metástasis intramedulares de la médula espinal son una entidad rara que representan 8.5% de aquéllas del sistema nervioso central. Afectan entre 0.1 y 0.4% de todos los pacientes con cáncer y comprenden entre 1 y 3% de todas las neoplasias intramedulares de la médula espinal.[1]

Dentro de las neoplasias metastásicas del sistema nervioso central (SNC), las metástasis intramedulares son las menos comunes, ya que las metástasis en general representan más de 50% de los tumores encefálicos y 15% de las neoplasias del SNC son intrarraquídeas, siendo las metástasis intramedulares sólo 2% de éstas.[2] Los principales tumores primarios que dan metástasis intramedular son: cáncer de pulmón (54%), siendo el carcinoma de células pequeñas la estirpe histológica más común, seguido del cáncer de mama (13%);[1,2] con menor frecuencia se encuentran: melanoma maligno, linfoma y cáncer de colon, el cáncer del tubo digestivo constituye un origen poco frecuente, es más común que produzca metástasis en hígado, ganglios linfáticos, hueso y glándulas suprarrenales.[3]

La mayoría de los pacientes que presentan este tipo de metástasis ya cuentan con un diagnóstico previo de neoplasia maligna.[2] El intervalo promedio entre el diagnóstico del tumor primario y la aparición de metástasis intrarraquídeas es de aproximadamente 38 meses.[1,3]

Clínicamente, la presentación suele ser rápida y progresiva. La manifestación inicial puede ser dolor lumbosacro, seguido de deterioro neurológico progresivo. Los síntomas más comunes incluyen alteraciones sensitivas (77%), dolor (72%) y debilidad en las extremidades inferiores (68%), con una proporción menor de pacientes que desarrollan incontinencia fecal y urinaria (23%).[2,4,5]

El diagnóstico se basa en estudios de imagen, siendo la resonancia magnética con gadolinio el estándar

de oro, debido a su alta sensibilidad para detectar lesiones intramedulares. La secuencia ponderada en T2 es especialmente útil para determinar la localización, morfología y edema asociado.[2,6]

El tratamiento de las metástasis intramedulares es complejo y debe individualizarse. Las opciones incluyen radioterapia, quimioterapia, radiocirugía y resección quirúrgica.[4,6,7] La cirugía se considera una opción viable en pacientes seleccionados con lesión única, bien delimitada, sin metástasis sistémicas extensas, con deterioro neurológico progresivo y buen estado funcional según la escala de Karnofsky mayor o igual a 70.[3,5,8] La cirugía tiene como objetivos la descompresión medular, la preservación o mejoría de la función neurológica y el diagnóstico definitivo mediante el estudio histológico del tumor.[5,7] Los tumores bien encapsulados o quísticos son candidatos para resección completa, mientras que en casos de afectación leptomeníngea o tumores infiltrativos se prefiere una resección parcial para evitar daño irreversible.[2-4,7] Diversos estudios han demostrado que la resección temprana puede mejorar tanto la calidad de vida como la supervivencia, alcanzando una media postoperatoria de hasta 11.6 meses.[6,8]

Aunque la radioterapia sigue siendo el tratamiento estándar, la indicación quirúrgica ha incrementado en la última década debido a mejores resultados en funcionalidad y control de síntomas.[8] En la decisión terapéutica debe considerarse la edad, tipo de tumor primario, radiorresistencia y la posibilidad de mejorar la calidad de vida.[3,5,9]

El pronóstico de estos pacientes suele ser sombrío, con una expectativa de vida media de cuatro a siete meses. Al comparar pacientes tratados de forma conservadora con pacientes tratados quirúrgicamente, Kalayci y colaboradores demostraron un beneficio quirúrgico en términos de aumento de la supervivencia de cinco meses a 9.4 meses, así como una mejora de la capacidad funcional del paciente, lo que sugiere que la resección quirúrgica del tumor de forma temprana tras el diagnóstico tiene un efecto positivo en el desarrollo posterior de la enfermedad.[1,3,10,11]

Presentamos el caso clínico de un paciente con metástasis intramedular localizada a nivel de L1, cuya primera manifestación fue dolor lumbosacro de aparición reciente, seguido de debilidad en extremidades inferiores y limitación funcional con base en la escala de Karnofsky de 80 puntos. El diagnóstico se estableció mediante resonancia magnética con gadolinio, la cual evidenció la presencia de una lesión intramedular. El paciente fue sometido a resección quirúrgica de la lesión, y el análisis histopatológico confirmó su origen metastásico, procedente de un adenocarcinoma gastrointestinal.

REPORTE DE CASO

Hombre de 59 años, con antecedentes personales de tabaquismo, iniciado a los 20 años y suspendido a los 40 años, con consumo aproximado de 20 cigarrillos diarios, así como etilismo ocasional desde los 18 hasta los 50 años hasta llegar a la embriaguez. Como antecedente oncológico relevante: diagnóstico de adenocarcinoma del tracto digestivo alto, confirmado mediante biopsia obtenida por endoscopia. A raíz del diagnóstico, el paciente recibió tratamiento quimioterapéutico con ocho ciclos de capecitabina, con adecuada tolerancia inicial.

Seis meses después del diagnóstico del adenocarcinoma, el paciente comenzó con dolor lumbosacro de características progresivas de intensidad 8/10 según la escala visual analógica (EVA), acompañado de debilidad en ambas extremidades inferiores. Esta sintomatología condicionó una limitación importante para realizar actividades de la vida diaria, con una puntuación de 80 en la escala de Karnofsky. Ante la progresión clínica, se realizó una resonancia magnética de columna lumbar con gadolinio, la cual evidenció una lesión intramedular en la secuencia T2 a nivel de L1, con un volumen aproximado de 2.5 ml *(Figura 1)*. La lesión se localizaba en el centro del conducto raquídeo lumbar, presentaba morfología redondeada, bordes bien delimitados, señal homogénea y realce intenso tras la administración del medio de contraste.

Con el diagnóstico presuntivo de metástasis intramedular, se decidió realizar tratamiento quirúrgico mediante laminectomía bilateral a nivel de L1 y resección de la lesión. La tomografía computarizada postoperatoria confirmó los cambios quirúrgicos descritos *(Figura 2)*. El estudio histopatológico confirmó el diagnóstico de lesión metastásica, con inmunofenotipo compatible con carcinoma de origen gastrointestinal. Durante el postoperatorio inmediato, el paciente fue monitorizado en forma estrecha, mostrando una evolución clínica favorable, con reducción significativa del dolor lumbosacro y mejoría progresiva de la fuerza muscular en ambas extremidades inferiores. Fue dado de alta hospitalaria a los cinco días del procedimiento quirúrgico.

Continuó su seguimiento multidisciplinario en conjunto con los servicios de oncología médica y

radiooncología. Se administró tratamiento adyuvante con radioterapia (30 Gy en 10 sesiones) y quimioterapia con capecitabina. La resonancia magnética postoperatoria mostró resección completa de la lesión y cambios compatibles con el lecho quirúrgico, sin evidencia de lesión residual *(Figura 3)*. En la consulta de seguimiento a los seis meses de la cirugía, el paciente refirió recurrencia de debilidad en miembros inferiores, así como dolor lumbosacro de intensidad moderada (EVA 3/10). Tras la valoración, se solicitó resonancia magnética contrastada para correlacionar los hallazgos clínicos con el estudio de imagen. No obstante, el paciente no acudió a realizarse el estudio y se perdió el seguimiento.

DISCUSIÓN

Debido al aumento del tiempo de supervivencia y una mejor evolución clínica en las últimas décadas de los pacientes con cáncer, las metástasis intramedulares de la médula espinal (MIM) han aumentado en pacientes con neoplasia maligna diseminada.[8]

La localización más común para las MIM de la médula espinal afectada es la torácica (42%), seguida de la cervical (35%) y los segmentos lumbar/cono medular (23%). Dependiendo de la ubicación de las metástasis, pueden presentarse con diversos síntomas, el dolor y la debilidad suelen ser los síntomas de presentación inicial, y pueden progresar rápidamente. Otros

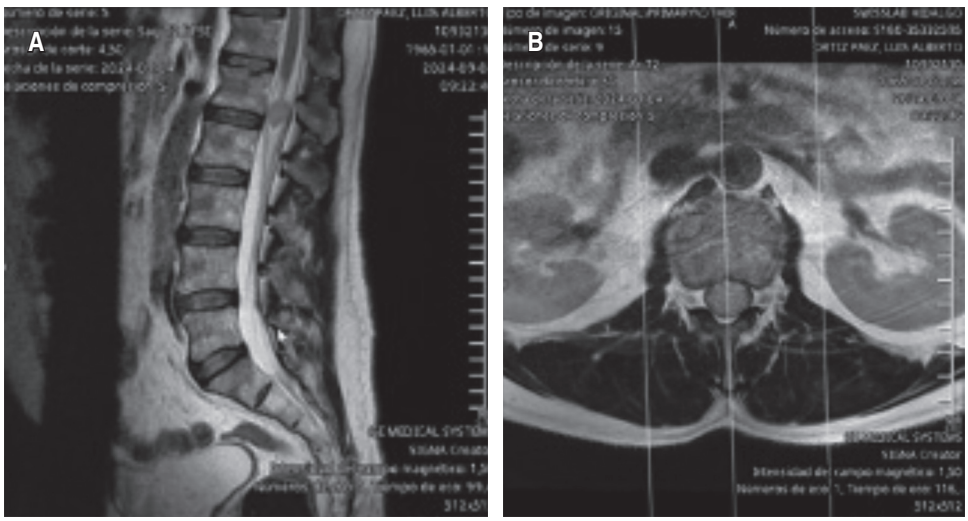

Figura 1:

Resonancia magnética preoperatoria de columna lumbar en secuencias ponderadas en T2 en cortes: **A)** sagital y **B)** axial, se observa lesión única intramedular a nivel de L1 que ocupa el centro del conducto lumbar.

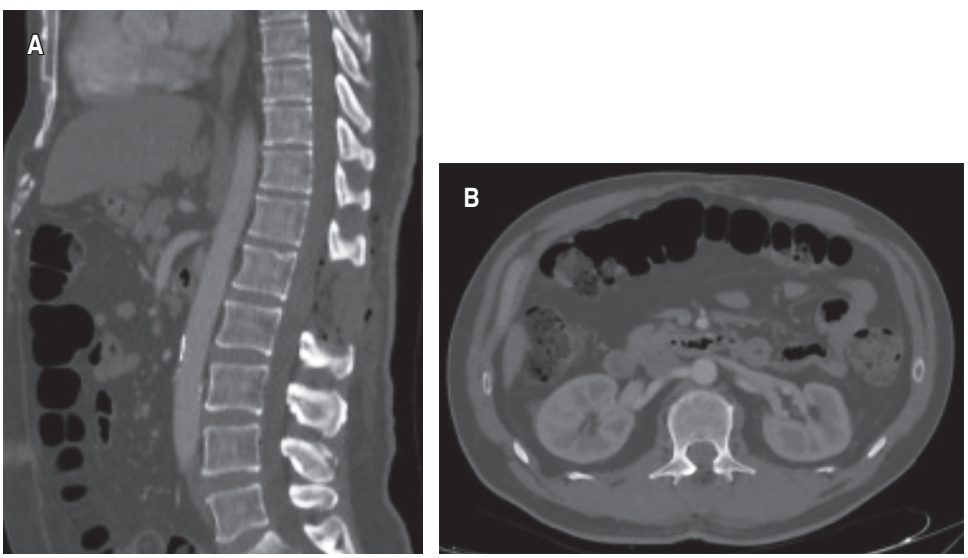

Figura 2:

Tomografía postoperatoria de columna lumbar en ventana ósea en cortes: **A)** sagital y **B)** axial, se observa laminectomía a nivel del segmento L1.

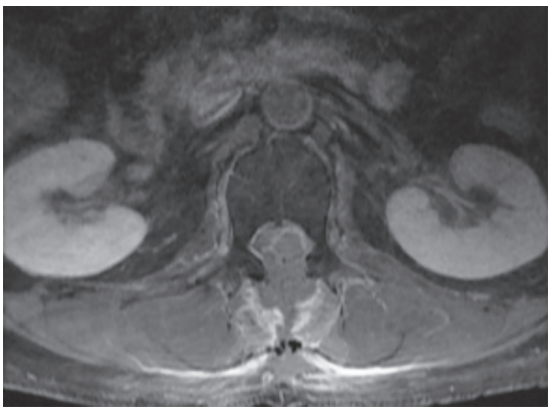

Figura 3: Resonancia magnética postoperatoria de columna lumbar en secuencia ponderada en T2 con gadolinio, en corte axial. Se observa resección completa de la lesión y lecho quirúrgico a nivel de L1 en conducto lumbar.

síntomas también observados incluyen alteraciones sensoriales como parestesias, disfunción de esfínteres que provocan incontinencia y déficits motores como paresia o plejía. Se observa que las mujeres se ven afectadas con menos frecuencia.[8]

DIAGNÓSTICO

El diagnóstico temprano de las metástasis espinales intramedulares (MIM) es esencial para mejorar el pronóstico funcional y la calidad de vida de los pacientes oncológicos. Dada su baja incidencia y la inespecificidad clínica, su detección se basa fundamentalmente en estudios de imagen de alta sensibilidad, siendo la resonancia magnética (RM) el estudio estándar de oro que da el diagnóstico más confiable. La RM con secuencias específicas aporta información crucial: las imágenes ponderadas en T1 con gadolinio (sagitales) son particularmente útiles para identificar realce anómalo que sugiere la presencia de metástasis intramedulares. Las imágenes ponderadas en T2: revelan con claridad el edema perilesional, un signo indirecto pero frecuente en MIM, proporcionando un contexto anatómico y patológico completo.[12] Esta herramienta diagnóstica es particularmente efectiva en la detección de neoplasias leptomeníngeas intramedulares y espinales.[6] A pesar de los avances en la tecnología de la RM, no existe aún una secuencia específica que permita distinguir de manera completa y eficaz las metástasis intramedulares de otras patologías con imágenes similares.[2] Esto representa un desafío clínico, ya que el diagnóstico diferencial incluye otras enfermedades de la médula espinal.

Antes de la implementación generalizada de la RM, estas metástasis solían estar infradiagnosticadas o no confirmadas clínicamente, lo que conllevaba un retraso significativo en el tratamiento adecuado. Su uso extendido ha permitido detectar con mayor frecuencia los casos de MIM.[12]

Existen también otras modalidades diagnósticas como: radiografías simples de columna, mielografía, tomografía computarizada postmielografía, punción lumbar con análisis de líquido cefalorraquídeo (LCR). Éstas tienen menor valor diagnóstico para la identificación de MCSI. La punción lumbar, por ejemplo, puede revelar alteraciones inespecíficas como aumento en la concentración de proteínas, pero rara vez detecta células malignas. En una serie clínica se encontraron células malignas en sólo cuatro de 22 casos (18%). Sin embargo, cuando existe una diseminación leptomeníngea concomitante, el porcentaje de detección de células malignas en LCR puede aumentar hasta 50-75%.[6]

Diagnóstico diferencial

La importancia del diagnóstico diferencial de una lesión intramedular es relevante debido a que el diagnóstico temprano es esencial para mejorar el pronóstico funcional y la calidad de vida.

Podemos pensar en dos tipos de pacientes: con cáncer subyacente conocido y sin dicho antecedente, con base en eso podemos enfocar el diagnóstico diferencial.

Dicho diagnóstico es particularmente amplio en pacientes sin cáncer subyacente conocido, ya que en este grupo la probabilidad de una metástasis es muy baja inicialmente. En estos casos, se deben considerar múltiples diagnósticos, como tumores primarios de la médula espinal, enfermedades desmielinizantes o infecciosas.

Radiológicamente, es difícil distinguir con fiabilidad una neoplasia primaria de la médula espinal de una MIM, especialmente cuando son lesiones únicas y bien delimitadas.[9] Por ello, la integración de datos clínicos, imagenológicos y de laboratorio resulta esencial.

Desde un punto de vista imagenológico, las MIM pueden simular tumores primarios intramedulares como ependimomas o astrocitomas. Aunque la resonancia magnética con gadolinio presenta una alta sensibilidad para detectar lesiones intramedulares y leptomeníngeas, no permite diferenciar con certeza entre ambos tipos de tumor.[6]

En cuanto al diagnóstico diferencial en pacientes con cáncer sistémico conocido, la aparición de sín-

tomas neurológicos focales obliga a considerar tanto causas metastásicas como otras entidades asociadas al cáncer o su tratamiento.

Las principales alternativas diagnósticas en este grupo incluyen: mielopatía por radiación, se presenta como efecto adverso tardío en pacientes que han recibido radioterapia en la región espinal. Su evolución es típicamente subaguda o crónica y, a diferencia de las MIM, no suele acompañarse de dolor.[1] La mielopatía necrosante paraneoplásica es una complicación poco común de tipo autoinmune, observada en pacientes con neoplasias sistémicas, independientemente del tratamiento recibido. Al igual que la mielopatía por radiación, suele presentar una evolución más insidiosa y sin dolor.[1,2] Carcinomatosis leptomeníngea, puede comprometer la médula espinal por infiltración meníngea difusa, generando síntomas que imitan a las MIM. En estos casos, el análisis del LCR es especialmente útil, ya que la citología puede revelar células malignas.[1] Donde encontramos que en MIM, el LCR suele ser negativo o puede mostrar sólo aumento de proteínas y pleocitosis leve. Si la citología es positiva, se debe sospechar una carcinomatosis leptomeníngea concomitante.[1]

En cuanto a la sintomatología, el ritmo de progresión de los mismos es muy útil para distinguir entre MIM y otras patologías, dado que las metástasis intramedulares tienden a evolucionar de forma rápida con deterioro neurológico en el transcurso de días a semanas y los tumores primarios intramedulares suelen tener una progresión lenta, con síntomas desarrollándose durante meses.[2]

Un punto crítico resaltado en el texto es que incluso cuando se realiza una RM de manera precoz, el diagnóstico de MIM puede no sospecharse si se encuentra que la lesión es solitaria, no hay otros signos de malignidad sistémica, o no se considera el diagnóstico en el contexto clínico inicial.[1]

Esto puede llevar a retrasos en el diagnóstico y tratamiento, lo que compromete el pronóstico funcional del paciente.

Proponemos un algoritmo para facilitar el enfoque en el diagnóstico diferencial en pacientes con y sin antecedente de cáncer *(Figura 4)*.

TRATAMIENTO EN METÁSTASIS INTRAMEDULARES: REVISIÓN DE LA LITERATURA

Debido a la rápida progresión de los síntomas, el diagnóstico y el tratamiento tempranos de los MIM son de suma importancia.[8]

Tomando en cuenta la multitud de escenarios clínicos y la falta de estudios controlados sobre diferentes enfoques terapéuticos, no hay evidencia que indique cuál podría ser la terapia de elección. El manejo de estas lesiones suele ser controvertido; algunos autores recomiendan una terapia paliativa con radioterapia y otros abogan por la resección quirúrgica. Aún no existe un consenso claro para decidir qué pacientes deben someterse a tratamiento quirúrgico.[8]

Recomendaciones actuales y consideraciones clínicas

La Sociedad Alemana de Oncología Radioterapéutica (DEGRO) aconseja radioterapia local cerebral y espinal junto con terapia sistémica en carcinomato-

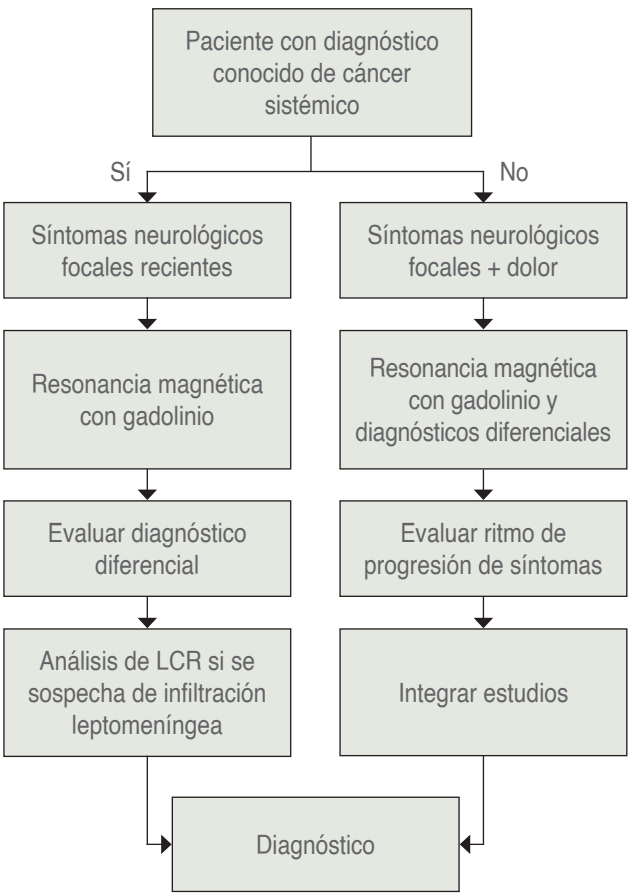

Figura 4: Algoritmo diagnóstico para pacientes con y sin antecedente de cáncer. Elaboración propia basado en la revisión de la literatura. Nota: este algoritmo es una propuesta orientativa derivada de la evidencia disponible y no sustituye el juicio clínico individual.
LCR = líquido cefalorraquídeo.

sis leptomeníngea, reservando la irradiación del eje craneoespinal (CSI) sólo para pacientes con buen estado general y enfermedad extracraneal estable o limitada, recomendación que coincide con la Asociación Europea de Neurooncología (EANO) 2024. La radiocirugía en tumores intramedulares conlleva riesgo de mielopatía inducida por radiación, cuyos síntomas pueden ser severos; sin embargo, en los estudios revisados no se observaron eventos de toxicidad espinal, posiblemente debido a la baja supervivencia y seguimiento corto.[4]

Radioterapia paliativa y estereotáctica

Hashii y colaboradores refieren que la radioterapia paliativa fue uno de los primeros enfoques terapéuticos, con dosis entre 20 y 40 Gy en 5-20 fracciones, logrando mejoría neurológica o alivio del dolor en 56% de pacientes, aunque con una mediana de supervivencia corta (cuatro meses).[13]

En la actualidad, la radioterapia estereotáctica (STI) y el hipofraccionamiento se utilizan cada vez más por ser no invasivos y permitir control local y mejora sintomática. Sólo existen pocos estudios con muestras pequeñas (5-33 pacientes), que en conjunto analizaron 53 pacientes mayormente derivados de cáncer de mama, pulmón y melanoma.[5] El uso de radioterapia con o sin esteroides concomitantes se describe con frecuencia en la literatura. La radioterapia suele detener el crecimiento del tumor y estabilizar el deterioro neurológico. Sin embargo, su eficacia puede limitarse a pacientes con tumores radiosensibles como linfoma, cáncer de mama y carcinoma microcítico de pulmón. A menudo, las mejores respuestas se obtienen cuando el tratamiento se inicia en las primeras etapas de la evolución clínica.[2]

En una serie de 12 pacientes se informaron los resultados. Once pacientes recibieron tratamiento con esteroides y radioterapia externa con una dosis total entre 20 y 30 Gy, y un paciente rechazó todo el tratamiento. Dos pacientes informaron una mejora transitoria de la función motora; sin embargo, todos presentaron un deterioro progresivo del estado neurológico. La mediana de supervivencia fue de 3.9 meses tras el diagnóstico de MIM.

Schiff y O'Neill informaron los resultados de 40 pacientes con MIM. Treinta y cinco de ellos recibieron radioterapia y cinco se sometieron a cirugía. La mediana de supervivencia fue de cuatro meses para los pacientes tratados con radioterapia y de dos meses para los que no la recibieron.[14] Un informe de Dam-Hieu y su equipo contradijo estos hallazgos. En su serie de 19 pacientes, 13 se sometieron a resección microquirúrgica, mientras que seis se sometieron a tratamiento no quirúrgico. La mediana de supervivencia de los pacientes tratados quirúrgicamente fue de 7.4 meses, mientras que la de los pacientes tratados sin cirugía fue de 2.6 meses.[15]

El mayor estudio multicéntrico en Alemania (33 pacientes) reportó tasas de control local del 79% y mejoría o estabilización neurológica en 57%, con una mediana de supervivencia global de 11.7 meses, superando ampliamente los resultados con cuidados paliativos. El control local a seis meses fue del 91%, sin toxicidades graves asociadas, reflejando la precisión de la irradiación. Se observó que pacientes menores de 60 años y con volúmenes tumorales menores de 1 cm^3 presentaron mejor supervivencia (15.3 y 19.6 meses respectivamente), sugiriendo que la STI a dosis altas es más adecuada en estos casos.[5]

Tratamiento quirúrgico y combinaciones terapéuticas

Por lo tanto, el tratamiento quirúrgico de las metástasis intramedulares (MIM) puede ser posible para un caso local único complicado por un deterioro neurológico progresivo y buen estado clínico general.[5]

Se propone un algoritmo para orientar la toma de decisiones terapéuticas en pacientes con metástasis intramedulares de la médula espinal *(Figura 5)*, basado en la resección tumoral microquirúrgica parcial o subtotal seguida de radioterapia adyuvante, con o sin radiocirugía estereotáctica, como tratamiento preferido para MIM.

La quimioterapia se añade sólo cuando el tumor primario lo justifica, pues como monoterapia tiene escaso efecto en la supervivencia.[7] El intento de resección total se desaconseja debido a mayores riesgos neurológicos sin mejora en la supervivencia.[7]

Para pacientes no aptos para cirugía, la radioterapia sola es la opción más adecuada por su menor costo y riesgo, con supervivencia similar a la cirugía. El tratamiento conservador (fisioterapia, analgésicos, esteroides) debe añadirse, pero no sustituir a las terapias activas, salvo para alivio sintomático.[7]

Quimioterapia y radioterapia en MIM

Scalia y colaboradores, en una revisión sistemática de metástasis intramedulares secundarias a cáncer de mama, señalaron que el tratamiento multimodal continúa siendo la estrategia más utilizada, aunque

la evidencia disponible sigue siendo limitada debido a la rareza de esta entidad.[16]

La quimioterapia se ha utilizado en combinación con radioterapia o cirugía, pero rara vez se utiliza como monoterapia. Un estudio favorable sugiere que es probable que se observe respuesta a los agentes quimioterapéuticos en tumores quimiosensibles, como los cánceres de pulmón de células pequeñas y las neoplasias hematológicas. En pacientes que no han recibido un tratamiento previo intensivo con agentes quimioterapéuticos citotóxicos, o si presentan metástasis sistémicas extensas, la quimioterapia puede proporcionar beneficios adicionales. Sin embargo, los estudios sobre la eficacia de la quimioterapia son limitados y no muestran ningún efecto sobre la supervivencia global.[2]

El tratamiento de referencia para MIM sigue siendo la radioterapia con o sin esteroides para manejo del edema. Se observan remisiones duraderas solo en casos de diagnóstico temprano y tumores radiosensibles. La radioterapia con esteroides no mejora la supervivencia.[8]

Estudios sobre radioterapia y cirugía en MIM

Connolly y su equipo indicaron la necesidad de biopsia urgente antes del tratamiento definitivo y sugirieron que radioterapia combinada con quimioterapia podría prolongar la supervivencia.[17] Sin embargo, otros informes muestran mejorías parciales o ausencia de tratamiento debido a evolución desfavorable. La radioterapia puede ser adecuada cuando el tumor es radiosensible o la enfermedad está muy avanzada, mientras que la resección subtotal o total es preferida en tumores bien circunscritos.[12]

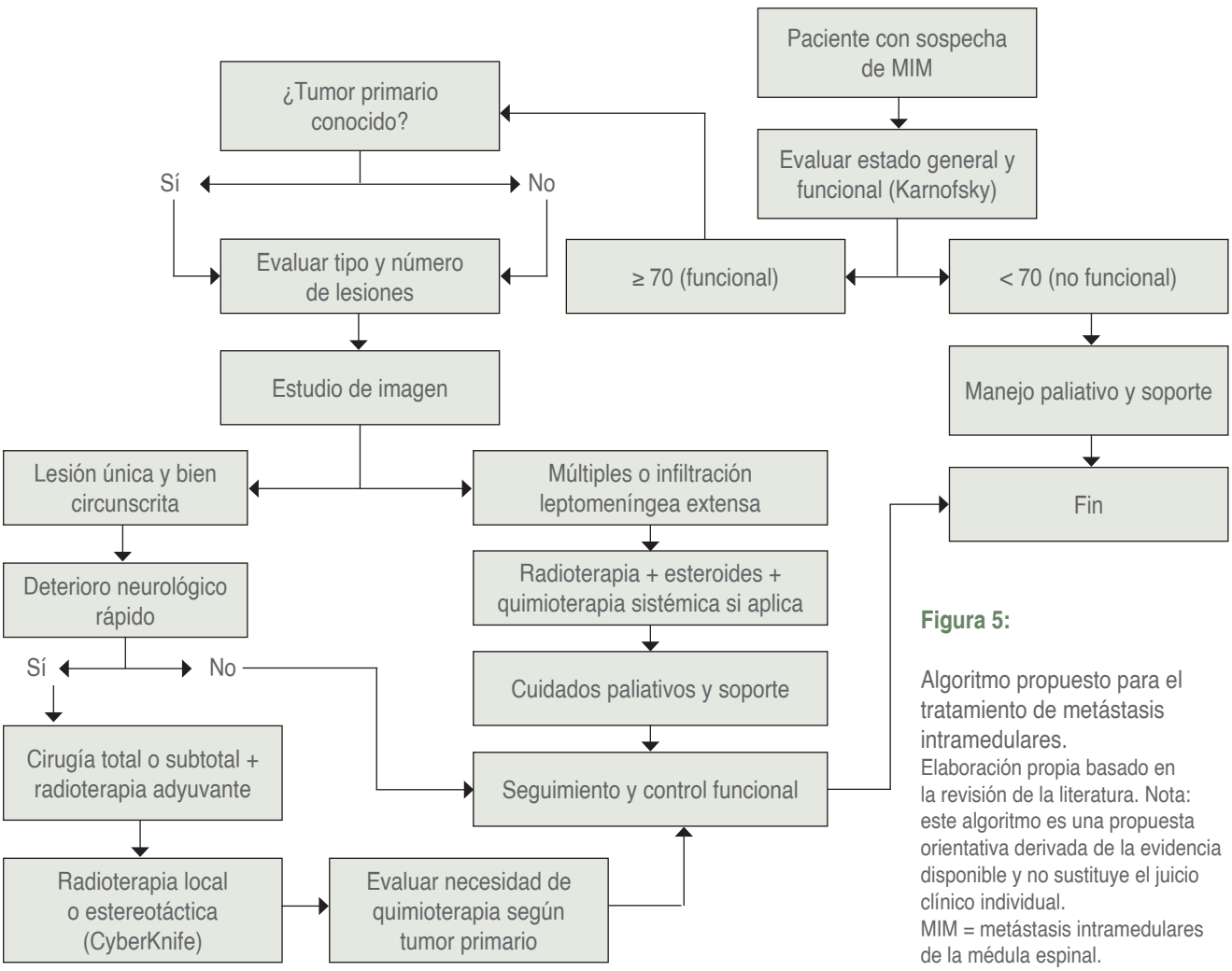

Figura 5:

Algoritmo propuesto para el tratamiento de metástasis intramedulares.
Elaboración propia basado en la revisión de la literatura. Nota: este algoritmo es una propuesta orientativa derivada de la evidencia disponible y no sustituye el juicio clínico individual.
MIM = metástasis intramedulares de la médula espinal.

En análisis retrospectivos, la cirugía ha demostrado duplicar la supervivencia en comparación con el manejo conservador sin aumento de déficits neurológicos postoperatorios.[10] No obstante, los pacientes suelen sobrevivir menos de tres meses tras el diagnóstico.[4,12]

Así, las principales indicaciones para el tratamiento quirúrgico se podrían resumir en: ausencia de tumor primario conocido, lesión única y bien circunscrita, deterioro neurológico rápidamente progresivo y/o la radiorresistencia del tumor.

Además de las características tumorales, un buen estado funcional preoperatorio basado en la escala de Karnofsky y una adecuada valoración riesgo beneficio en cuanto a la posibilidad de preservación y/o mejora de su calidad de vida y funcionalidad son importantes a la hora de decidir la actitud terapéutica.[3]

La cirugía es una opción creciente gracias a avances en imágenes y técnicas microquirúrgicas, indicada especialmente en tumores bien circunscritos sin afectación leptomeníngea.[8]

En infiltración leptomeníngea extensa, la resección radical es imposible y se recomienda limitar la resección a la porción definida del tumor para evitar deterioro funcional. La cirugía puede mejorar la compresión radicular en algunos casos.[8]

Factores que influyen en la decisión quirúrgica incluyen edad, estado funcional, localización, extensión de enfermedad y características biológicas del tumor.[8] Tumores radiorresistentes se benefician más de cirugía. El estado neurológico preoperatorio es predictor del resultado funcional postoperatorio.[10]

Terapia conservadora, papel paliativo

La terapia conservadora incluye el uso de esteroides para reducir el edema, analgésicos para control del dolor, y fisioterapia. Aunque estas medidas no modifican el curso de la enfermedad, pueden ser esenciales para aliviar síntomas y mejorar la calidad de vida del paciente. Su implementación debe considerarse complementaria, nunca sustitutiva, de las terapias activas.[7]

En casos avanzados o con enfermedad sistémica generalizada, el enfoque conservador puede representar la única opción viable, especialmente cuando el objetivo terapéutico es únicamente paliativo.

Consideraciones clínicas y futuras

El tratamiento debe ser individualizado, considerando la colaboración interdisciplinaria (neurocirugía, radioterapia, oncología). La cirugía es preferida en pacientes con deterioro neurológico rápido y tumores primarios desconocidos para diagnóstico histológico. El diagnóstico temprano es fundamental para evitar pérdida funcional irreversible y mejorar el pronóstico.[10]

La radioterapia puede ser efectiva para pacientes sin síntomas neurológicos, pero la rápida progresión neurológica postradioterapia observada en algunos estudios indica que la cirugía debe considerarse incluso en pacientes con pocos síntomas.[4,10] En el futuro, se espera un aumento en la incidencia de MIM, lo que subraya la importancia de iniciar tratamientos oportunos para maximizar la calidad de vida.

Dado que no existe un tratamiento ni un algoritmo estandarizado para la toma de decisiones en pacientes con metástasis intramedular o carcinomatosis leptomeníngea, se propone este diagrama de flujo como una herramienta clínica que permite una evaluación sistemática y ágil del estado funcional del paciente, el tipo de lesión y las opciones terapéuticas disponibles. Su implementación busca orientar de manera eficiente el manejo multidisciplinario, optimizar los recursos disponibles y favorecer decisiones individualizadas, mejorando así la calidad del abordaje y los resultados clínicos.

CONCLUSIONES

Las metástasis intramedulares de la médula espinal constituyen una manifestación poco frecuente de diseminación tumoral, representando entre 0.1 y 0.4% de todos los pacientes oncológicos, y un pequeño porcentaje de las metástasis del sistema nervioso central. A pesar de su baja incidencia, su aparición conlleva un importante deterioro neurológico y un pronóstico generalmente desfavorable. Los avances en diagnóstico por imagen, especialmente la resonancia magnética con gadolinio, han permitido una detección más precisa y oportuna, lo que facilita la identificación de lesiones intramedulares en etapas más tempranas.

El tratamiento quirúrgico ha emergido como una opción terapéutica válida en casos seleccionados. Está especialmente indicado en pacientes con una única lesión bien delimitada, sin diseminación metastásica sistémica significativa y con un estado funcional general aceptable. En estos casos, la cirugía permite la descompresión medular, la obtención de diagnóstico histológico definitivo y la posibilidad de mejorar o preservar la función neurológica. La resección tumoral precoz se ha asociado con una mejora en la calidad de vida y en la supervivencia, alcanzando una media

postoperatoria de hasta 11.6 meses en comparación con tratamientos conservadores.

Estudios comparativos, como el de Kalayci y colaboradores, han demostrado que la intervención quirúrgica puede extender la supervivencia de 5 a 9.4 meses, subrayando su valor clínico cuando se realiza sin demoras.

A pesar de que la radioterapia sigue siendo el tratamiento estándar en muchos casos, el incremento en la indicación quirúrgica durante la última década refleja un cambio hacia un abordaje más agresivo y personalizado, especialmente en tumores encapsulados o quísticos. La decisión de intervención debe individualizarse, considerando factores como edad, tipo histológico, radiorresistencia y objetivos terapéuticos. En conjunto, la cirugía representa una herramienta clave en el manejo multidisciplinario de esta compleja condición oncológica.

El diagrama de flujo busca proporcionar una evaluación sistemática y ágil del estado funcional del paciente, el tipo de lesión y las opciones terapéuticas disponibles, orientando de manera eficiente el manejo multidisciplinario y favoreciendo la toma de decisiones terapéuticas individualizadas, con el objetivo de mejorar la calidad del abordaje terapéutico y los resultados clínicos.

REFERENCIAS

1. Grasso G, Meli F, Patti R, Giambartino F, Florena AM, Iacopino DG. Intramedullary spinal cord tumor presenting as the initial manifestation of metastatic colon cancer: case report and review of the literature. Spinal Cord. 2007; 45: 793-796.
2. Hommadi M, Belemlih M, Marnouch E, Maghous A, Zaghba N, Hamidi FZ, et al. Intramedullary spinal cord metastases: report of three cases and review of the literature. Cancer Radiother. 2021; 25: 169-174. doi: 10.1016/j.canrad.2020.10.003.
3. Pérez-Suárez J, Barrio-Fernández P, Ibáñez-Plágaro FJ, Ribas-Ariño T, Calvo-Calleja P, Mostaza-Saavedra AL. Metástasis intramedular de adenocarcinoma gástrico: caso clínico y revisión de la literatura. Neurocirugía. 2016; 27: 28-32.
4. Carvajal F, García R, Rojas F, Sallabanda K. Stereotactic radiosurgery for intramedullary spinal cord metastases: a systematic review and meta-analysis. Cureus. 2025; 17: e80025.
5. Goncharov YE, Zubatkina IS, Ivanov PI. Stereotactic high-dose irradiation for intramedullary metastases. Zh Vopr Neirokhir Im N N Burdenko. 2024; 88: 22-30.
6. Hrabalek L. Intramedullary spinal cord metastases: review of the literature. Biomed Pap Med Fac Univ Palacky Olomouc Czech Repub. 2010; 154: 117-122.
7. Kaya S, Lam FC, Stevenson MA, Motiei-Langroudi R, Kasper EM. Intramedullary metastases to conus medullaris: a review of the literature with a case illustration. Brain Sci. 2024; 14: 761.
8. Gazzeri R, Telera S, Galarza M, Callovini GM, Sperduti I, Alfieri A. Surgical treatment of intramedullary spinal cord metastases: functional outcome and complications—a multicenter study. Neurosurg Rev. 2021; 44: 3267-3275. doi: 10.1007/s10143-021-01491-8.
9. Quraishi NA, Gokaslan ZL, Boriani S. The surgical management of metastatic epidural compression of the spinal cord. J Bone Joint Surg Br. 2010; 92: 1054-1060. doi: 10.1302/0301-620X.92B8.22296.
10. Payer S, Mende KC, Westphal M, Eicker SO. Intramedullary spinal cord metastases: an increasingly common diagnosis. Neurosurg Focus. 2015; 39: E15.
11. Kalayci M, Cağavi F, Gül S, Yenidünya S, Açikgöz B. Intramedullary spinal cord metastases : diagnosis and treatment —an illustrated review . Acta Neurochir (Wien). 2004; 146(12): 1347-1354. doi:10.1007/s00701-004-0386-1.
12. Taniura S, Tatebayashi K, Watanabe K, Watanabe T. Intramedullary spinal cord metastasis from gastric cancer: case report. J Neurosurg Spine. 2000; 93: 145-147.
13. Hashii H, Mizumoto M, Kanemoto A, Harada H, Asakura H, Hashimoto T, et al . Radiotherapy for patients with symptomatic intramedullary spinal cord metastasis. J Radiat Res. 2011; 52 (5): 641-645. doi:10.1269/jrr.10173.
14. Schiff D, O'Neill BP. Intramedullary spinal cord metastases: clinical features and treatment outcome. Neurology. 1996; 47 (4): 906-912. doi:10.1212/WNL.47.4.906.
15. Dam -Hieu P, Seizeur R, Mineo JF, Metges JP, Meriot P, Simon H . Retrospective study of 19 patients with intramedullary spinal cord metastasis. Clin Neurol Neurosurg. 2009; 111 (1): 10-17. doi:10.1016/j.clineuro.2008.07.005.
16. Scalia G, Costanzo R, Viola A, Bonosi L, Porzio M, Giovannini A, et al. Intramedullary spinal cord metastases from breast cancer: a systematic review. Anticancer Res. 2023; 43: 523-535.
17. Connolly ES Jr, Winfree CJ, McCormick PC, Cruz M, Stein BM, Antonescu R. Intramedullary spinal cord metastasis: report of three cases and review of the literature. Surg Neurol. 1996; 46 (4): 329-338. doi:10.1016/S0090-3019(96)00189-2.

Conflicto de intereses: sin conflicto de intereses.