Octubre-Diciembre 2026
Vol. 4, núm. 4 / pp. 327-333

Recibido: 18 de Abril de 2025
Aceptado: 04 de Agosto de 2025

**doi:** 10.35366/123551

CC BY NC ND

# Corpectomía anterolateral más cifoplastía: reporte de caso y revisión de la literatura

## *Anterolateral corpectomy plus kyphoplasty: case report and literature review*

José Antonio Chávez López,[*,‡,||] Reyna Daena Chávez Cisneros,[*,§,**] Emmanuel Alejandro Tzab Chi,[*,¶,‡‡] Alejandra Méndez Hernández,[*,¶,§§] Samuel Villaseñor Rangel[*,¶,¶¶]

**Palabras clave:** cifoplastía, corpectomía, fractura vertebral, fusión espinal.

***Keywords:*** *kyphoplasty, corpectomy, vertebral fracture, spinal fusion.*

## RESUMEN

**Introducción:** las corpectomías vertebrales se utilizan comúnmente para el tratamiento de la osteomielitis, la reducción de masa tumoral y las fracturas por compresión. Los abordajes de corpectomía lumbar pueden clasificarse en anterolateral (AL) y posterolateral (PL). Tradicionalmente, el abordaje AL se considera el patrón de oro para acceder a la columna lumbar anterior, ya que proporciona visualización directa del cuerpo vertebral. **Descripción del caso:** mujer en la quinta década de vida, quien se presenta a sala de urgencias el mismo día del accidente (caída) con una fractura traumática por compresión en cuña de L1 y en L3. Se decide realizar una corpectomía lumbar transpsoas a las 24 horas de la caída, reconstrucción de la columna anterior con una caja expansible e instrumentación con tornillos laterales para corregir una deformidad cifótica en la fractura de L3 y cifoplastía de L1 por técnica de mínima invasión. Se logró movilizar a la paciente fuera de cama al segundo día del evento quirúrgico, experimentando un alivio significativo del dolor postoperatorio. Acudió a seguimiento al mes del procedimiento quirúrgico, sin alteraciones agregadas, con revisiones mensuales. **Conclusión:** se logró reducir la morbilidad perioperatoria y postoperatoria. En este caso, el abordaje transpsoas también permitió una movilización temprana, una estabilidad biomecánica postoperatoria adecuada y buenos resultados inmediatos.

## *ABSTRACT*

***Introduction:*** *vertebral corpectomies are commonly used for the treatment of osteomyelitis, tumor debulking, and compression fractures. Lumbar corpectomy approaches can be classified as anterolateral (AL) and posterolateral (PL). Traditionally, the AL approach is considered the gold standard for accessing the anterior lumbar spine, as it provides direct visualization of the vertebral body.* ***Case description:*** *a female in her fifties presented to the emergency department on the same day of the fall with a traumatic wedge compression fracture of L1 and L3. Twenty four hours after the fall, a transpsoas lumbar corpectomy was performed, as well as anterior column reconstruction with an expandable cage and lateral screw instrumentation to correct a kyphotic deformity at the L3 fracture, and L1 kyphoplasty using a minimally invasive technique. The patient was mobilized out of bed on the second day after the surgical event and experienced significant postoperative pain*

* Hospital de Alta Especialidad ISSSTE Morelia. México.
‡ Jefe del Servicio de Neurocirugía.
§ Médico Pasante de Servicio Social.
¶ Residente de Neurocirugía.

ORCID:
|| 0009-0001-0533-980X
** 0009-0001-9397-9013
‡‡ 0009-0000-7031-4601
§§ 0009-0009-8034-7779
¶¶ 0009-0002-9519-2393

***Correspondencia:***
**Emmanuel Alejandro Tzab Chi**
**E-mail:** cu_ata_02@hotmial.com

**Citar como:** Chávez LJA, Chávez CRD, Tzab CEA, Méndez HA, Villaseñor RS. Corpectomía anterolateral más cifoplastía: reporte de caso y revisión de la literatura. Cir Columna. 2026; 4 (4): 327-333. https://dx.doi.org/10.35366/123551

*relief. The patient presented one month after the surgical procedure with no additional abnormalities and was followed up monthly.* ***Conclusion:*** *less perioperative and postoperative morbidity was achieved. In this case, the transpsoas approach also allowed for early mobilization, adequate postoperative biomechanical stability, and good immediate results.*

**Abreviaturas:**

AL = anterolateral
MI = mínimamente invasivo
PL = posterolateral
TLICS = *Thoracolumbar Injury Classification and Severity Score* (Sistema de Clasificación y Gravedad de Lesiones Toracolumbares)

## INTRODUCCIÓN

Las lesiones lumbares bajas son consecuencia de traumatismos de alto impacto. Son poco frecuentes: representan el 14% de todas las lesiones toracolumbares. Las fracturas agudas de la columna lumbar pueden causar daño neurológico importante e inestabilidad mecánica.[1]

La fractura por estallido toracolumbar se define como la falla de las columnas anterior y media debido a la carga axial. Es una de las lesiones más comunes; representa aproximadamente el 15% de todas las fracturas toracolumbares, y causa deterioro neurológico en una cuarta parte de ellas.[2]

El Sistema de Clasificación y Gravedad de Lesiones Toracolumbares (TLICS, por sus siglas en inglés) caracteriza la morfología de la fractura, la integridad del complejo ligamentoso posterior y el estado neurológico. Los pacientes con una puntuación TLICS ≥ 5 son candidatos a cirugía.[3]

El acceso lateral combina los beneficios de la cirugía mínimamente invasiva con la descompresión directa e indirecta de los elementos neurales.[4] Las estructuras críticas que se deben evitar durante el acceso lateral incluyen la vasculatura mayor y el plexo lumbar. Esto se facilita con el uso de neuromonitorización.[5]

Para abordar esta necesidad biomecánica mediante técnicas de cirugía mínimamente invasiva (MI), varios informes recientes introdujeron la corpectomía de la vértebra fracturada, seguida de una reconstrucción con caja expandible mediante un abordaje lateral directo miniabierto en fracturas traumáticas por estallido.[6]

Las corpectomías lumbares representan uno de los procedimientos espinales más desafiantes. Las indicaciones para la corpectomía lumbar incluyen fracturas debidas a osteomielitis, traumatismos, osteoporosis e infiltración neoplásica de los cuerpos vertebrales.[7,8]

Si el paciente tiene síntomas graves debido a la compresión de una vértebra colapsada, está indicada la corpectomía.[2] Es un procedimiento quirúrgico con avances que apuntan a reducir la invasividad, las complicaciones y los tiempos de recuperación, en comparación con los abordajes abiertos tradicionales.[9]

Los abordajes de corpectomía lumbar pueden clasificarse en anterolateral (AL) y posterolateral (PL). Tradicionalmente, el abordaje AL se consideraba el patrón de oro para acceder a la columna lumbar anterior, ya que proporciona visualización directa del cuerpo vertebral. Los obstáculos relacionados con el abordaje, como los órganos abdominales, la vasculatura, el plexo lumbosacro y las raíces nerviosas espinales lumbares, pueden presentar desafíos.[7] Con frecuencia requieren instrumentación posterior adicional para lograr una construcción de fusión biomecánicamente estable.

La corpectomía mediante un abordaje PL se considera más desafiante debido a la falta de visualización directa de la patología; se asocia con riesgos de aumentar la inestabilidad preexistente y la posterior pérdida de corrección.[10,11] Además, la colocación de un dispositivo de reemplazo de cuerpo vertebral para la reconstrucción de la columna anterior por vía posterior se complica por las raíces nerviosas lumbares que no se pueden sacrificar ni conducir a un soporte subóptimo de la columna anterior debido a cajas mal colocadas.[7,12] Estos factores contribuyen a un dolor postoperatorio significativo, riesgo de infección y discapacidad.[10]

Para las fracturas toracolumbares por estallido, la corpectomía anterior permite un mayor acceso a la cara ventral del canal sin sacrificar las apófisis espinosas, las láminas, las facetas y los ligamentos intervinientes. En comparación con el abordaje posterior, el abordaje anterior requiere fijación sólo a un nivel por encima y a un nivel por debajo de la fractura.[13] Se ha recomendado la fijación quirúrgica cuando hay más del 50% de compromiso del canal, 50% de pérdida de altura y/o deformidad cifótica mayor a 35º con déficit neurológico.[12]

La columna lumbar inferior presenta una alineación lordótica y es más propensa a causar estenosis del canal debido a cambios degenerativos.[14]

Recientemente, se han preferido las cajas expansibles para su colocación debido a su superioridad en la corrección de deformidades y la disminución del riesgo de hundimiento.[8]

En años recientes, la discectomía y/o corpectomía lumbar transpsoas realizada a través de un abordaje retroperitoneal lateral ha ganado popularidad. Este abordaje proporciona un amplio acceso a la columna anterior, con un gran corredor de trabajo para una resección anterior más extensa, así como la colocación de cajas transapofisarias más grandes, particularmente en la columna lumbar, donde las estructuras neurales limitan de otro modo el acceso a la columna anterior a través del abordaje posterior.[15]

El objetivo principal del tratamiento quirúrgico de una fractura de columna es restaurar la altura de la vértebra fracturada y del eje espinal, la estabilización de la columna y la descompresión neural.[16]

Las técnicas mínimamente invasivas son cada vez más populares. Estas incluyen la vertebroplastía, la cifoplastía y la fijación transpedicular o percutánea mediante implantes autoexpandibles.[16] Presentan bajas tasas de complicaciones (reducción del traumatismo de tejidos blandos, pérdida de sangre intraoperatoria, dolor postoperatorio), además de una movilización más rápida, una menor estancia hospitalaria y menores costos de atención médica.[10]

## PRESENTACIÓN DEL CASO

Mujer de 45 años de edad, sin enfermedades crónico-degenerativas. Inicia en marzo 2025 con caída de aproximadamente ocho metros de altura en domicilio, con golpe contuso directo a nivel dorsolumbar, negando pérdida del estado de alerta, con incontinencia urinaria. Se decide trasladar a unidad hospitalaria local donde se realiza tomografía simple de columna, identificando fractura vertebral a nivel de columna lumbar en L1 A1 y en L3 A4 según la clasificación AO. Ante falta resolutiva en unidad de referencia, se decide envió a nuestra unidad.

A la exploración física se observó presión arterial (TA): 130/70 mmHg, frecuencia cardiaca (FC): 78 lpm, frecuencia respiratoria (FR):16 rpm, temperatura (T): 36.5ºC; paciente alerta, consciente, escala de Glasgow 15, escala visual analógica (EVA) 10/10, con fuerza en las cuatro extremidades de 5/5, con hipoestesia en miembro pélvico derecho, dermatoma en L1 y L2, con retención aguda de orina.

Análisis laboratoriales: hemoglobina (Hb): 12.3, plaquetas: 240,000, leucocitos: 11.3, glucosa: 95.5,



**Figura 1:** Tomografía simple de columna toracolumbar en corte sagital, con fractura por compresión a nivel L1 y L2. Reconstrucción 3D, en donde se visualizan fracturas lumbares. Corte axial a nivel de L3, con fractura por compresión.

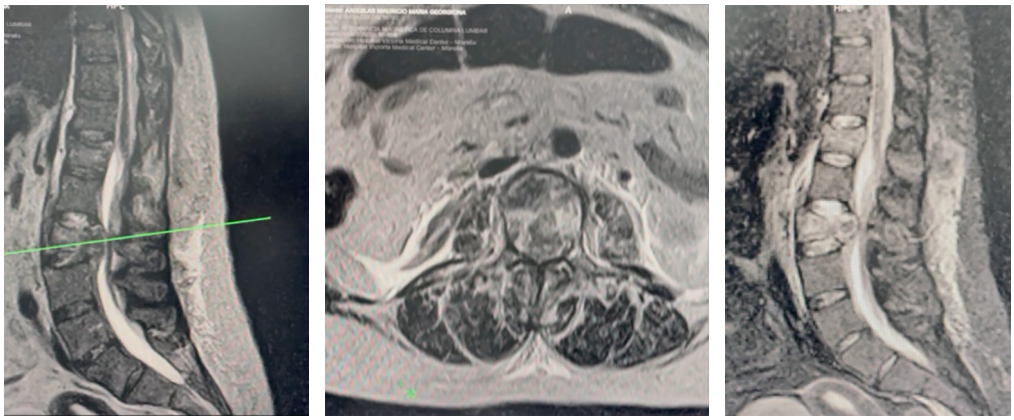

**Figura 2:** Resonancia magnética simple de columna toracolumbar. En corte sagital y axial a nivel de L3, se observa compresión medular por componentes óseos vertebrales. En corte sagital en secuencia STIR, se observa hiperintensidad a nivel de cuerpo vertebral L1 y L3.

nitrógeno ureico en sangre (BUN, por sus siglas en inglés): 87.4, creatinina: 0.7, sodio (Na): 141, potasio (K): 3.9, cloro (Cl): 104, calcio (Ca): 9.4, fósforo (P): 4.5, magnesio (Mg): 2.1, tiempo de protrombina (TP): 11.7, índice internacional normalizado (INR): 1.06, tiempo parcial de tromboplastina (TPT): 34.9.

Se integró diagnóstico de fractura traumática vertebral en L1 A1 y en L3 A4 según la AO, así como síndrome de cauda equina incompleto y ASIA E *(Figuras 1 y 2)*.

Se decide intervención quirúrgica para resolución de fracturas vertebrales. Se coloca a la paciente en posición de decúbito lateral izquierdo *(Figura 3)* para realizar corpectomía a nivel de L3, colocando jaula telescópica más fijación de cuerpo vertebral de L2-L4 con barra de titanio *(Figura 4)* y, posteriormente, cifoplastía de L1 por mínima invasión *(Figura 5)*.

Se continuó vigilancia intrahospitalaria del estado postquirúrgico de manera favorable. A las 24 horas posterior al evento quirúrgico, se realizó estudio tomográfico de control de la columna *(Figura 6)*. A las 72 horas se decidió el alta de la paciente, sin complicaciones, sin déficit motor ni sensitivo agregado, con resolución de cauda equina. Se revisó a la paciente en consulta externa a los tres meses, con incorporación a sus actividades, sin complicaciones.



**Figura 3:**

Posicionamiento de la paciente para abordaje de corpectomía lateral.

## DISCUSIÓN

La fusión espinal se ha convertido en una técnica rutinaria para el tratamiento de la degeneración de la columna lumbar, la inestabilidad de la columna cervical, las lesiones discales y la deformidad espinal. La operación tiene como objetivo lograr una artrodesis sólida de los segmentos espinales que pueda soportar la carga, manteniendo la altura del espacio discal intervertebral, preservando las dimensiones foraminales y restaurando la alineación del plano sagital.

En la práctica clínica actual, se utilizan diversos implantes e instrumentos quirúrgicos para mejorar los resultados de la cirugía de fusión espinal; los sistemas de fijación con tornillos pediculares y malla de titanio son los más comunes. Sin embargo, las tasas de pseudoartrosis (fusión fallida) son altas (40% después de la fusión espinal primaria y hasta 60% en casos

de revisión), incluso cuando se realiza el método de referencia de injerto óseo de la propia cresta ilíaca del paciente.[17]

El tratamiento quirúrgico debe ser un estándar universal de atención para las fracturas espinales inestables y con presencia de déficits neurológicos. La cualificación adecuada para la cirugía y la selección de la técnica quirúrgica óptima son de suma importancia.

La reconstrucción del cuerpo vertebral se realiza habitualmente mediante implantes metálicos fijos autoexpandibles. El uso de implantes simples no expansibles se asocia a un mayor riesgo de daño neurológico, ya que la implantación requiere una distracción vertebral significativa. Además, es difícil restaurar un eje vertebral normal.

La técnica quirúrgica se ha simplificado enormemente gracias a los implantes autoexpandibles. La distracción y la elección de la altura del implante son mucho más precisas. También es posible elegir el tamaño y la forma del extremo anterior del implante, y restaurar la curvatura de la columna. Sin embargo, sigue siendo un problema el manejo de defectos tras resecciones multinivel, defectos ubicados en concavidades y convexidades fisiológicas de la columna vertebral, y en pacientes con deformidades. En estos casos se utilizan implantes modulares y a medida. Sus desventajas son su elevado precio y el tiempo de producción.[16]

Las complicaciones más comunes de la colocación de la caja en la corpectomía incluyen el aflojamiento y el fallo de los tornillos, así como el hundimiento y la dislocación de la caja. En particular, se puede observar el hundimiento de la caja expansible en casi la mitad de los pacientes sometidos a corpectomía del cuerpo vertebral en la columna cervical y lumbar. Es probable que esto aumente en pacientes sometidos a corpectomía multinivel.[8]

Un abordaje anterior está indicado sólo en escenarios donde la columna posterior permanece intacta después de la lesión; sin embargo, el riesgo operatorio es mayor en comparación con los abordajes posteriores en manos de un cirujano no familiarizado con los abordajes. Si la fractura presenta una lesión ligamentosa dorsal asociada o fracturas menores en niveles adyacentes, a menudo sigue siendo necesario un abordaje posterior adicional para la fijación.[12] Aunque el abordaje combinado se asocia con una rigidez de construcción superior, también tiene mayor morbilidad, mayor tiempo operatorio, mayor pérdida de sangre, estadia hospitalaria prolongada y mayor tiempo de rehabilitación.[18]

En los últimos años se desarrollaron los enfoques mínimamente invasivos (MI), en un esfuerzo por reducir la morbilidad asociada al acceso abierto tradicional.[19] La ventaja de la técnica de corpectomía lumbar transpsoas lateral MI es que la disección del músculo psoas, la inserción de la caja y la descompresión del canal se pueden realizar a través de una pequeña incisión en la piel;[3] en los abordajes MI laterales, la ubicación de la cresta ilíaca puede ser un factor limitante.[20] Una desventaja importante de la corpectomía MI convencional es la mala colocación de las cajas vertebrales y la necesidad de un uso prolongado de fluoroscopia intraoperatoria.[2]

Por su parte, la técnica abierta requiere una gran disección de la pared abdominal lateral para permitir la exposición de la inserción anterior del músculo psoas y la inserción lateral recta del implante intercorporal.[3] Además, los niveles lumbares conllevan un riesgo inherente para el plexo lumbosacro durante la

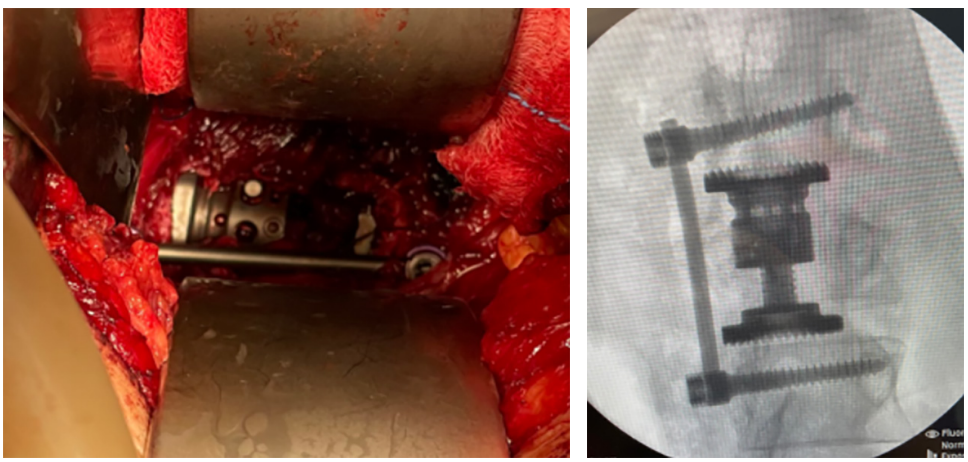

**Figura 4:**

A la izquierda, se observa colocación de jaula telescópica en transquirúrgico. A la derecha, control fluoroscópico a nivel de L3 y fijación de L2-L4 con tornillos más barra de titanio.

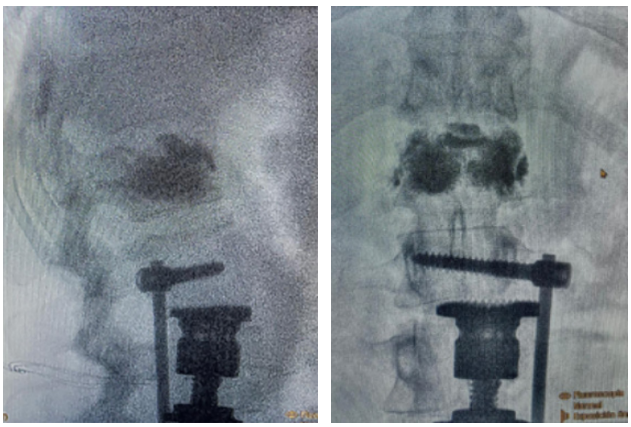

**Figura 5:** Control fluoroscópico transquirúrgico lateral y anteroposterior con material de cifoplastía en L1.

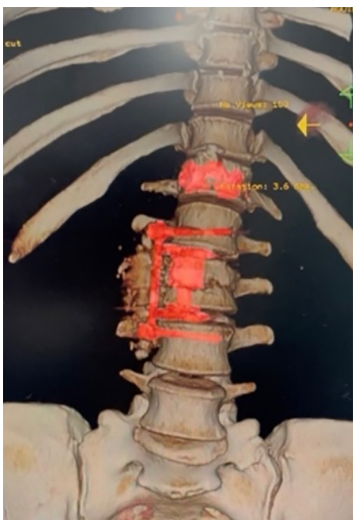

**Figura 6:**

Tomografía de columna toracolumbar en reconstrucción 3D. Se observa material de cifoplastía a nivel de L1 dentro de cuerpo vertebral, así como prótesis de remplazo a nivel de L3 más fijación lateral de L2-L4 con tornillos más barra de titanio.

manipulación del psoas, donde los nervios discurren ventralmente. Por lo tanto, este procedimiento debe ser realizado únicamente por cirujanos de columna con amplia experiencia.[21] Las fracturas en la columna lumbar inferior son menos conocidas en cuanto a su manejo terapéutico y resultados.[22]

## CONCLUSIONES

La técnica de corpectomía anterolateral (AL) ha demostrado ser menos traumática en la manipulación de los tejidos del sistema nervioso en comparación con la técnica posterolateral (PL), así como mayor efectividad en la artrodesis, al permitir una mejor colocación de la instrumentación, incluso una recuperación más rápida y favorable de la sintomatología inicial en el estado postquirúrgico.

Cuando se domina la técnica quirúrgica de corpectomía AL, se tienen menos riesgos de complicaciones transquirúrgicas como lesión medular y de nervios raquídeos. Esto quedó demostrado en el caso presentado, donde la paciente contaba con lesión de cauda equina previo a intervención quirúrgica; el procedimiento AL evitó realizar más daño, incluso revirtiendo el daño neurológico existente.

Se puede afirmar que la combinación de dos técnicas distintas en un mismo paciente en una sola intervención quirúrgica, como lo es la corpectomía más cifoplastía en distintos niveles de la columna lumbar, es factible, ya que demuestra buenos resultados en cuanto a funcionalidad y retorno del paciente a sus actividades.

Es importante tener en cuenta las ventajas y desventajas de cada procedimiento e individualizarlo a cada paciente con el fin de obtener los mejores resultados posibles. En la actualidad, se deben dominar los dos procedimientos de corpectomía (AL y PL) con la finalidad de ofrecer el mejor resultado posible; a pesar de que el abordaje AL es considerado el patrón de oro, no se debe desestimar la necesidad de ofrecer un abordaje PL en caso de requerirse.

## REFERENCIAS


1. Haddadi K, Mostafa S, Khadem A, et al. One-stage posterior only corpectomy and fusion in the treatment of a unique acute low lumbar L4 burst fracture without neurologic deficit: A case presentation. Asian J Neurosurg. 2020; 15: 691-694.
2. Tanaka M, Singh M, Fujiwara Y, et al. Comparison of navigated expandable vertebral cage with conventional expandable vertebral cage for minimally invasive lumbar/thoracolumbar corpectomy. Medicina. 2022; 58: 1-10.
3. Podet A, Morrow K, Robichaux J, et al. Minimally invasive lateral corpectomy for thoracolumbar traumatic burst fractures. Neurosurg Focus. 2020; 49: 1-9.
4. Stone L, Diaz L, Santiago D, et al. Prone-lateral access to the lumbar spine: single-level corpectomy with approach discussion, Neurosurg Focus. 2022; 7: 1-2.
5. Srinivasan E, Wang T, Rapoport A, et al. Minimally invasive lateral retroperitoneal transpsoas approach for lumbar corpectomy and fusion with posterior instrumentation. Neurosurg Focus. 2022; 7: 1-3.
6. Tani Y, Tanaka T, Kawashima K, et al. A triple minimally invasive surgery combination for subacute osteoporotic lower lumbar vertebral collapse with neurological compromise: a potential alternative to the vertebral corpectomy/expandable cage strategy. Neurosurg Focus. 2023; 54: 1-11.

7. Wipplinger C, Lener S, Orban C, et al. Technical nuances and approach-related morbidity of anterolateral and posterolateral lumbar corpectomy approaches-a systematic review of the literature. Eur Neurol Jor. 2022; 164: 2243-2256.
8. Hamad M, Ryvlin J, Langro J, et al. Cement augmentation of two-level lumbar corpectomy cage after malposition: a novel salvage procedure technical note. Cureus. 2022; 14: 1-5.
9. Gerstmeyer J, Gorbacheva A, Avantaggio A, et al. Spine surgery and readmission: Risk factors in lumbar corpectomy patients. NASSJ. 2025; 21: 1-5.
10. Srikantha U, Kasetti Y, Hari A, et al. Minimally invasive lateral transpsoas approach for lumbar corpectomy and stabilization. Surg Neurol Int. 2019; 10: 1-4.
11. Zidan I, Khedr W,Abdelaziz A, et al. Retroperitoneal extrapleural approach for corpectomy of the first lumbar vertebra: technique and outcome. J Korean Neurosurg Soc. 2019; 62: 61-70.
12. Felton J, John A, Daneshfar S, et al. Novel nerve-sparing in situ assembly of an expandable titanium cage to maximize endplate coverage after posterior corpectomy for comminuted lumbar burst fractures. Oper Neurosurg. 2023; 25: 386-393.
13. Hu B, Wang L, Song Y, et al. Long-term outcomes of the nano-hydroxyapatite/polyamide-66 cage versus the titanium mesh cage for anterior reconstruction of thoracic and lumbar corpectomy: a retrospective study with at least 7 years of follow-up. J Orthop Surg Res. 2023; 18: 1-8.
14. Terai H, Takahashi S, Yasuda H, et al. Differences in surgical outcome after anterior corpectomy and reconstruction with an expandable cage with rectangular foot plates between thoracolumbar and lumbar osteoporotic vertebral fracture. NASSJ. 2021; 6: 1-9.
15. Gandhi S, Liu D, Sheha E, et al. Prone transpsoas lumbar corpectomy: simultaneous posterior and lateral lumbar access for difficult clinical scenarios. J Neurosurg Spine. 2021; 35: 284-291.
16. Sowa D, Guzik G, Bronisz M, et al. Functional and surgical outcomes of corpectomy in patients with unstable spinal fractures. Ortop Traumatol Rehabil. 2023; 25: 61-71.
17. Kang Y, Liu C, Wang M, et al. A novel rat model of interbody fusion based on anterior lumbar corpectomy and fusion (ALCF). BMC Musculoskelet Disord. 2021; 22: 1-9.
18. Mallepally A, Marathe N, Shrivastava A, et al. Functional outcomes of nerve root sparing posterior corpectomy in lumbar vertebral burst fractures. GSJ. 2022; 12: 1503-1515.
19. Giorgi P, Pallota M, Legrenzi S. Spinal cord compression in thoracolumbar burst fractures: application of high-definition three-dimensional exoscope in minimally invasive lateral surgery. Eur J Orthop Surg Traumatol. 2023; 33: 2173-2177.
20. Croci D, Cole K, Sherrod B, et al. L4 corpectomy: surgical approaches and mitigating the risk of femoral nerve injuries. Word Neurosurg. 2022; 166: 905-914.
21. Walker C, Xu D, Godzik J, et al. Minimally invasive surgery for thoracolumbar spinal trauma. Ann Transl Med. 2018; 6: 1-11.
22. Cavagnaro M, Tavolaro C, Orenday-Barraza J, et al. Burst fractures of the fifth lumbar vertebra: case series and systematic review. J Clin Neurosci. 2022; 103: 163-171.


**Conflicto de intereses:** los autores declaran no tener ningún conflicto de intereses.