Octubre-Diciembre 2026
Vol. 4, núm. 4 / pp. 320-326

Recibido: 29 de Noviembre de 2025
Aceptado: 09 de Marzo de 2026

**doi:** 10.35366/123550

CC BY NC ND

# Radiculitis postoperatoria en cirugía de fusión intersomática lumbar anterior (ALIF): una revisión sistemática

## *Postoperative radiculitis following anterior lumbar interbody fusion (ALIF): a systematic review*

Jesús Ernesto Valdez-Aguilar,*,‡ Ulises García-González,*,§
Mario Alberto Taylor-Martínez*,¶

**Palabras clave:**
fusión espinal, complicaciones postoperatorias, radiculopatía, vértebra lumbar.

***Keywords:***
*spinal fusion, postoperative complications, radiculopathy, lumbar vertebrae.*

## RESUMEN

**Introducción:** la radiculitis postoperatoria es una complicación relevante tras la fusión intersomática lumbar anterior (ALIF), caracterizada por irritación inflamatoria de la raíz nerviosa sin evidencia clara de compresión estructural. Su incidencia reportada varía entre 5-30%, dependiendo de variables quirúrgicas y características del paciente. **Objetivo:** analizar los factores dependientes e independientes asociados al desarrollo de radiculitis posterior a la ALIF, su fisiopatología, impacto clínico y estrategias de prevención basadas en la literatura disponible. **Material y métodos:** se realizó una revisión sistemática de artículos publicados en PubMed, Scopus y Google Scholar entre 2000 y 2024, utilizando términos MeSH: *radiculopathy*, *spinal fusion*, *anterior lumbar interbody fusion*, *postoperative complications*. Se incluyeron estudios clínicos, ensayos comparativos y revisiones con datos sobre radiculitis postoperatoria. Se evaluaron *Odds Ratio* (OR), valores p y variables predictoras clasificadas en dependientes e independientes. **Resultados:** factores dependientes de la cirugía asociados con mayor riesgo de radiculitis incluyen: cajas ≥ 12 mm y sobrecorrección lordótica (OR 1.9; p = 0.09), correcciones segmentarias > 20-25º (OR 2.4; p < 0.05), falta de instrumentación posterior (OR 2.97; p = 0.0088) y uso perioperatorio de metilprednisolona (OR 6.03; p = 0.0094). Factores independientes como obesidad, cirugías abdominales previas, osteoporosis, edad avanzada y género femenino no demostraron relación directa estadísticamente significativa con radiculitis, aunque influyen en riesgo global de complicación y recuperación neurológica persistente. **Conclusiones:** la radiculitis post-ALIF es una complicación multifactorial cuya prevención depende de una planeación quirúrgica individualizada, selección adecuada de implantes, optimización perioperatoria y vigilancia temprana. Se requiere investigación prospectiva multicéntrica que defina parámetros biomecánicos de corrección seguros y criterios predictivos validados.

## *ABSTRACT*

***Introduction:*** *postoperative radiculitis is a relevant complication following anterior lumbar interbody fusion (ALIF), involving inflammatory irritation of the nerve root without mechanical compression. Reported incidence ranges from 5-30%, influenced by surgical parameters and patient-specific characteristics.* ***Objective:*** *to analyze the dependent and independent factors associated with postoperative radiculitis after ALIF, describing biomechanical mechanisms, clinical relevance, and prevention strategies.* ***Material and methods:*** *a systematic review was conducted using PubMed,*

* Centro Médico ABC, Santa Fe. México.
‡ *Fellow* de Cirugía de Columna. ORCID: 0009-0003-1170-6543
§ Médico adscrito de Neurocirugía. ORCID: 0009-0000-6977-1231
¶ Médico adscrito de Neurocirugía. ORCID: 0000-0001-9382-4268

***Correspondencia:***
**Jesús Ernesto Valdez-Aguilar**
**E-mail:** jernestova96@gmail.com

**Citar como:** Valdez-Aguilar JE, García-González U, Taylor-Martínez MA. Radiculitis postoperatoria en cirugía de fusión intersomática lumbar anterior (ALIF): una revisión sistemática. Cir Columna. 2026; 4 (4): 320-326. https://dx.doi.org/10.35366/123550

*Scopus, and Google Scholar databases (2000-2024) with MeSH terms: radiculopathy, lumbar fusion, anterior lumbar interbody fusion, postoperative complications. Clinical studies, comparative trials and reviews reporting postoperative radiculitis were included. Odds Ratio (OR), p-values, and associated predictors were extracted and categorized.* ***Results:*** *surgery-dependent risk factors included excessive disc height restoration ≥ 12 mm (OR 1.9; p = 0.09), segmental lordosis correction > 20-25º (OR 2.4; p < 0.05), absence of posterior instrumentation (OR 2.97; p = 0.0088), and perioperative systemic corticosteroid use (OR 6.03; p = 0.0094). Independent factors such as obesity, prior abdominal surgery, osteoporosis, older age, and female gender did not demonstrate a statistically significant association with radiculitis, although linked to overall postoperative complication risk and delayed neurological recovery.* ***Conclusions:*** *post-ALIF radiculitis is multifactorial, requiring individualized surgical planning, biomechanically safe correction goals, and perioperative risk optimization. Prospective multicenter trials are needed to establish standardized thresholds for correction and validated predictive models.*

**Abreviaturas:**

ALIF = *Anterior Lumbar Interbody Fusion* (fusión intersomática lumbar anterior)
BMP = *Bone Morphogenetic Proteins* (proteína morfogenética ósea)
LLIF = *Lateral Lumbar Interbody Fusion* (fusión intersomática lumbar lateral)
OLIF = *Oblique Lateral Interbody Fusion* (fusión lumbar intersomática oblicua)
PI-LL = *Pelvic Incidence minus Lumbar Lordosis* (incidencia pélvica menos lordosis lumbar)
PRISMA = *Preferred Reporting Items for Systematic Reviews and Meta-Analyses*
TLIF = *Transforaminal Lumbar Interbody Fusion* (fusión intersomática lumbar transforaminal)
XLIF = *Extreme Lateral Interbody Fusion* (fusión intersomática lateral extrema)

## INTRODUCCIÓN

La radiculitis postoperatoria tras fusión intersomática lumbar anterior (ALIF) es una complicación relevante que puede afectar tanto a pacientes sometidos a cirugía de primera vez como a aquellos que requieren una cirugía de revisión. Esta condición implica una inflamación o irritación de la raíz nerviosa sin evidencia radiológica clara de compresión mecánica, lo que complica su diagnóstico y tratamiento oportuno.

La ALIF se ha establecido como una técnica eficaz para el tratamiento de enfermedades degenerativas del segmento lumbar, así como en casos de deformidad espinal, al permitir una restauración directa de la altura del disco, la lordosis lumbar y la alineación sagital. Diversos estudios han demostrado su utilidad en la mejora de la calidad de vida, el realineamiento espinopélvico y la disminución del dolor lumbar crónico, con tasas globales de fusión superiores al 90%.[1]

Sin embargo, se ha observado que la ALIF no está exenta de riesgos. La incidencia de radiculitis postoperatoria reportada en la literatura varía ampliamente, oscilando entre el 5 y 30%, dependiendo de factores técnicos, anatómicos y del seguimiento postoperatorio.[2-4] Este rango contrasta con otras técnicas de fusión como la fusión intersomática lumbar transforaminal (TLIF), en el que algunas series reportan tasas menores de radiculitis sintomática (alrededor del 5-15%), aunque con menor restauración de la lordosis.[5]

El balance sagital espinopélvico es una variable clave en la planificación quirúrgica moderna. El uso de la ALIF permite una mejor corrección del ángulo PI-LL (*Pelvic Incidence minus Lumbar Lordosis*), lo que se ha correlacionado con mejores resultados funcionales, pero también con un riesgo aumentado de elongación neural si se sobrecorrige el segmento.[6]

Por otro lado, se ha reportado que las complicaciones, incluyendo la radiculitis, son la principal causa de reintervención quirúrgica posterior a una ALIF. Un análisis retrospectivo de grandes bases de datos encontró que entre el 10 y 20% de los pacientes requieren revisión en los primeros cinco años, siendo los primeros seis meses el periodo más crítico, donde ocurren hasta el 60% de estas reintervenciones.[7]

En este contexto, comprender los factores que predisponen a la radiculitis y cómo manejarlos resulta fundamental para optimizar los resultados quirúrgicos.

Además, se debe considerar que la evaluación de las complicaciones puede beneficiarse del uso de clasificaciones estandarizadas. La clasificación de Dindo y Clavien, ampliamente utilizada en cirugía general y adaptada a la cirugía espinal, permite categorizar las complicaciones quirúrgicas en grados que reflejan la severidad y la necesidad de intervenciones terapéuticas adicionales *(Tabla 1)*.

## MATERIAL Y MÉTODOS

Se realizó una revisión sistemática de la literatura de acuerdo con los lineamientos de la declaración PRISMA *(Preferred Reporting Items for Systematic Reviews and Meta-Analyses)*.

La búsqueda bibliográfica se llevó a cabo en las bases de datos PubMed, Embase, Google Scholar y Cochrane Library, desde su inicio hasta el último periodo de corte disponible. Se utilizaron los siguientes términos MeSH y palabras clave, combinados mediante operadores booleanos: *radiculopathy*, *spinal fusion*, *anterior lumbar interbody fusion*, *spinal surgery*, *anterior approach* y *postoperative complications*, así como sus equivalentes en español.

Se incluyeron estudios retrospectivos y prospectivos, publicados en inglés o español, que evaluaran pacientes sometidos a ALIF y que reportaran la presencia de radiculitis o radiculopatía postoperatoria. Se consideraron ensayos clínicos, metaanálisis, estudios de cohorte, estudios de casos y controles y series de casos. Se excluyeron revisiones narrativas, reportes de caso aislados, estudios cadavéricos, notas técnicas y cartas al editor.

El proceso de selección se realizó en dos fases: en la primera se efectuó un tamizaje por título y resumen, y en la segunda se realizó la evaluación a texto completo de los artículos potencialmente elegibles. Se identificaron 576 artículos en la búsqueda inicial. Tras la revisión de títulos y resúmenes, 510 fueron excluidos por no cumplir los criterios de inclusión. Se evaluaron 66 artículos a texto completo, de los cuales 22 estudios cumplieron con todos los criterios de elegibilidad y fueron finalmente incluidos en el análisis cualitativo, mientras que 44 fueron excluidos por no ajustarse a los criterios establecidos. Este proceso se resume en el diagrama de flujo PRISMA *(Figura 1)*.

El total acumulado de pacientes incluidos en los estudios validados fue de 24,139 sujetos, cifra obtenida a partir del conteo individual de cada uno de los artículos incluidos en la revisión. Este total corresponde a poblaciones heterogéneas, integradas por pacientes sometidos a ALIF aislado o combinado con instrumentación posterior, con diferentes indicaciones quirúrgicas y seguimientos clínicos.

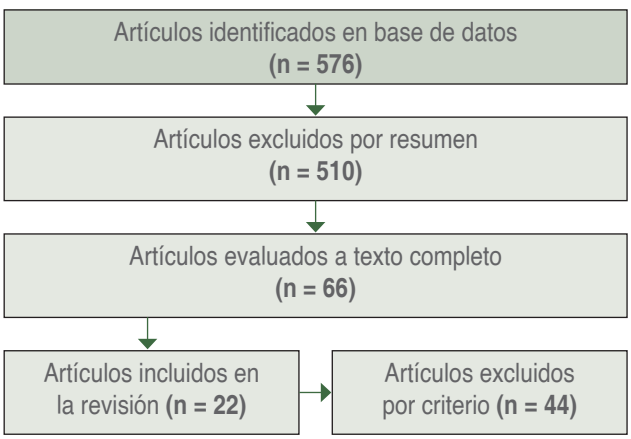


**Figura 1:** Diagrama de flujo PRISMA para la estrategia de búsqueda e inclusión.

**Tabla 1:** Clasificación de Dindo, Demartines y Clavien de complicaciones quirúrgicas.

| Grado | Descripción |
|---|---|
| I | Cualquier desviación del postoperatorio normal sin necesidad de tratamiento farmacológico ni intervenciones quirúrgicas, endoscópicas o radiológicas |
| II | Requiere tratamiento farmacológico. Incluye transfusión o nutrición parenteral |
| IIIa | Requiere intervención quirúrgica, endoscópica o radiológica sin anestesia general |
| IIIb | Requiere intervención quirúrgica, endoscópica o radiológica bajo anestesia general |
| IVa | Complicación potencialmente mortal (disfunción orgánica única) |
| IVb | Disfunción orgánica múltiple |
| V | Muerte del paciente |

Fuente: Dindo D, et al.[22]

De cada artículo se extrajeron de manera sistemática las siguientes variables: número de pacientes, características demográficas, niveles vertebrales tratados, técnica quirúrgica (ALIF aislado o combinado), uso de proteína morfogenética ósea (BMP), presencia de instrumentación posterior, complicaciones neurológicas y evolución clínica de la radiculitis.

Debido a la heterogeneidad en los diseños de los estudios y en las variables reportadas, el análisis de los resultados se realizó de forma descriptiva y cualitativa.

Por tratarse de un estudio de revisión sistemática, no fue necesario consentimiento informado ni aprobación por un comité de ética, al no existir intervención directa sobre pacientes.

## Fisiopatología de la radiculitis post-ALIF

La fisiopatología de la radiculitis tras una ALIF está estrechamente relacionada con los cambios biomecánicos inducidos por la cirugía. El procedimiento implica la inserción de una caja intersomática, generalmente hecha de titanio o PEEK, para estabilizar el espacio intervertebral. Esta modificación puede alterar la altura del espacio discal y foraminal, así como la tensión ejercida sobre las raíces nerviosas, en especial en el nivel L5-S1, que es el más frecuentemente afectado.[8]

El principal mecanismo de la radiculitis postoperatoria en ALIF es la tracción de las raíces nerviosas causada por la restauración exagerada de la altura del disco y del foramen. Al aumentar abruptamente estos espacios, especialmente con cajas de gran tamaño, se puede generar elongación de las raíces, provocando síntomas dolorosos similares a una compresión radicular.[9] Esta situación se ve agravada si no se acompaña de una correcta descompresión posterior o si existen osteofitos retropulsados que contribuyen a la compresión indirecta.

Otros mecanismos incluyen la inflamación perineural secundaria al contacto mecánico del implante con estructuras nerviosas, la formación de fibrosis peridural o la reactivación de dolor neuropático en raíces previamente sensibilizadas.[10]

Desde un punto de vista biomecánico, estudios de modelado tridimensional y simulaciones computacionales han demostrado que la restauración excesiva de la altura del disco puede incrementar las fuerzas de tracción sobre la raíz nerviosa hasta en un 20-30%, particularmente en pacientes con hipolordosis o pérdida de balance sagital.[11]

## Factores dependientes de la cirugía

1. **Tamaño de la caja intersomática.** Araghi y su equipo analizaron 140 pacientes sometidos a ALIF aislado L5-S1 y encontraron una incidencia de radiculitis postoperatoria del 34%. Mediante análisis multivariado identificaron que una mayor altura del implante intersomático se asoció independientemente con el desarrollo de radiculitis (OR 1.509; IC95% 1.189-1.960; p = 0.0015). Los autores plantean que la sobredistracción del espacio discal puede generar neuropraxia por tracción radicular secundaria al aumento excesivo de la altura foraminal.[12]
   **Recomendación clínica:** evitar aumentos de altura discal agresivas, individualizar selección de la caja según flexibilidad espinal y proyecciones dinámicas.
2. **Balance espinopélvico.** La magnitud de corrección de lordosis segmentaria (L5-S1) postquirúrgica se asocia al desarrollo de radiculopatía, Compagnone y colegas[3] observaron que el desarrollo de radiculitis en lordosis segmentaria mayor (26º ± 11.1º) fue significativamente mayor en comparación al grupo que no desarrolló radiculitis (15.1º ± 9.9º) (OR 2.4; p ≤ 0.05).
   **Recomendación clínica:** precaución al planificar correcciones lordóticas segmentarias mayores a 20-25º, así como valorar posible descompresión neural preventiva si se requiere corrección amplia.
3. **Número de niveles fusionados.** Teóricamente, la corrección acumulativa de lordosis y el aumento progresivo de altura discal en ALIF multinivel podrían incrementar el riesgo de irritación radicular; sin embargo, la literatura disponible no demuestra ni cuantifica esta relación.
   **Recomendación clínica:** hasta contar con evidencia más robusta, la planeación quirúrgica debe individualizarse considerando flexibilidad espinal, balance espinopélvico y necesidad real de corrección angular.
4. **Instrumentación posterior complementaria.** Araghi y colaboradores identificaron que en ausencia de instrumentación posterior suplementaria presentaron una incidencia significativamente mayor de radiculitis aguda comparados con quienes recibieron instrumentación híbrida o circunferencial (23.7 vs 11.1%, OR 2.97; intervalo de confianza de 95% (IC95%) 1.35-6.80; p = 0.0088).[3]
   **Recomendación clínica:** considerar instrumentación posterior suplementaria en casos con inestabilidad preoperatoria, deformidad o compresión radicular severa, especialmente cuando se seleccionan cajas hiperlordóticas o de gran altura.

## Uso de metilprednisolona

En el mismo estudio, Araghi y colegas identificaron que el uso preoperatorio de metilprednisolona sistémica se asoció significativamente con el desarrollo de radiculitis tras ALIF L5-S1. Pacientes que recibieron corticosteroides perioperatorios presentaron una incidencia significativamente mayor de radiculitis en comparación con aquellos sin esteroides (31.8 vs 10.4%, OR 6.03; IC95% 1.67-25.56; p = 0.0094).[3] Podría deberse a sensibilización neuroinflamatoria preexistente, alteración de la microcirculación neural o un efecto marcador de casos clínicamente más severos.

**Recomendación clínica:** evitar el uso rutinario de metilprednisolona sistémica en pacientes programados para ALIF y reservarse para indicaciones estrictamente específicas.

## Uso de proteína morfogenética ósea (BMP)

El rhBMP-2 mejora las tasas de fusión, pero puede inducir inflamación perineural y radiculitis debido a edema y osteólisis transitoria.

Villavicencio y su equipo reportaron radiculitis en 11.3% de pacientes sometidos a TLIF con rhBMP-2, sin relación dosis-respuesta clara (OR 1.12; p = 0.48),

observando mayor frecuencia cuando el material se colocó cerca del foramen.[4] Malham y colegas describieron radiculitis transitoria y osteólisis temprana durante las primeras 2-8 semanas postoperatorias, usualmente autolimitadas.[5]

En ALIF, Khalid y colaboradores documentaron edema inflamatorio y formación ósea ectópica alrededor de estructuras neurales como causa de radiculopatía temprana, particularmente en L5-S1, recomendando uso selectivo y cauteloso.[6]

**Recomendación clínica:** evitar dosis altas (> 4 mg por nivel) y limitar su indicación a pacientes seleccionados con factores de riesgo para falla de fusión, hasta que haya evidencia concluyente sobre su seguridad en niveles L5-S1.

## Factores independientes de la cirugía

1. **Obesidad.** Phan y su grupo evaluaron pacientes sometidos a ALIF y encontraron que la obesidad se asoció con mayor tasa de complicaciones médicas generales, mayor subsistencia del implante y peor recuperación funcional, aunque no se identificó como un predictor independiente de radiculitis ni de complicaciones neurológicas ($p > 0.05$).[7,13]
   Si bien existe plausibilidad teórica por la complejidad técnica y la mayor retracción tisular en pacientes con IMC elevado, no hay evidencia que demuestre una relación directa entre obesidad y radiculitis postoperatoria.
   **Recomendación clínica:** optimizar el estado metabólico y controlar el peso preoperatorio puede contribuir a reducir complicaciones globales y mejorar los resultados funcionales, aun sin relación comprobada con radiculitis.
2. **Cirugías abdominales previas.** La presencia de cirugías abdominales previas incrementa la complejidad del abordaje anterior en ALIF debido a adherencias y fibrosis retroperitoneal, lo que implica mayor riesgo de complicaciones relacionadas con la exposición quirúrgica. Osler y colegas demostraron un mayor riesgo de complicaciones globales postoperatorias en estos pacientes (OR 1.9; $p = 0.01$),[14] mientras que Momin y su equipo confirmaron una mayor dificultad técnica y complicaciones relacionadas al abordaje anterior ($p > 0.05$, sin aumento significativo de complicaciones neurológicas).[15] Aunque no existe evidencia que relacione directamente la cirugía abdominal previa con mayor incidencia de radiculitis post-ALIF, se considera un factor clínico relevante en la planificación quirúrgica.
   **Recomendación clínica:** evaluar cuidadosamente la historia quirúrgica abdominal y considerar alternativas como LLIF o TLIF en pacientes de alto riesgo.
3. **Osteoporosis.** La baja densidad mineral ósea se ha asociado con un incremento en complicaciones mecánicas posteriores a fusiones lumbares, particularmente subsidencia de la caja intersomática. Lee y colaboradores identificaron a la osteoporosis como factor de riesgo independiente para subsidencia (OR 6.0; $p = 0.026$) en ALIF, especialmente cuando se realiza distracción discal excesiva.[16] La subsidencia puede generar pérdida de altura foraminal y recurrencia de síntomas radiculares, como han descrito Huang y su equipo[17] y Lewandowski y colegas[18] en estudios sobre OLIF y fusiones intersomáticas, donde se relacionó el colapso del implante con reaparición de radiculopatía. No existe evidencia directa que vincule osteoporosis con radiculitis post-ALIF específicamente, el mecanismo biomecánico sugiere un potencial indirecto.
   **Recomendación clínica:** realizar densitometría preoperatoria en pacientes mayores o con factores de riesgo y considerar manejo farmacológico antirresortivo antes y después de la cirugía.
4. **Género.** La literatura sobre fusiones lumbares sugiere que las mujeres pueden presentar peor dolor y mayor discapacidad postoperatoria en comparación con los hombres, así como tasas algo mayores de ciertas complicaciones globales; sin embargo, ningún estudio ha demostrado de manera consistente que el sexo femenino sea un predictor independiente de radiculitis postoperatoria tras ALIF.[19,20]
   **Recomendación clínica:** en mujeres, especialmente posmenopáusicas, se recomienda enfatizar la evaluación de densidad ósea, optimizar el estado metabólico óseo y planificar cuidadosamente el tamaño de la caja y la corrección de lordosis, dado su mayor riesgo global de complicaciones.
5. **Edad avanzada y comorbilidades.** Tsujimoto y colaboradores, sobre fusión lumbar en pacientes ≥ 75 años (23.4%) presentaron adormecimiento persistente de miembro inferior tras dos años de seguimiento. Los predictores independientes fueron historia de descompresión previa (OR 3.89; $p < 0.001$), duración de síntomas ≥ 16 meses (OR 2.11; $p = 0.013$) e intensidad elevada de adormecimiento preoperatorio (VAS ≥ 5; OR 3.63; $p < 0.001$).[21] Si bien las comorbilidades sistémicas no han sido identificadas como pre-

dictores independientes de radiculitis posterior a ALIF, sí se han asociado a peor recuperación neurológica y mayor persistencia de síntomas sensitivos postoperatorios.

**Recomendación clínica:** un control estricto metabólico, rehabilitación previa y manejo integral geriátrico, dado que estos pacientes presentan mayor vulnerabilidad neural y mayor probabilidad de persistencia de síntomas sensitivos postoperatorios.

6. **Osteofitos posteriores.** Osteofitos posteriores podrían contribuir a estenosis foraminal residual y favorecer la radiculitis postoperatoria. Sin embargo, Zhao y su equipo no encontraron que los osteofitos posteriores se asociaran a peores resultados de dolor radicular ni discapacidad tras ALIF/MIS-TLIF, y la evidencia disponible se limita a reportes preliminares de congresos sin análisis multivariados robustos.[1] Por lo tanto, la presencia de osteofitos posteriores no puede considerarse, con la evidencia actual, un predictor demostrado de radiculitis post-ALIF.

## DISCUSIÓN

ALIF ha revolucionado el tratamiento quirúrgico de enfermedades degenerativas de la columna lumbar, ofreciendo una opción menos invasiva con una rápida recuperación en comparación con otras técnicas de fusión, como la fusión posterolateral o TLIF.[1,2] Su capacidad para abordar los problemas de la columna lumbar de manera eficaz ha reducido las complicaciones a corto plazo, pero la radiculitis sigue siendo una preocupación significativa.[2]

La incidencia de radiculitis tras ALIF es multifactorial. La evidencia actual sugiere que factores quirúrgicos como el tamaño del implante, la falta de alineación espinopélvica y la instrumentación posterior, así como características del paciente como obesidad, osteoporosis o cirugías abdominales previas, desempeñan un papel fundamental en su desarrollo.[2-4,6,10,13]

La clave para reducir la incidencia de radiculitis postoperatoria radica en una correcta planificación quirúrgica y en la selección adecuada del tamaño de la caja intersomática, la evaluación del balance espinopélvico y la consideración de factores biomecánicos preexistentes, como la degeneración del disco y la curvatura espinal.[3,11] Por ejemplo, restaurar de forma excesiva la altura del disco puede provocar tracción de las raíces, en particular en niveles como L5-S1, donde la anatomía limita el espacio de adaptación neural.[9]

### *Comparación con otras técnicas de fusión lumbar*

Diversas técnicas de artrodesis lumbar tienen distinta incidencia de radiculitis postoperatoria, en parte debido a las diferencias en el abordaje, la manipulación radicular directa y el grado de restauración foraminal. De acuerdo con nuestra revisión, la tasa de complicación neurológica clínica postoperatoria es aproximadamente:[6,11,20]

1. ALIF: 20-35%
2. TLIF: 2-6%
3. PLIF: 5-8%
4. XLIF/LLIF: 30-40% (especialmente por riesgo de lesión al plexo lumbar)

Esto refleja que, si bien ALIF evita la manipulación directa del canal espinal, no está exenta de riesgos cuando hay elongación neural o desbalance sagital. En cambio, PLIF y TLIF pueden provocar radiculitis por retracción excesiva, y XLIF por el abordaje transpsoas. Por ello, la elección de la técnica debe individualizarse según el nivel quirúrgico, anatomía foraminal y comorbilidades neurológicas previas.

Además, el manejo adecuado de los factores dependientes e independientes, como el peso del paciente, la osteoporosis y las cirugías abdominales previas, también es fundamental para minimizar riesgos.[6,10,13]

Por último, es fundamental que los cirujanos no solo se concentren en la técnica quirúrgica, sino también en la prevención de las complicaciones postoperatorias. El seguimiento postoperatorio de los pacientes es esencial para detectar de manera temprana signos de radiculitis y tomar medidas correctivas oportunas.[4,11]

## CONCLUSIÓN

La radiculitis postoperatoria asociada a ALIF representa una complicación relevante en la práctica quirúrgica espinal, con un impacto significativo en la recuperación funcional y en la calidad de vida del paciente. Su aparición depende de una interacción compleja entre factores anatómicos, quirúrgicos y del paciente, por lo que su prevención debe comenzar desde la planeación preoperatoria.

La clave radica en la combinación de una planificación quirúrgica adecuada, el uso de tecnologías innovadoras, un seguimiento postoperatorio exhaustivo y la selección adecuada del paciente. Esta estrategia integral permite optimizar los resultados clínicos, reducir la necesidad de reintervenciones y mejorar la seguridad del procedimiento.

## REFERENCIAS


1. Zhao E, Hirase T, Kim AG, et al. The impact of posterior intervertebral osteophytes on patient-reported outcome measures after l5-s1 anterior lumbar interbody fusion and transforaminal lumbar interbody fusion. Spine (Phila Pa 1976). 2024; 49: 652-660.
2. Berjano P, Zanirato A, Langella F, et al. Anterior lumbar interbody fusion (ALIF) L5-S1 with overpowering of posterior lumbosacral instrumentation and fusion mass: a reliable solution in revision spine surgery. Eur Spine J. 2021; 30: 2323-2332. doi: 10.1007/s00586-021-06888-z.
3. Compagnone D, Langella F, Cecchinato R, et al. Post-operative L5 radiculopathy after L5-S1 hyperlordotic anterior lumbar interbody fusion (HL-ALIF) is related to a greater increase of lordosis and smaller post-operative posterior disc height: results from a cohort study. Eur Spine J. 2022; 31: 1640-1648. doi: 10.1007/s00586-022-07256-1.
4. Villavicencio AT, Burneikiene S. rhBMP-2-induced radiculitis in patients undergoing TLIF: relationship to dose. Spine J. 2016; 16: 1208-1213.
5. Malham GM, Brazenor GA, Mobbs RJ. Recombinant human bone morphogenetic protein-2 in spine fusion: a current review. J Spine Surg. 2022; 8: 1-17.
6. Khalid SI, Nunna RS, Shanker RM, et al. Bone morphogenetic protein in anterior lumbar interbody fusions: a propensity-matched medicare outcome analysis. Int J Spine Surg. 2022; 16: 706-713.
7. Phan K, et al. Influence of obesity on complications, outcomes, and fusion rates after anterior lumbar interbody fusion. World Neurosurg. 2017; 107: 334-341.
8. Wu Y, Zhu T, Fu Z. Effects of Different Intervertebral Space Heights on Nerve Root Tension during Posterior Lumbar Interbody Fusion. Orthop Surg. 2023; 15 (4): 1196-1202. doi: 10.1111/os.13649. Epub 2023 Feb 27. PMID: 36846938; PMCID: PMC10102308.
9. Hartman TJ, Nie JW, MacGregor KR, Oyetayo OO, Zheng E, Singh K. Impact of gender on outcomes following single-level anterior lumbar interbody fusion. J Clin Orthop Trauma. 2022; 34: 102019. doi: 10.1016/j.jcot.2022.102019.
10. Pumberger M, et al. Perioperative mortality after lumbar spinal fusion surgery: an analysis of epidemiology and risk factors. Eur Spine J. 2012; 21: 1633-9. doi: 10.1007/s00586-012-2298-8. Epub 2012 Apr 18. PMID: 22526700; PMCID: PMC3535239.
11. Epstein NE, Agulnick MA. Perspective; high frequency of intraoperative errors due to extreme, oblique, and lateral lumbar interbody fusions (XLIF, OLIF, LLIF): Are they "safe"? Surg Neurol Int. 2023; 14: 346. doi: 10.25259/SNI_691_2023.
12. Araghi K, et al. Postoperative Radiculitis After L5-S1 Anterior Lumbar Interbody Fusion. Spine (Phila Pa 1976). 2023; 48 (18): 1317-1325. doi: 10.1097/BRS.0000000000004740. Epub 2023 Jun 1. PMID: 37259185.
13. Jiang J, Teng Y, Fan Z, et al. Does obesity affect the surgical outcome and complication rates of spinal surgery? A meta-analysis. Clin Orthop Relat Res. 2014; 472: 968-975.
14. Osler P, Ordonez E, Shafa E, Emami A. Prior abdominal surgery is associated with an increased risk of postoperative complications after anterior lumbar interbody fusion. Spine J. 2014; 14: 1862-1869. doi: 10.1016/j.spinee.2013.10.019.
15. Momin AA, Steinmetz MP, Kimmell KT, Mroz TE. Exploring perioperative complications of anterior lumbar interbody fusion among patients with prior abdominal surgery. J Neurosurg Spine. 2020; 32: 403-410. doi: 10.3171/2019.9.SPINE19727.
16. Dong-Yeong Lee, Jeong Soon-Taek, Chan-Hwa Hong, Chang-Hwa Hong, Young-Lac-Choi. Risk factors of cage subsidence after posterior lumbar interbody fusion. Journal of Korean Society of Spine Surgery, 2016; 23: 100-107.
17. Huang Y, Chen Q, Liu L, et al. Vertebral bone quality score to predict cage subsidence following oblique lumbar interbody fusion. J Orthop Surg Res. 2023; 18, 258. Available in: https://doi.org/10.1186/s13018-023-03729-1
18. Lewandrowski KU, Ransom NA, Yeung A. Subsidence-induced recurrent radiculopathy after staged two-level standalone endoscopic lumbar interbody fusion with a threaded cylindrical cage: a case report. J Spine Surg. 2020; 6: S286-S293.
19. Salamanna F, Contartese D, Tschon M et al. Sex and gender determinants following spinal fusion surgery: s systematic review of clinical data. Front Surg. 2022; 9: 983931.
20. Ciobanu-Caraus O, Grob A, Rohr J, et al. Sex differences in patient-rated outcomes after lumbar spinal fusion for degenerative disease: a multicenter cohort study. Spine (Phila Pa 1976). 2025; 50: 924-931.
21. Tsujimoto T, Higashikawa A, Miaki K, et al. Predictors of persistent postoperative numbness following lumbar fusion in patients older than 75 years: a minimum 2-year follow-up. Neurospine. 2024; 21: 215-224.
22. Dindo D, Demartines N, Clavien PA. Classification of surgical complications: a new proposal with evaluation in a cohort of 6336 patients and results of a survey. Ann Surg. 2004; 240: 205-213.


**Conflicto de intereses:** los autores declaran no tener conflicto de intereses relacionado con la elaboración del estudio.