Octubre-Diciembre 2026
Vol. 4, núm. 4 / pp. 301-307

Recibido: 07 de Noviembre de 2025
Aceptado: 20 de Marzo de 2026

doi: 10.35366/123547

CC BY NC ND

Disfagia secundaria a osteofitos cervicales anteriores: reporte de tres casos y revisión de la literatura

Dysphagia secondary to anterior cervical osteophytes: report of three cases and review of the literature

Juan Manuel Velasco Canziani,*,‡ Natalia Otero,*,§ Nicolás Galli,*,¶ Nicolás Traba,*,‖ Santiago Sapriza,*,** Álvaro Rocchietti,*,‡‡ Leonardo Pereyra Baisón,*,§§ Fernando García*,¶¶

Palabras clave: columna cervical, disfagia, osteofitos, hiperostosis esquelética idiopática difusa, cirugía cervical.

Keywords: *cervical spine, dysphagia, osteophytes, diffuse idiopathic skeletal hyperostosis, cervical surgery.*

RESUMEN

Introducción: la disfagia secundaria a osteofitos cervicales anteriores constituye una causa infrecuente de alteración de la deglución. Aunque los osteofitos cervicales son frecuentes en pacientes mayores y habitualmente asintomáticos, en determinadas circunstancias pueden producir compresión extrínseca del esófago y generar disfagia progresiva, síntomas respiratorios y deterioro de la calidad de vida. **Objetivo:** presentar una serie de tres casos de disfagia secundaria a osteofitos cervicales anteriores tratados quirúrgicamente y revisar la literatura disponible sobre su diagnóstico y manejo terapéutico. **Material y métodos:** se realizó un estudio descriptivo retrospectivo de tres pacientes con disfagia progresiva causada por osteofitos cervicales anteriores. El diagnóstico se efectuó mediante evaluación clínica y estudios de imagen que incluyeron radiografías, tomografía computarizada y resonancia magnética. En casos seleccionados, se complementó el estudio con videofluoroscopia de la deglución y evaluación endoscópica. Todos los pacientes fueron sometidos a resección quirúrgica de los osteofitos mediante abordaje cervical anterior. **Resultados:** los tres pacientes presentaron disfagia progresiva de larga evolución, asociada en algunos casos a síntomas respiratorios. Los estudios imagenológicos demostraron osteofitos cervicales anteriores prominentes responsables de la compresión esofágica. La resección quirúrgica se realizó sin complicaciones mayores. Todos los pacientes presentaron mejoría clínica significativa, con resolución de la disfagia y evolución favorable durante el seguimiento, sin evidencia de recurrencia sintomática. **Conclusiones:** la osteofitosis cervical anterior debe considerarse dentro de los diagnósticos diferenciales de disfagia en adultos mayores. El diagnóstico requiere una adecuada correlación clínica e imagenológica. Cuando el tratamiento conservador fracasa, la resección quirúrgica constituye una alternativa segura y eficaz para restaurar la función deglutoria y mejorar los síntomas asociados.

ABSTRACT

Introduction: *dysphagia secondary to anterior cervical osteophytes is an uncommon cause of swallowing impairment. Although cervical osteophytes are common in elderly patients and are usually asymptomatic, they may occasionally cause extrinsic esophageal compression, resulting in progressive*

* Médico traumatólogo, cirujano de columna. Centro de Deformidades de Columna (CEDEFCO). Uruguay.
‡ Director del CEDEFCO. Asistente grado 2 de Ciencias Biomédicas y Traumatología, Universidad de Montevideo. Expresidente de la Sociedad Uruguaya de Columna Vertebral (2019-2021). ORCID: 0000-0001-8063-3091
§ Vicepresidente de la Sociedad Iberolatinoamericana de Columna (SILACO). ORCID: 0000-0001-5044-1064

ORCID:
¶ 0000-0003-3830-5902
‖ 0000-0001-5413-4790
** 0000-0003-1423-5540
‡‡ 0000-0001-5791-9665
§§ 0000-0002-8745-3058
¶¶ 0000-0001-6163-1402

Correspondencia:
Juan Manuel Velasco Canziani
E-mail: jmvelasco1978@gmail.com

Citar como: Velasco CJM, Otero N, Galli N, Traba N, Sapriza S, Rocchietti Á et al. Disfagia secundaria a osteofitos cervicales anteriores: reporte de tres casos y revisión de la literatura. Cir Columna. 2026; 4 (4): 301-307. https://dx.doi.org/10.35366/123547

dysphagia, respiratory symptoms, and decreased quality of life. ***Objective:*** *to present a series of three cases of dysphagia caused by anterior cervical osteophytes treated surgically and to review the relevant literature regarding diagnosis and management.* ***Material and methods:*** *a retrospective descriptive study was conducted on three patients presenting with progressive dysphagia caused by anterior cervical osteophytes. Diagnosis was established through clinical evaluation and imaging studies, including plain radiographs, computed tomography, and magnetic resonance imaging. Selected cases also underwent videofluoroscopic swallowing studies and endoscopic evaluation. All patients were treated with surgical resection of the osteophytes through an anterior cervical approach.* ***Results:*** *all patients presented with long-standing progressive dysphagia, associated in some cases with respiratory symptoms. Imaging studies demonstrated prominent anterior cervical osteophytes causing esophageal compression. Surgical resection was successfully performed without major complications. All patients experienced significant clinical improvement, complete resolution of dysphagia, and favorable outcomes during follow-up, with no symptomatic recurrence.* ***Conclusions:*** *anterior cervical osteophytosis should be considered in the differential diagnosis of dysphagia in elderly patients. Accurate diagnosis requires appropriate clinical and imaging correlation. When conservative treatment fails, surgical resection is a safe and effective option for restoring swallowing function and improving associated symptoms.*

Abreviaturas:

DISH = hiperostosis esquelética idiopática difusa
RMN = resonancia magnética nuclear
Rx = radiografía
TAC = tomografía axial computarizada

INTRODUCCIÓN

La disfagia es un trastorno de la deglución que se expresa como la dificultad en el pasaje del bolo por el esófago. Es una causa frecuente de consulta médica.

Los osteofitos asintomáticos de los márgenes anteriores de las vértebras cervicales pueden ocurrir entre 20 a 30% de la población[1], y su origen es multifactorial. Los osteofitos anteriores cervicales, habitualmente asintomáticos, en ocasiones pueden generar compresión extrínseca del esófago, provocando disfagia.[2-13]

Diversos estudios vinculan estos cuadros con la enfermedad de Forestier o hiperostosis esquelética idiopática difusa (DISH)[14-16] y, en menor número, con osteofitos de origen artrósico.

La DISH, también conocida como enfermedad de Forestier, es una enfermedad reumatológica con afectación sistémica. Se caracteriza por la neoformación de hueso en las inserciones de ligamentos, tendones y cápsulas articulares. La lesión básica consiste en la osificación del ligamento longitudinal anterior, formando puentes intervertebrales

Forestier y Rotés-Quérol, en el año 1950, realizaron una descripción de la enfermedad, llamándola "hiperostosis anquilosante de la columna", distinguiéndola de la discartrosis y de la espondiloartritis anquilosante. Resnick, en el año 1975, propuso el nombre de "hiperostosis esquelética idiopática difusa", insistiendo en su carácter sistémico con afectación extravertebral, y definió los criterios radiológicos específicos que actualmente se utilizan.

Esta patología se presenta con mayor frecuencia en varones entre la sexta y séptima década de vida.[17-20] La sintomatología raquídea es la clínica más habitualmente referida, con dolor, rigidez cervical y dorsal; sin embargo, la gran mayoría de los pacientes son asintomáticos.

Esta patología poco frecuente usualmente se trata con una serie de medidas terapéuticas, no quirúrgicas; cuando fracasan, dan lugar a la descompresión quirúrgica, adecuada para restablecer el buen funcionamiento esofágico.

Presentamos tres casos clínicos de disfagia secundaria a osteofitos cervicales anteriores tratados mediante resección quirúrgica, con evolución satisfactoria en todos ellos.

OBJETIVO

Presentar una serie de tres casos clínicos de disfagia extrínseca por osteofitosis vertebral cervical, discutir su manejo diagnóstico y terapéutico, y realizar una revisión bibliográfica.

MATERIAL Y MÉTODOS

Se realizó un estudio descriptivo, retrospectivo, de una serie de tres pacientes con disfagia secundaria a osteofitos cervicales anteriores, asistidos en nuestro centro entre los años 2000 y 2026.

Todos los pacientes fueron evaluados clínica y radiológicamente debido a disfagia progresiva de predominio para sólidos. El estudio diagnóstico incluyó radiografías (Rx) simples de columna cervical, tomografía axial computarizada (TAC) y resonancia

magnética nuclear (RMN). En casos seleccionados, se complementó la evaluación con videofluoroscopia de la deglución, esofagograma contrastado y estudios endoscópicos, con el objetivo de determinar la relación anatómica entre el esófago y los osteofitos cervicales, así como descartar otras causas de disfagia.

Tras la evaluación multidisciplinaria y ante la persistencia de los síntomas pese al tratamiento conservador, los pacientes fueron sometidos a resección quirúrgica de los osteofitos mediante abordaje cervical anterior estándar.

Se registraron variables demográficas, características clínicas, hallazgos imagenológicos, nivel vertebral comprometido, técnica quirúrgica empleada, complicaciones perioperatorias y evolución clínica postoperatoria.

Asimismo, se realizó una revisión narrativa de la literatura sobre disfagia secundaria a osteofitos cervicales anteriores, con énfasis en los mecanismos fisiopatológicos, métodos diagnósticos y alternativas terapéuticas descritas.

A continuación se presenta un resumen de los casos clínicos estudiados:

Caso 1. Paciente masculino de 73 años con disfagia progresiva de un año de evolución que le dificultaba

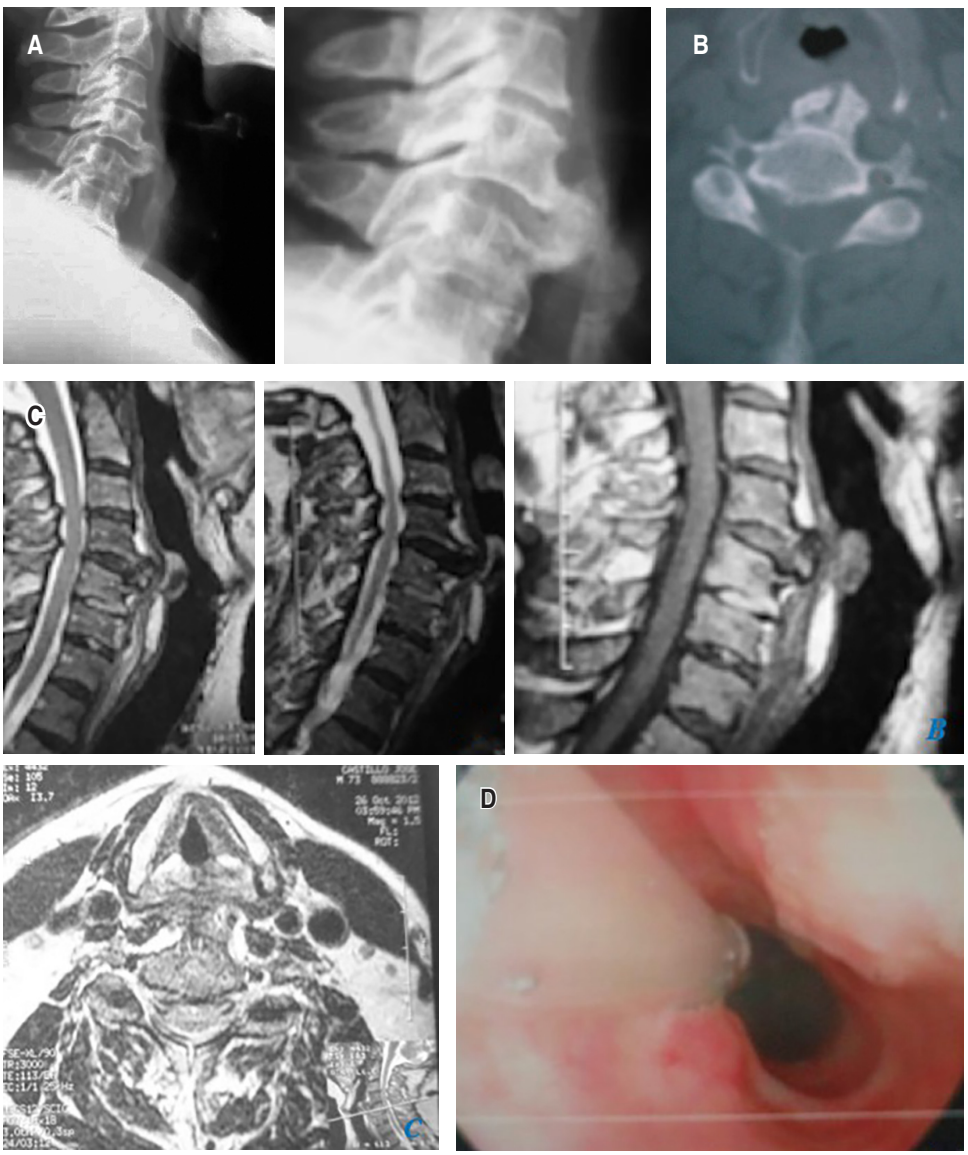

Figura 1:

Caso 1. **A)** Radiografía de osteofito gigante en espacio C4-C5. **B)** La tomografía axial computarizada muestra el osteofito y los procesos artrósicos facetarios. **C)** La resonancia magnética nuclear muestra canal raquídeo de dimensiones normales. Grueso osteofito anterior C4-C5 que deforma el ligamento vertebral común anterior y deja una muesca sobre la vía aérea, empujando el hioides. **D)** Esofagoscopia, en donde se aprecia el esófago lateralizado y comprimido.

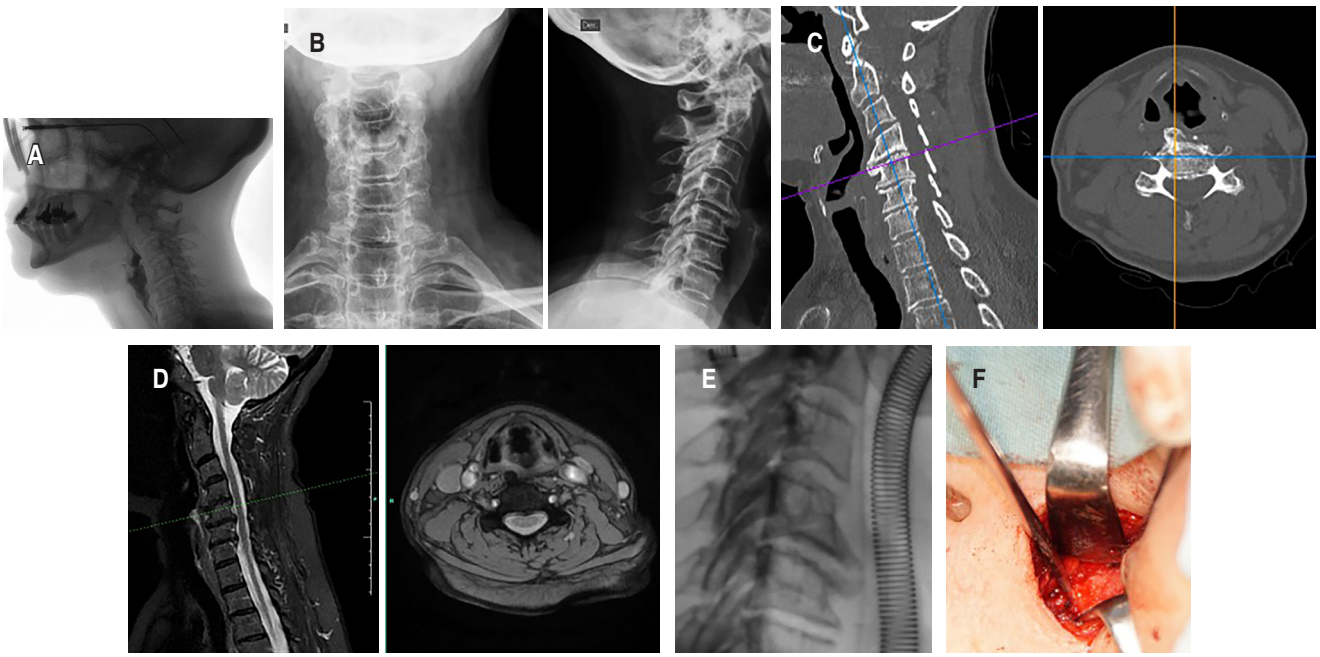

Figura 2: Caso 2. **A)** Videofluoroscopia de la deglución que evidencia compresión extrínseca del esófago. **B)** Radiografía lateral de columna cervical que muestra osteofito anterior voluminoso a nivel C4-C5. **C)** Tomografía axial computarizada que confirma la presencia del osteofito y su relación con las estructuras vecinas. **D)** Resonancia magnética nuclear que demuestra la protrusión osteofítica anterior y la deformación de los tejidos blandos prevertebrales. **E)** Control radiográfico intraoperatorio. **F)** Imagen intraoperatoria luego de la exposición y resección del osteofito. **G)** Radiografía postoperatoria que confirma la resección completa de la lesión osteofítica.

la deglución de sólidos y comprimía la vía aérea. Rx, TAC y RMN evidenciaron un grueso osteofito a nivel C4-C5. Se realizó resección quirúrgica por vía anterior, sin complicaciones. Alta a las 48 horas *(Figura 1)*.[19]

Caso 2. Paciente femenina de 69 años con disfagia de larga data. Tránsito esofágico y endoscopia evidenciaron compresión anterior extrínseca. Se realizó resección del osteofito anterior a nivel C4-C5. Evolución postoperatoria muy buena, con desaparición de los síntomas *(Figura 2)*.

Caso 3. Paciente masculino de 67 años con disfagia crónica. Estudios evidenciaron osteofito anterior cervical C2-C3 y C4-C5. Fue tratado quirúrgicamente con resección anterior de ambos osteofitos, sin complicaciones. Evolución clínica favorable *(Figura 3)*.

RESULTADOS

Se analizaron tres pacientes masculinos, de entre 67 y 73 años, que consultaron por disfagia progresiva de varios meses de evolución. En dos casos, la sintomatología estuvo acompañaba de manifestaciones respiratorias asociadas.

Los estudios imagenológicos demostraron la presencia de osteofitos cervicales anteriores de gran tamaño, con predominio en los niveles C4-C5. En uno de los pacientes se identificaron osteofitos en dos niveles (C2-C3 y C4-C5). La radiografía simple, la tomografía axial computarizada y la resonancia magnética permitieron establecer la relación entre las estructuras osteofíticas y la compresión esofágica. En un caso, la videofluoroscopia de la deglución aportó información complementaria para la localización anatómica precisa del esófago y la demostración de la compresión extrínseca.

Los tres pacientes fueron sometidos a resección quirúrgica de los osteofitos mediante abordaje cervical anterior. No se registraron complicaciones intraoperatorias ni postoperatorias inmediatas. La evolución clínica fue favorable en todos los casos, observándose mejoría significativa de la disfagia y desaparición de los síntomas asociados. No se evidenciaron recurrencias sintomáticas durante el seguimiento.

DISCUSIÓN

La enfermedad degenerativa cervical es común en adultos mayores. Aunque, los osteofitos anteriores son generalmente asintomáticos, pueden causar compresión del esófago. La localización frecuente en C4-C5 fue consistente en los tres casos. El diagnóstico requiere una combinación de estudios imagenológicos y endoscópicos. El tratamiento quirúrgico mediante abordaje anterior fue eficaz y seguro.

Las alteraciones óseas asociadas a la enfermedad degenerativa cervical con frecuencia se producen en la superficie posterior del cuerpo vertebral cervical, y a menudo se produce compresión de la médula espinal o de raíces nerviosas, con las consiguientes manifestaciones neurológicas (mielopatía). Aunque frecuentemente se asocian osteofitos anteriores, suelen ser asintomáticos.

La incidencia de artrosis y disfagia aumenta en las personas mayores, pudiendo coexistir; cuando esto sucede, plantea un dilema diagnóstico y terapéutico.

El desafío sigue siendo poder determinar con certeza si la disfagia es causada por la compresión mecánica del esófago debido a osteofitos cervicales, o por otras causas. El mecanismo más probable de la disfagia sería la interferencia con la deglución en la unión faringoesofágica, aunque osteofitos en la columna cervical inferior también pueden interferir con el peristaltismo esofágico.

El grado de disfagia se clasifica como, leve, moderado o grave. Disfagia leve se define como una sensación anormal (por ejemplo, sensación de cuerpo extraño o sensación de dolor leve en la faringe durante la deglución de sólidos o líquidos). Los pacientes con disfagia moderada presentan dificultad para tragar bolos sólidos, aunque pueden tragar pequeñas cantidades de líquido sin dificultad. La disfagia grave implica

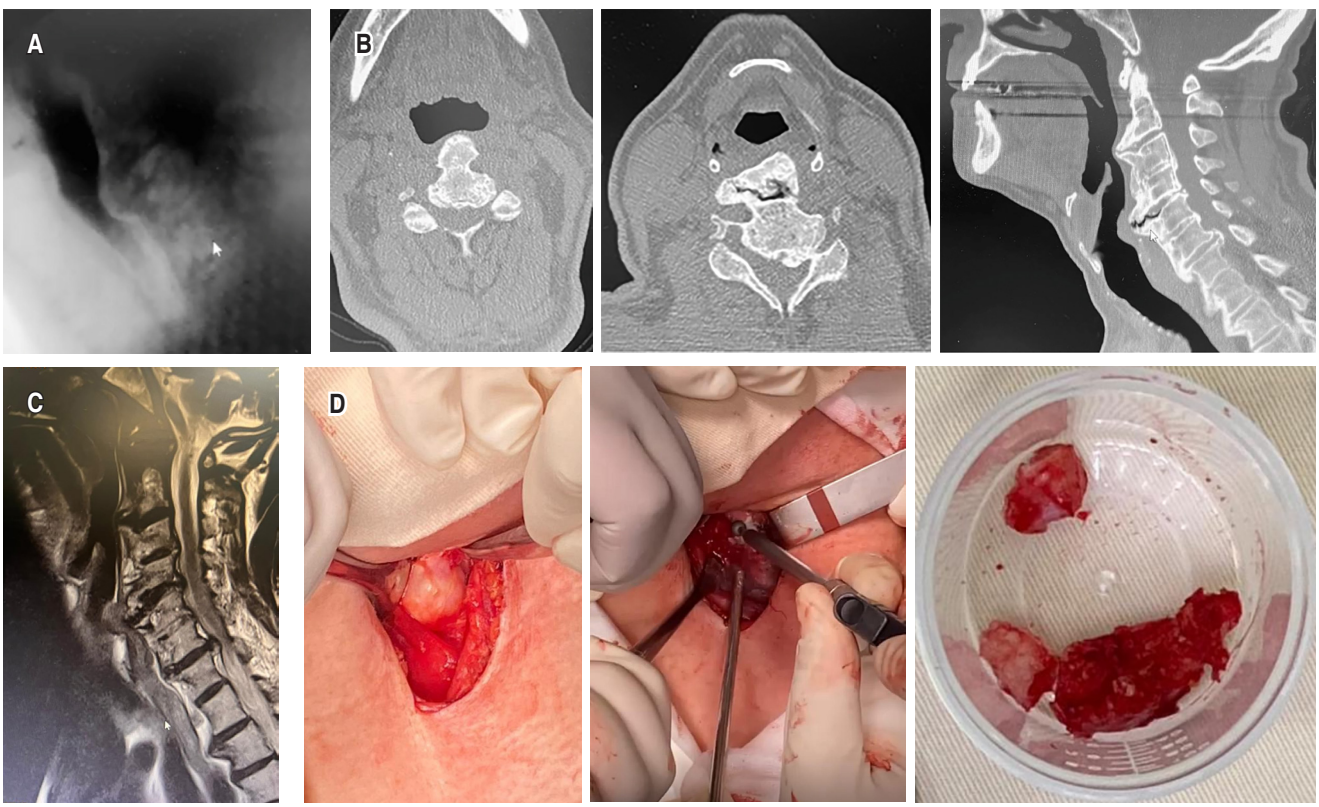

Figura 3: Caso 3. **A)** Videofluoroscopia de la deglución que demuestra compresión extrínseca de la pared posterior faringoesofágica con alteración del tránsito del bolo alimenticio. **B)** Tomografía axial computarizada (cortes axiales y reconstrucción sagital) que evidencia osteofitos cervicales anteriores prominentes, responsables de la compresión esofágica. **C)** Resonancia magnética nuclear que muestra un osteofito anterior voluminoso a nivel cervical, sin compromiso significativo del canal raquídeo. **D)** Imágenes intraoperatorias que ilustran la exposición quirúrgica, la resección del osteofito y la pieza quirúrgica obtenida.

la incapacidad casi total para tragar sólidos y líquidos, con alto riesgo de atragantamiento, neumonía aspirativa y desnutrición, requiriendo alimentación por sonda.

Como se ve en el caso 3, el paciente presentaba doble ostefito, pudiendo ser ambos, tanto la proximal C2-C3 como el osteofito ubicado en C4-C5, causa de la disfagia.

Se han descrito varios mecanismos por los que un osteofito puede generar disfagia. En primer lugar, un osteofito grande puede causar obstrucción mecánica directa del esófago o la hipofaringe. En segundo lugar, la disfagia puede ser causada por osteofitos pequeños, si se encuentran en los puntos fijos del esófago (cartílago cricoides a nivel C6). En tercer lugar, los osteofitos pueden causar una reacción inflamatoria alrededor del esófago o una neuropatía por compresión. En raros casos, como los que nos ocuparon, un gran osteofito produjo disfagia cónica, lentamente progresiva, que previamente recibió tratamiento conservador no exitoso.

El DISH es una patología bastante común del aparato locomotor, definida fundamentalmente por la presencia de signos raquídeos. Afecta con más frecuencia a varones que a mujeres, en grupos de edad media-avanzada, siendo la mayor incidencia a mediados de la sexta década de vida. Se trata de un trastorno que no tiene preferencia geográfica, cultural o genética.[21,22]

El diagnóstico debe ser precedido por un estudio imagenológico exhaustivo que incluya Rx simple, TAC, RMN, esofagograma baritado y endoscopia esofágica. Los pacientes deben tener un examen otorrinolaringológico y endoscópico adecuado.

La TAC puede mostrar detalles más precisos de la relación tridimensional entre el esófago y la columna. La esofagoscopia debe usarse con mucha precaución en estos pacientes, debido a que la pared posterior faringoesofágica puede estar adelgazada, lo que aumenta el riesgo de perforación.

La resección se debe hacer por vía anterior con al abordaje habitual, resecando el osteofito a escoplo, gubia o *drill*. Miyamoto y colaboradores demostraron que, si se reseca un osteofito cervical vertebral anterior, se puede volver a generar con un crecimiento promedio de 1 mm por año.[23]

Las cirugías se realizaron a través de un abordaje anterolateral de cuello con la técnica habitual, desplazando la vaina de la carótida lateralmente y el eje visceral medialmente. Se expuso la fascia prevertebral de una manera relativamente avascular. Se identificó, el osteofito rodeado de fibrosis, como es habitual en estos casos, pegado al esófago, y se resecó el osteofito. Se confirmó la resección con Rx, se realizó una correcta hemostasis, se colocó cera y gelfoam en el lecho. No se realizó fusión. Se comprobó la continuidad del esófago, se dejó drenaje aspirativo y cierre por planos. No se usó fijación externa.[14-18]

Se debe tener gran cuidado para evitar daño involuntario al esófago, que puede estar inflamado y desplazado. Es por ello que, de rutina, hacemos la intubación esofágica previa. Los osteofitos se extirpan a escoplo y pinzas gubias, o también con *drill*, haciendo una cuidadosa hemostasis (colocar cera), debido a que el lecho puede ser muy sangrante y producir complicaciones por hematoma compresivo de estructuras vecinas (tráquea y/o esófago), dejando además un drenaje aspirativo en las primeras horas de postoperatorio.

CONCLUSIONES

La osteofitosis marginal anterior debe considerarse entre los diagnósticos diferenciales de disfagia en pacientes mayores. Una vez diagnosticada por los diferentes especialistas y ante la falla del tratamiento conservador, la resección quirúrgica puede restablecer la función deglutoria, con remisión de los síntomas respiratorios y digestivos. En los tres casos presentados, se ha observado una muy buena evolución, con remisión total de los síntomas y sin recidivas sintomáticas.

REFERENCIAS

1. Trashin AV, Vikherev NV, Belov EM, Shamanin VA, Stepanenko VV. Dysphagia as the main symptom in anterior cervical spine osteophytes (Forestier disease and cervical spondylosis deformans). Case reports and literature review. Zh Vopr Neirokhir Im N N Burdenko. 2024; 88: 69-76. doi: 10.17116/neiro20248802169.
2. Te Hennepe N, Hosman AJF, Pouw MH. Dysphagia caused by osteophytes of the cervical spine. Ned Tijdschr Geneeskd. 2020; 164: D4278.
3. Kaur J, Virk JS. Dysphagia due to DISH-related anterior osteophytes: DISHphagia!! BMJ Case Rep. 2017; 2017: bcr2017222512. doi: 10.1136/bcr-2017-222512.
4. Gronfula A, Alsharif TH, Deif A, Fouda AA, Aboueleneein H. Anterior cervical huge osteophyte causing dysphagia: a case report. Cureus. 2023; 15: e37000. doi: 10.7759/cureus.37000.
5. Aires MM, Fukumoto GM, Ribeiro SL, Haddad L, Alvarenga EHL. Dysphagia due to anterior cervical osteophytosis: case report. Codas. 2021; 34: e20200435. doi: 10.1590/2317-1782/20212020435.
6. Kobayashi T, Lefor AK, Morimoto T. Hypertrophic anterior cervical osteophyte. Reumatol Clin (Engl Ed). 2021; 17: 552-553. doi: 10.1016/j.reumae.2020.09.005.

7. Weglowski R, Piech P. Dysphagia as a symptom of anterior cervical hyperostosis - case report. Ann Agric Environ Med. 2020; 27: 314-316. doi: 10.26444/aaem/106115.
8. Maciejczak A, Piatek P. Giant anterior cervical osteophytes as a rare cause of dysphagia and upper airway occlusion. Am J Med Sci. 2020; 360: 320-321. doi: 10.1016/j.amjms.2020.04.026.
9. Srivastava SK, Bhosale SK, Lohiya TA, Aggarwal RA. Giant cervical osteophyte: an unusual cause of dysphagia. J Clin Diagn Res. 2016; 10: MD01-MD02. doi: 10.7860/JCDR/2016/20172.8722.
10. Kissel P, Youmans JR. Post-traumatic anterior cervical osteophyte and dysphagia: surgical report and literature review. J Spinal Disord. 1992; 5: 104-107.
11. Mosher HP. Exostoses of the cervical vertebrae as a cause for difficulty in swallowing. Laryngoscope. 1926; 36: 181-182. doi: 10.1288/00005537-192603000-00004.
12. Shimizu M, Kobayashi T, Jimbo S, Senoo I, Ito H. Clinical evaluation of surgery for osteophyte-associated dysphagia using the functional outcome swallowing scale. PLoS One. 2018; 13: e0201559. doi: 10.1371/journal.pone.0201559.
13. Gay I, Elidan J. Dysphonia caused by Forestier disease. Ann Otol Rhinol Laryngol. 2008; 97: 275-276.
14. Kolz JM, Alvi MA, Bhatti AR, Tomov MN, Bydon M, Sebastian AS, et al. Anterior cervical osteophyte resection for treatment of dysphagia. Global Spine J. 2021; 11: 488-499. doi: 10.1177/2192568220912706.
15. Damade C, Masse R, Ghailane S, Petit M, Castelain JE, Gille O, et al. Anterior cervical idiopathic hyperostosis and dysphagia: the impact of surgical management-study of a series of 11 cases. World Neurosurg. 2020; 138: e305-e310. doi: 10.1016/j.wneu.2020.02.097.
16. Campos JJ, Faubel M, Artzkoz JJ, et al. Enfermedad de Forestier y Rotes Querol: una causa poco frecuente de disfonía. ORL-DIPS. 2003; 30: 96-99.
17. Urrutia J, Bono CM. Long-term results of surgical treatment of dysphagia secondary to cervical diffuse idiopathic skeletal hyperostosis. Spine J. 2009; 9: e13-e17.
18. Song AR, Yang HS, Byun E, Kim Y, Park KH, Kim KL. Surgical treatments on patients with anterior cervical hyperostosis-derived Dysphagia. Ann Rehabil Med. 2012; 36: 729-734.
19. Silveri C, Velasco JM, Silveri A. Dysphagia produced by cervical spine osteophyte. A case report. Coluna/Columna. 2014; 13: 150-152. doi: 10.1590/S1808-18512014130200453.
20. Gijón-Baños J, Muñoz-Fernández S. Hyperostose vertébrale ankylosante. Encyclopédie Médico-Chirurgicale (EMC) – Appareil locomoteur. Référence 15-861-A-10. Disponible en: https://www.em-consulte.com/article/8527/hyperostose-vertebrale-ankylosante
21. Forestier J, Rotès-Quérol J. Hyperostose ankylosante vertébrale sénile. Rev Rheum Dis. 1950; 9: 321-330.
22. Urzúa BR, Rahal EM. Hiperostosis esquelética idiopática difusa (DISH), respecto de dos casos. Rev Otorrinolaringol Cir Cabeza Cuello. 2012; 72: 267-272. doi: 10.4067/s0718-48162012000300009.
23. Miyamoto K, Sugiyama S, Hosoe H, Iinuma N, Suzuki Y, Shimizu K. Postsurgical recurrence of osteophytes causing dysphagia in patients with diffuse idiopathic skeletal hyperostosis. Eur Spine J. 2009; 18: 1652-1658.