

CASO CLÍNICO PATOLÓGICO

Recién nacido con onfalitis y deshidratación hipernatrémica***Newborn with omphalitis and hypernatremic dehydration***Edna Vázquez Solano,¹ Sandra Hernández Ruiz,² Teresa Acevedo Tirado,³ María de Lourdes Cabrera-Muñoz⁴**RESUMEN DE HISTORIA CLÍNICA (A-09-64)**

Recién nacido masculino de 13 días de vida, fue atendido en el servicio de Urgencias por intolerancia a la vía oral, hipoactividad e hiporreactividad.

Antecedentes heredofamiliares y no patológicos.

Madre de 17 años sana, padre de 19 años sano, comerciante, residentes del Estado de México, habitan en casa con servicios urbanos intradomiciliarios. Baño cada tercer día.

Antecedentes perinatales. Producto de GI, embarazo no planeado, control prenatal desde los 2 meses, con ingesta de multivitamínicos y ácido fólico. Dos ultrasonidos obstétricos referidos normales. Parto hospitalario a las 39 SDG, eutócico, peso de 2,590 g, talla de 52 cm, Apgar 8/9. Egreso del binomio a las 12 horas después del nacimiento, alimentación al seno materno cada 2 horas durante 10 minutos, inmunizaciones BCG y Hepatitis B al nacimiento. Tamiz neonatal a los 5 días de vida.

Padecimiento actual. De 12 h de evolución con rechazo al seno materno e hipoactividad referida como ausencia de movimientos, aún con estimulación. Acude al hospital de segundo nivel y es enviado por sus propios medios, sin tratamiento previo. En la exploración física a su ingreso se encontró con peso de 2,200 g, talla 51.5 cm,

perímetro cefálico (PC) 33.5 cm, frecuencia cardiaca (FC) 185/min, frecuencia respiratoria (FR) 56/min, tensión arterial (TA) 73/63 mmHg, temperatura 37.3°C, llenado capilar 4 seg y Glasgow de 10. Con edad aparente menor a la cronológica, luce deshidratado, piel poco turgente, mucosas secas y saliva filante. Normocéfalo, suturas imbricadas y fontanelas puntiformes, pupilas isocóricas e isorrefléxicas, ojos hundidos, llanto sin lágrimas, pulsos carótideos débiles, sin adenomegalias, campos pulmonares sin agregados, precordio hiperdinámico, ruidos cardiacos rítmicos de adecuada intensidad, sin soplos. Abdomen blando, depresible, sin visceromegalias, cicatriz umbilical hiperémica con secreción café en moderada cantidad con mal olor, peristalsis no audible. Genitales masculinos, testículos en bolsa escrotal. Extremidades hipotróficas, hipotónicas, hiporrefléxicas, pulsos distales débiles. Hipoactivo neurológicamente, sin movimientos anormales ni datos de focalización.

Se instaló osteoclisis en tibia derecha, carga con solución fisiológica 0.9% a 10 ml/kg/dosis, plan C de hidratación 100 ml/kg/dosis, ampicilina 200 mg/kg/día, amikacina 8 mg/kg/día y, al terminar, soluciones de base a 180 ml/kg/día, glucosa 6 mg/kg/min, sodio 3 mEq/kg/día, calcio 100 mg/kg/día y magnesio 50 mg/kg/día.

Laboratorio y gabinete. Se realizaron los estudios de laboratorio y gabinete (Cuadro 1).

Manejo. Se ajustaron los antibióticos de acuerdo a la depuración renal, se realizó la corrección de agua libre delta 10 y las soluciones de base a 120 ml/kg/día. Control de Na 177 mEq/l. Se transfundió con concentrado plaquetario 4 U/m²SC/dosis. Se inició dicloxacilina 100 mg/kg/día, cefotaxima 200 mg/kg/día (dosis renal) y ampicilina 100 mg/kg/día (dosis renal); se suspendió amikacina. En la valoración por Infectología se sugirió suspender la dicloxa-

¹ Departamento de Neonatología,

² Residente de tercer año de Pediatría,

³ Departamento de Imagenología,

⁴ Departamento de Patología Clínica y Experimental, Hospital Infantil de México Federico Gómez, México D.F., México

Fecha de recepción: 03-06-11

Fecha de aceptación: 07-07-11

Cuadro 1. Estudios de laboratorio y gabinete al ingreso

Hb	Hto	Leu	Ban	Seg	Lin	Plaq	Glu	Na	K	Cl	Ca	P
11.4 g/dl	33%	7500	5%	40%	52%	29,000	163 mg/dl	200 mEq/l	5.3 mEq/l	158 mEq/l	9.2 mg/dl	6 mg/dl
pH	pO ₂	pCO ₂	SO ₂	HCO ₃	Lact							
7.3	243 mmHg	24.2 mmHg	99%	14.5 mmol/l	5.9 mmol/l							

Hb: hemoglobina; Hto: hematocrito; Leu: leucocitos; Ban: bandeó;

Na	K	Cl	Glu	DHL	Ac úrico	Creat	PCR
197 mEq/l	4.8 mEq/l	157 mEq/l	163 mg/dl	347 U/l	14.2 mg/dl	3 mg/dl	5.83 mg/dl

DHL: deshidrogenasa láctica

EGO	pH	DU	Alb	Glu	Acetona	Hb	Eri	Bact	Leu	Nit
	6.5	1015	25 mg/dl	normal	neg	25 mg/dl	1-2/campo	+	6-8/campo	neg

EGO: examen general de orina; DU: densidad urinaria; Alb: albúmina; Glu: glucosa

LCR	Color	Coag	Película	Prot	Gluc	Leu	PMN	MN	Gram
Ligeramente turbio	Amarillo	Neg	Neg	600 mg/dl	112 mg/dl	411 mm ³	6%	92%	Bac G-

LCR: líquido cefalorraquídeo; PMN: neutrófilos polimorfonucleares; MN: mononucleares;

cilina (por no contar con datos de onfalitis) e incrementar la cefotaxima a 300 mg/kg/día. Después de la colocación del catéter venoso central por venodisección en yugular externa derecha se observó hemoglobina de 7.1 g/dl, por lo que se transfundió concentrado eritrocitario 15 ml/kg/dosis. Al día siguiente presentó distensión abdominal y deterioro hemodinámico, con TA 54/23 mmHg, TA media 35 mmHg, llenado capilar de 3 seg, acidosis y oliguria, por lo que se administraron 10 ml/kg de solución fisiológica 0.9%. Se inició dobutamina 5 µg/kg/min, adrenalina 0.1 µg/kg/min, hidrocortisona 180 µg/kg/día y norepinefrina 0.5 µg/kg/min. Por persistencia de acidosis se corrigió con HCO₃ y se colocó tubo endotraqueal y ventilación obligada continua (CMV), con FR 40, FiO₂ 40%, PIM 10, PEEP 4, TI 0.45. Fue sedado con midazolam 2 µg/kg/min y fentanilo 1 µg/kg/h (Figura 1).

Se realizó una tomografía axial computarizada de cráneo y se observó la disminución del volumen ventricular, *septum cavum* y *pelucidum* como variante anatómica, sustancia blanca y gris con adecuada diferenciación (Figura 2). El cultivo del líquido cefalorraquídeo (LCR) resultó positivo para *E. coli* sensible a ampicilina.

08-12-09. Ingresó a la Unidad de Cuidados Intensivos Neonatales (UCIN) con un peso de 2,530 g, sedado, reflejos ausentes y sin respuesta a estímulos, edema papilar

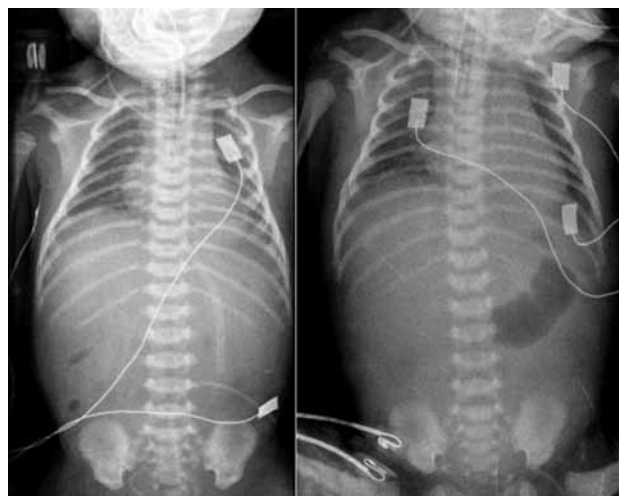


Figura 1. A) Placa inicial donde se identifica el catéter central desviado hacia la vena innominada. Cánula endotraqueal en adecuada posición y ausencia de gas distal. Estructuras óseas y tejidos blandos normales. B) Persiste la ausencia de gas distal.

bilateral, mal hidratado, con pulsos débiles y llenado capilar de 3 seg. Se indicaron soluciones de base 130 ml/kg/día, glucosa 6 mg/kg/min, Na 3 mEq/kg/día, K 2 mEq/kg/día, Ca 100 mg/kg/día, cefotaxima 100 mg/kg/día, ampicilina 100 mg/kg/día, dobutamina y dopamina 5 µg/kg/min, adrenalina 0.1 µg/kg/min, bumetanida 3 mg/kg/h,

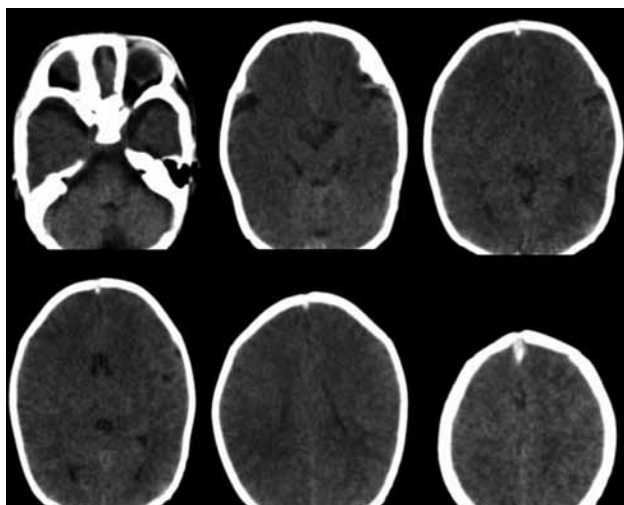


Figura 2. Se observa un discreto borramiento de los surcos en relación con un edema leve. La diferenciación sustancia gris-blanca se encuentra conservada. No se identifican lesiones ocupantes de espacio ni evidencia de hemorragia.

hidrocortisona 40 mg/m²SC/día. Por la persistencia de la acidosis metabólica se realizó una infusión continua de HCO₃⁻. Reporte de procalcitonina de 152.1 ng/ml (Cuadro 2).

A las 24 h persistió con deterioro metabólico e hiperglucemia (252 mg/dl). Amonio sérico 57 μmol/l, infusión continua de HCO₃⁻ a 2 mEq/kg/día e insulina a 0.01 μg/kg/h. Presentó crisis convulsivas mioclónicas generalizadas, se impregnó con fenitoína a 30 mg/kg/dosis y midazolam 100 μg/kg/dosis en bolos, para posteriormente

dejarlo en infusión a 0.8 μg/kg/min e impregnación con ácido valpróico a 15 mg/kg/dosis, sin mejoría. Neurología confirmó el diagnóstico de estado epiléptico, encontrando en ultrasonido transfontanelar edema cerebral y en el electroencefalograma (EEG) actividad epiléptica generalizada, continua, severa, con predominio en hemisferio derecho. Inició tiopental 0.5 μg/kg/h, además de la infusión con midazolam. Cursó con oliguria por lo que se administró furosemide en infusión y, posteriormente, bumetamida 7 μg/kg/h y corrección de bicarbonato 2 mEq/kg en dos horas (Cuadro 3).

10-12-09. El paciente se encontró en estatus epiléptico refractario al manejo. Resonancia magnética: disminución importante de las cisternas perimesencefálicas y del volumen, asimetría en el llenado de los vasos intracraniales con dominio del lado derecho por efecto de edema importante (Figura 3). Se incrementaron las dosis de midazolam y tiopental, se indicó bolo de lidocaína con control de crisis convulsivas. Persistió con hipotensión, con edema que evolucionó a anasarca y continúa con acidosis metabólica a pesar del manejo; presentó paro cardiorrespiratorio sin respuesta a maniobras de reanimación.

CASO CLÍNICO

Una de las patologías más frecuentes que contribuye con la mortalidad en los recién nacidos es la sepsis. La presente sesión nos muestra una causa totalmente previsible y que, por lo mismo, no debería presentarse.

Cuadro 2. Gasometría (08-12-09)

Gasometría	pH	pO ₂	pCO ₂	SO ₂	HCO ₃	EB
Capilar 16:15 pm	6.94	32.1 mmHg	65.2 mmHg	67%	13.4 mmol/l	-20.2 mmol/l
Capilar 17:32 pm	7.11	38.4 mmHg	42.6 mmHg	81%	13.0 mmol/L	-15.7 mmol/l

Cuadro 3. Resultados de los últimos análisis

Creat	Na	K	Cl	Glu	P	Mg
2.6 mg/dl	148 mEq/l	5.4 mEq/l	108 mEq/l	142 mg/dl	5.3 mg/dl	1.9 mg/dl
pH capilar	pO ₂	pCO ₂	SO ₂	HCO ₃	EB	Lac
7.26	29.3 mmHg	33.5 mmHg	74%	12.8 mmol/l	-12.8mmol/l	19 mmol/l

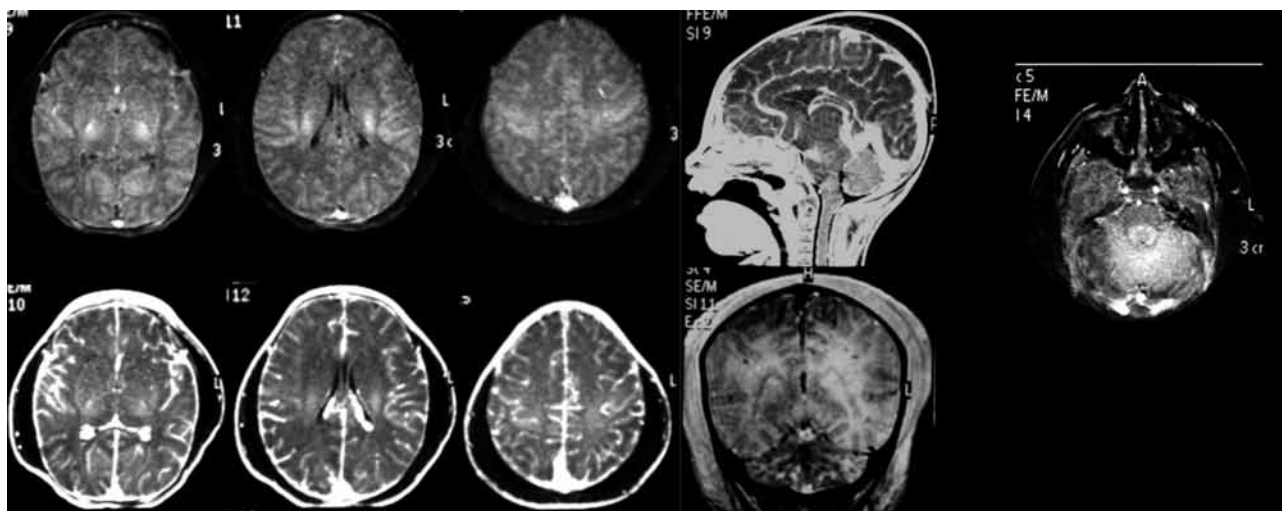


Figura 3. Resonancia magnética del día 10-12-09 donde se observa un importante aumento en los tejidos blandos. El puente con intensidad de señal normal. El resto del cráneo presenta surcos definidos aunque con aumento en el reforzamiento meníngeo. No se observan otras lesiones ocupantes de espacio.

Presentación del caso (Dra. Sandra Hernández Ruiz)

Paciente recién nacido masculino de 13 días con antecedentes de padres adolescentes, con malos hábitos higiénicos e inmunizaciones completas para la edad, sin datos aparentes de asfixia perinatal. Fue referido de un hospital de segundo nivel, sin intervención médica y por sus propios medios. Presentó los siguientes síndromes:

- Síndrome infeccioso. Caracterizado por la presencia de intolerancia a la vía oral, hipoactividad, anemia, trombocitopenia, cicatriz umbilical hiperémica con secreción café de moderada cantidad con mal olor, peristálsis no audible, proteína C reactiva y procalcitonina aumentada. Como causa del síndrome infeccioso se identificó una lesión hiperémica con secreción café de moderada cantidad y olor fétido en la cicatriz umbilical integrando el diagnóstico de onfalitis, sin que se refiera cultivo de la secreción.
- Síndrome de respuesta inflamatoria sistémica. Caracterizado por taquicardia y taquipnea, rechazo a la vía oral, hipoactividad, hiporreflexia crisis convulsivas además de contar con una muestra de líquido cefalorraquídeo (LCR) turbio, con proteinorraquia, pleocitosis (>200) a expensas de monocitos positivo para bacilo gram negativo, integrando el diagnóstico de meningitis bacteriana. La peristálsis no audible, la distensión abdominal, la trombocitopenia y la aci-

dosis metabólica apoyan el diagnóstico de enterocolitis necrosante; sin embargo, hicieron falta datos clínicos como la presencia de sangre oculta en heces y el estudio de imagen del abdomen.

- Síndrome meníngeo. En la literatura se reportan diversas causas, como la encefalopatía hipóxico-isquémica, que en el presente caso no tiene sustento; metabólicas, como la hipernatremia con que cursaba nuestro paciente, y la persistencia de acidosis metabólica, que puede perpetuar el daño y que también obliga a descartar errores innatos del metabolismo; infecciosas, que en éste paciente fueron una causa muy probable por la presencia de meningitis bacteriana y, en cuanto a las virales, se reportó serología positiva para rubéola en suero materno; sin embargo, no se reportaron características clínicas de un síndrome de rubéola congénita. Las causas hemorrágicas, malformaciones cerebrales, tóxicas y genéticas tampoco tuvieron sustento en la historia clínica.
- Deshidratación. La características principales son: mucosas secas, saliva filante, piel poco turgente, ojos hundidos sin lágrimas, oliguria, pulsos distales débiles, pérdida de 15% de peso corporal. Se describen cuatro causas de deshidratación hipernatrémica: 1) pérdida excesiva de agua libre por vía gastrointestinal, aumento de pérdidas insensibles o drenajes, los cuales no se reportaron en nuestro paciente; 2)

ingesta excesiva de sodio, en este caso la corrección de bicarbonato sódico por presencia de acidosis metabólica pudo haber perpetuado el cuadro, pero no justifica su presentación inicial; 3) disminución de la ingesta de agua ante el rechazo de la vía oral por 12 horas, que es la causa más probable; 4) alteraciones endocrinológicas donde destaca la presencia de diabetes insípida secundaria a lesión del SNC; si bien el paciente presenta hipernatremia y osmolaridad sérica aumentada, no se reporta gasto urinario y la osmolaridad urinaria se encuentra dentro de los límites normales, por lo que no se contó con elementos suficientes para realizar este diagnóstico. Secundario a la deshidratación presentó elevación de la creatinina de 3 mg/dl, oliguria, acidosis metabólica, filtración glomerular de 7.7 ml, fracción excretada de Na (0.9), lo que apoyó el diagnóstico de insuficiencia renal aguda pre-renal.

Todo médico de primer contacto debe identificar los signos de alarma recomendados por la OMS e iniciar cobertura antibiótica contra los posibles agentes patógenos adquiridos en la comunidad, debido a que la meningitis es la principal afección en la sepsis de inicio tardío. Los antibióticos con buena penetración en el SNC, como la ampicilina y una cefalosporina de tercera generación, deben ser los de primera elección. La sepsis neonatal se presenta con una incidencia de 1 a 5/1000 RN vivos, con una mortalidad de 20-25%. La meningitis bacteriana se presenta en 25% del total de las causas de sepsis neonatal; dentro de los principales agentes etiológicos se reportan: *Streptococcus* del grupo B, seguido por *E. coli*, *Staphylococcus aureus*, *Klebsiella pneumoniae* y *Pseudomonas*.^{1,2} De las meningitis neonatales originadas por *E. coli*, 80% son causadas por cepas portadoras del antígeno capsular K1, el cual favorece la supervivencia del germen en el torrente sanguíneo y propicia su paso por la barrera hematoencefálica.³

La incidencia de la onfalitis es de 0.7% en RN; los agentes etiológicos reportados en la literatura son *Staphylococcus aureus*, *Streptococcus grupo A*, *E. coli* y *Klebsiella*. Los principales mecanismos de diseminación son el retraso en la obliteración de los vasos umbilicales, que permiten el acceso directo de los microorganismos al torrente sanguíneo, y la formación de trombos sépticos y migración a diversos órganos. Destaca que no se dio el

seguimiento y no se contó con el cultivo de la secreción de la cicatriz umbilical, ya que el diagnóstico de la onfalitis es principalmente clínico y se confirma con el aislamiento del germen en cultivos. En una revisión realizada por Cochrane 2011 para el cuidado del cordón umbilical se encontró que no han cambiado las recomendaciones con respecto a las publicadas en 1998, que citan que para la manipulación del cordón se deben lavar las manos con agua y jabón, y este debe mantenerse seco y expuesto al aire o cubierto ligeramente con ropa limpia. No hay suficiente evidencia para recomendar el uso generalizado de antimicrobianos tópicos; la decisión de utilizarse dependerá en gran medida de las circunstancias locales. De los más utilizados se encuentran: alcohol al 70%, clorhexidina, sulfadiazina de plata, tintura de yodo; sin embargo, se ha reportado que se retrasa el desprendimiento del cordón con el uso de estos antisépticos,^{4,5} lo que podría favorecer la presentación de la onfalitis.

Dellinger y colaboradores publicaron los factores pronósticos en los recién nacidos con choque séptico, describiendo que las infecciones bacterias por gram negativos causan 38% de los casos y 62.5% de la mortalidad por sepsis.⁶ En un estudio retrospectivo realizado en el HIMFG en 1998 se informa una incidencia de meningitis bacteriana 32.3/1000 observando un predominio de bacilos gram negativos 61% y mortalidad de 23%.⁷

El paciente continuó con inestabilidad y deterioro hemodinámico y con los criterios para integrar el diagnóstico de choque séptico. Para la estabilización ventilatoria y hemodinámica, se decidió la intubación orotraqueal, y la colocación de un catéter venoso central, se inició la rehidratación con bolos de líquido de 10 ml/kg; es muy importante estar atentos a la presencia de signos de sobrecarga hídrica, como aumento del trabajo respiratorio, estertores, ritmo de galope y hepatomegalia. No se logró la estabilización hemodinámica, por lo que se inició el apoyo aminérgico; se reportó hemoglobina de 7 g/dl posterior a la colocación del catéter, por lo que se sospechó hemorragia aguda ya que no se reportaron en la historia clínica datos de sangrado activo ni de coagulopatía.

En el abordaje inicial del estado de choque en el neonato se deben considerar datos clínicos como: cianosis, soplo cardíaco, diferencias de presión arterial en las extremidades y pulsos, para valorar el monitoreo electrocardiográfico y el uso de prostaglandinas. Otra situación que se debe considerar es que los errores innatos

del metabolismo pueden simular un choque séptico, lo cual se consideró por la presencia de acidosis metabólica y anión gap elevado; sin embargo, el amonio dentro de parámetros normales y cetonas negativas en orina no son suficientes datos para descartar el diagnóstico, ya que no se cuenta con sustancias reductoras o el resultado del tamiz metabólico.⁸

Debemos destacar que los planes de hidratación son una terapéutica establecida para los pacientes con deshidratación secundaria a diarrea; en este paciente no correspondía, ya que no se contaba con antecedentes de pérdidas gastrointestinales y sí con el de rechazo a la vía oral. La meta del tratamiento para la deshidratación hipernatrémica es corregir el nivel sérico de sodio y el volumen extracelular, a fin de preservar la circulación y la función renal, utilizando cargas de solución fisiológica al 0.9% o ringer lactato a razón de 10 ml/kg hasta restablecer la estabilidad hemodinámica cuando ésta se encuentra comprometida. El cálculo de líquidos incluirá los de requerimiento base y el déficit de agua libre con una solución hipotónica. Otro objetivo es la disminución de niveles de Na de 10-12-15 mEq/l/día a razón de 0.5 mEq/l/h, y la corrección deben realizarse lentamente durante 48-72 horas, con vigilancia de Na sérico cada 4 horas hasta lograr normalizar los niveles. En nuestro paciente se rebasaron los límites de la corrección, lo que pudo ocasionar la mielosis pontina central y extrapontina, la hemorragia cerebral, la subdural y la parenquimatosa.⁹ El manejo de líquidos en una deshidratación hipernatrémica asociado a una insuficiencia renal dificultaron la estabilización hemodinámica del paciente. El no identificar el estado de choque en sus fases iniciales permitió se perpetuara la hipoxia tisular y la acidosis metabólica, lo que llevó al paciente a una disfunción orgánica múltiple.

Se inició tratamiento con fenitoína y, posteriormente, con ácido valproico; la presencia de la función renal alterada puede perturbar significativamente el aclaramiento de los anticonvulsivos aunque, por lo general, sólo cuando la tasa de filtración glomerular cae por debajo de 10 ml/min (7.7 ml/min en nuestro paciente) la fenitoína y valproato se debieron ajustar a dosis renales.

El Consenso Europeo 2007 reportó las recomendaciones para el manejo del estado epiléptico en pacientes pediátricos menores de 4 años: iniciar con benzodiazepina hasta en dos ocasiones y continuar con medicamentos antiepilépticos; si

no se logra el cese iniciar coma barbitúrico. Sin embargo, no se reportan protocolos de estado epiléptico neonatal.¹⁰⁻¹²

El estatus epiléptico (ES) fue refractario, ya que no se controló con el empleo de tres fármacos subsecuentes a dosis completas con duración mayor de 60 minutos. Se ha reportado que la mortalidad global del ES en niños es de hasta 2.3%; sin embargo, en los ES refractarios se eleva hasta 25-40%¹³ debido a que la prolongación de las descargas paroxísticas de las neuronas de la corteza cerebral llevan a la alteración y al fracaso de la homeostasis y a la autorregulación cerebral con hipotensión arterial, hipertensión intracraneal, hipoxia cerebral e hipoglucemia, instalándose diversos círculos viciosos que conducen al fracaso hepático y renal, a la coagulación intravascular diseminada y a la muerte. Por último, se debe mencionar que los medicamentos empleados tienen efectos secundarios importantes como son: vasodilatación, depresión del miocardio, inestabilidad hemodinámica, hipotensión, bradicardia, paro cardíaco, oliguria, depresión respiratoria y apnea; todo lo anterior pudo contribuir al paro cardiorrespiratorio que el paciente presentó y que no respondió a maniobras avanzadas de reanimación.

La causa de la muerte fue la disfunción orgánica múltiple que involucró los sistemas cardiovascular, renal y neurológico. El edema cerebral se relacionó con la corrección aguda de la hipernatremia y con el estado infeccioso agregado.

Los diagnósticos finales fueron los siguientes: el paciente presentó onfalitis, meningitis, sepsis, choque séptico, deshidratación hipernatrémica grave y estado epiléptico refractario.

Comentario de Neurocirugía (Dr. Fernando Chico Ponce de León)

En las imágenes mostradas de la tomografía y la resonancia se observa edema cerebral con discreta hipodensidad de la región pontina y a nivel de la base frontal y lateral; mientras que en la resonancia magnética desaparece la cisterna en la base, en el corte axial hay hipointensidad en el puente y en la región de la base temporal y frontal. Es evidente el edema de tejidos blandos y edema cerebral de moderado a severo; en el corte sagital paramedial se observa la disminución de la intensidad en el puente y en el resto del parénquima, por lo que concluyo que el edema cerebral es de grado moderado a severo.

Comentario de Neonatología (Dra. Edna Vázquez Solano)

La combinación de la hipernatremia, la insuficiencia renal, el choque séptico y la meningitis hicieron muy difícil el manejo de líquidos y electrolitos en este paciente y lo llevaron finalmente a la muerte; por esta razón le he pedido un comentario al Dr. Velázquez Jones, quien es experto en el área de Nefrología y del manejo de la homeostasis.

Comentario de Nefrología (Dr. Luis Velázquez Jones)

La hipernatremia grave (200 mEq/l) que se observó al ingreso de este paciente fue consecuencia de una ineficaz o inadecuada lactancia materna; se reunieron las diversas condicionantes para este diagnóstico que incluyeron: madre joven (17 años), primípara y corta estancia hospitalaria posparto (12 horas), lo que impidió realizar el adecuado entrenamiento o recibir suficiente información sobre la lactancia materna. En estos casos las madres no reconocen la desnutrición progresiva y la deshidratación que presenta el recién nacido por aporte insuficiente de nutrientes y líquidos.¹⁴

La hipernatremia grave, por sí misma, condiciona el paso de líquido intracelular al espacio extracelular, con reducción aguda del volumen celular cerebral en las fases iniciales; lo anterior puede conducir a la separación del tejido cerebral de las meninges y a la ruptura de las delicadas venas que unen ambas estructuras, provocando hemorragias intracraneales e intracerebrales.¹⁵ Por otro lado, con el manejo de líquidos por vía intravenosa instituido, se produjo en este niño un descenso relativamente rápido de la natremia (25 mEq/l/día, superior al límite recomendado de no más de 15 mEq/l), lo que influyó en el desarrollo del edema cerebral de grado moderado que se presentó.^{9,14}

Los dos factores mencionados en el párrafo anterior, hipernatremia grave y descenso rápido de la natremia, pueden condicionar el desarrollo de desmielinización osmótica con mielinólisis tanto pontina como extrapontina.¹

En el paciente fue evidente el desarrollo de insuficiencia renal aguda con necrosis tubular aguda debido al estado grave de hipovolemia (pérdida de 16% de peso con relación al peso al nacimiento) y sépsis a su ingreso; con excepción del estado de acidosis metabólica grave, las alteraciones electrolíticas pudieron ser manejadas adecuadamente por lo cual no se instaló un procedimiento de diálisis.¹⁶

Finalmente, en este paciente fue evidente el desarrollo de acidosis láctica, ya que desde su ingreso los niveles de

lactato fueron superiores a 5 mmo/l (al ingreso 5.9 mmol/l, al cuarto día 19 mmol/l), consecuencia del cuadro grave de septicemia (acidosis láctica tipo A).^{14,17} El tratamiento básico de la acidosis láctica consiste en corregir la causa subyacente; en este caso se requería mejorar la perfusión tisular, la función cardíaca y la eliminación del cuadro séptico.⁶ La administración de bicarbonato de sodio en pacientes con acidosis láctica es aún motivo de controversia y, en forma general, no se recomienda su uso. Un efecto paradójico del uso de bicarbonato es que, a medida que se incrementa el pH plasmático se puede inducir mayor síntesis de ácido láctico por medio del estímulo de la vía glucolítica de la fosfofructocinasa. En estas circunstancias puede requerirse tratamiento dialítico.¹⁴

Comentario de Patología Clínica y Experimental (Dra. María de Lourdes Cabrera-Muñoz)

En la autopsia se encontró un recién nacido con hematoma subgaleal, cicatriz umbilical con costra hemática central y trombosis reciente de vasos umbilicales; microscópicamente los vasos presentan trombosis reciente y vasculitis (Figura 4). El cerebro está aumentado de peso (450 g vs 382 g), presenta patrón normal de circunvoluciones, aplanamiento de los surcos, congestión de vasos y coloración blanquecina de leptomeninges. Los cortes coronales del cerebro muestran disminución del tamaño de los ventrículos cerebrales, corteza mal definida y coloración grisácea de la sustancia blanca. No se identificaron alteraciones en los núcleos basales (Figura 5). Los cortes transversales del tallo cerebral presentaron congestión vascular. En el estudio histológico del cerebro se observó leptomeningitis purulenta con escasos bacilos gram negativos, datos de edema y necrosis reciente multifocal de neuronas corticales, en el puente hay zonas pálidas en la porción ventral central y del lado derecho, que corresponden a mielinólisis pontina, caracterizadas por áreas de desmielinización con vacuolación del neurópilo y necrosis de oligodendocitos (Figura 6). No se encontró mielinólisis extrapontina en núcleos basales, ni en tálamo ni cerebelo.

El pulmón izquierdo se encontró atelectásico por la presencia de neumotórax e, histológicamente, con hemorragia intraalveolar reciente multifocal.

Otros hallazgos fueron: hepatomegalia, colestasis celular y ductal, esteatosis hepática macro y microvesicular, datos anatómicos de choque con necrosis tubular aguda (Figura 7), miopatía visceral con bandas de contracción en

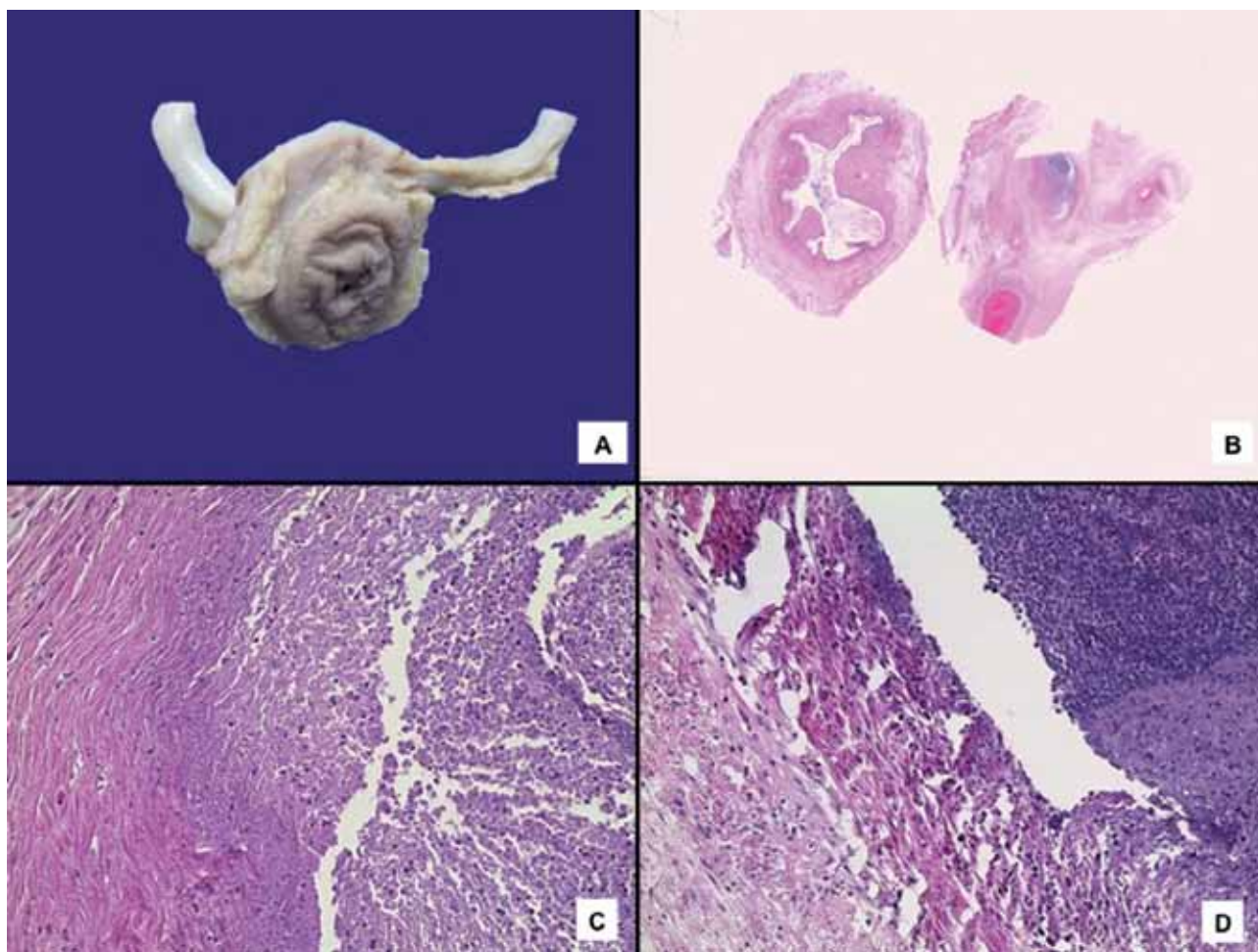


Figura 4. A) Cicatriz umbilical con costra hemática central donde se observan dos arterias uterinas en la parte posterior. B) Fotografía que muestra trombosis reciente de una arteria. C) Arteria umbilical y D) vena umbilical con trombosis reciente, necrosis e infiltrado inflamatorio agudo en la pared.

vejiga y tubo digestivo, y cultivos post mórtem de sangre, pulmones e intestino positivos para *E. coli*.

La mielinolisis central pontina y extrapontina son poco frecuentes en Pediatría. El paciente presentó varios de los factores asociados en niños a esta alteración (Cuadro 4), por lo que se necesita un estudio histopatológico detallado del cerebro ya que, en fases tempranas, no es posible su diagnóstico por estudios de imagen.^{18,19}

Los diagnósticos anatomopatológicos finales se enlistan a continuación:

Sepsis por *E. coli*

Factor predisponente: Onfalitis aguda

Meningitis bacteriana

Edema cerebral 450 g vs 382 g

Deshidratación hipernatrémica

Mielinolisis pontina central

Status epiléptico

Comentario de Neonatología (Dra. Edna Vázquez Solano)

Este paciente no presentaba los factores de riesgo para evolucionar con sepsis neonatal, como prematuridad, rotura prematura de membranas, etcétera. Tristemente, se trata de una causa totalmente prevenible, como la onfalitis, la que originó el cuadro de sepsis y, posteriormente, las complicaciones tan temibles como la insuficiencia renal y

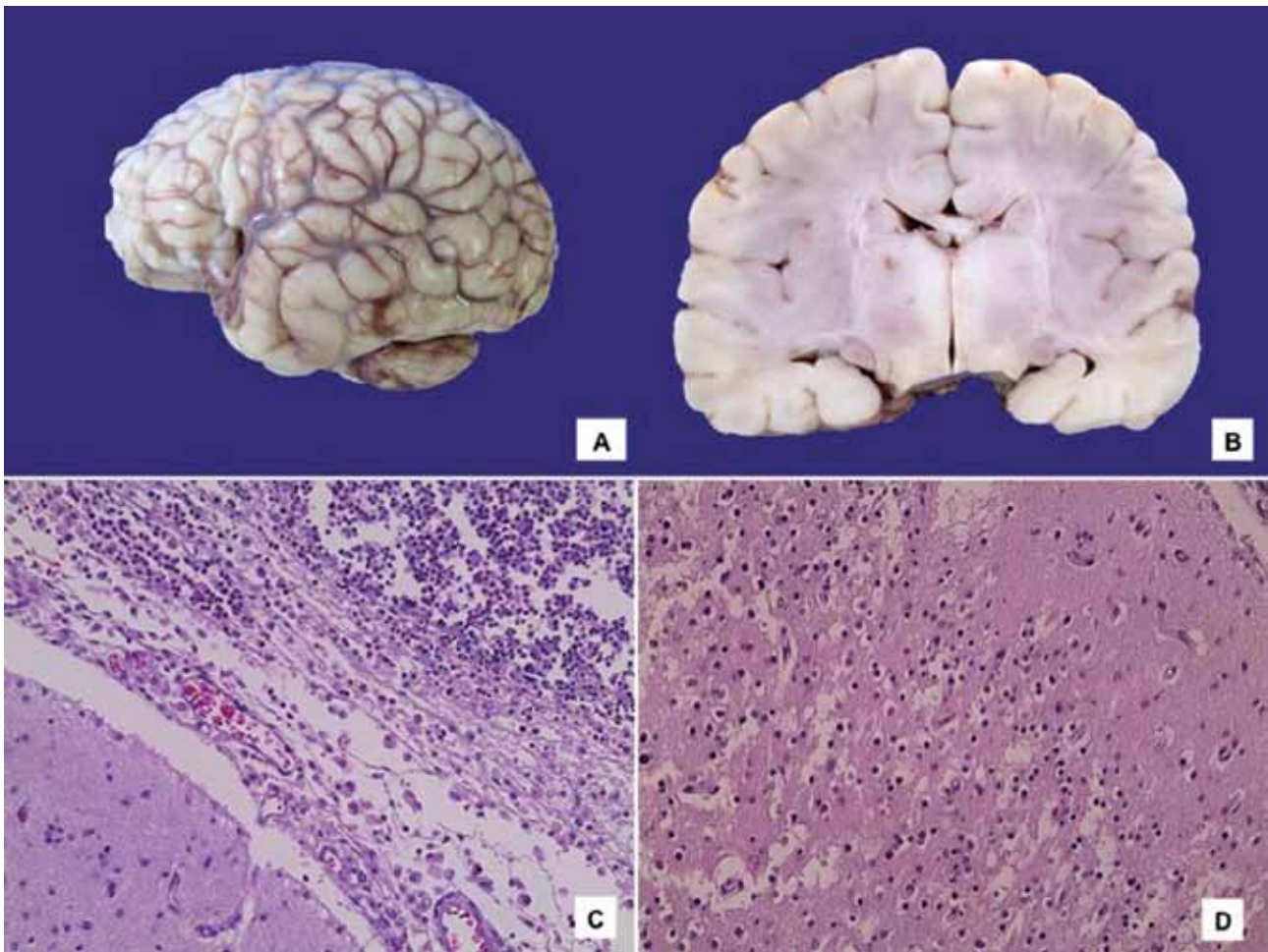


Figura 5. A) Cerebro con meninges opacas y congestión vascular. B) Corte coronal a nivel de núcleos basales donde se observa una disminución del tamaño de los ventrículos por edema y coloración grisácea de la sustancia blanca. C) Leptomeninges con infiltrado denso por polimorfonucleares, macrófagos y escasos linfocitos. D) Fotografía de la corteza con datos de edema y necrosis neuronal reciente.

la meningitis que llevaron a la muerte a nuestro paciente. Es notorio que en la interconsulta con Infectología se dice que no hay onfalitis, nadie más se ocupa de ella. Por esta razón he solicitado un comentario a cerca del diagnóstico y tratamiento de la onfalitis.

Comentario de Infectología (Dr. Sarbelio Moreno Espinoza)

El cordón umbilical normal se desprende entre los 5 y 8 días de vida en los casos de parto vaginal y alrededor de un día después, posterior a la operación cesárea. El desprendimiento se inicia por la trombosis de los vasos umbilicales y la contracción de las estructuras proteicas dentro de su pared. Posteriormente ocurre la necrosis del cordón umbi-

lical por neutrófilos fagocíticos, seguida de la epitelización del muñón umbilical.²⁰ El ombligo se coloniza con las bacterias del tracto genital materno y, posteriormente, con bacterias ambientales a los pocos días del nacimiento. Las infecciones del cordón retardan la obliteración de los vasos umbilicales y proveen un acceso directo de los patógenos a la circulación sistémica.⁴ Los principales factores de riesgo para presentar onfalitis son: trabajo de parto prolongado, parto en condiciones no estériles, rotura prematura de membranas, infección materna, prematuridad, bajo peso al nacer (<2,500 g), cateterismo umbilical y manejo inapropiado del cordón umbilical (aplicar ceniza de tabaco, clara de huevo, etcétera).²¹ También se han implicado otros trastornos como los defectos congénitos de las proteínas contráctiles

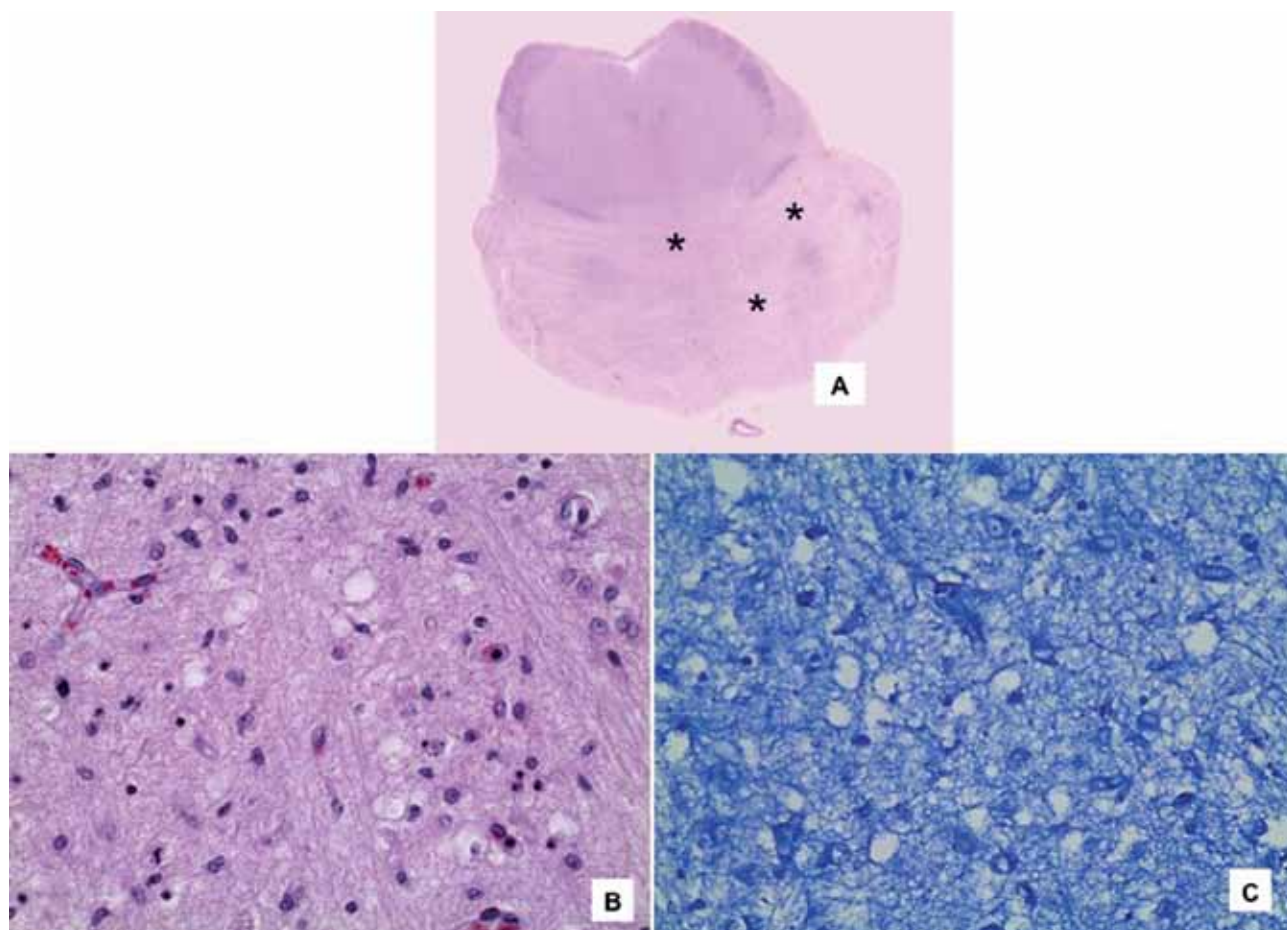


Figura 6. A) Corte histológico del puente que muestra palidez en la porción central y lateral derecha (asteriscos) (tinción con HE). B) Zona central del puente con mielina pálida, separada por espacios vacíos; los astrocitos, oligodendrocitos y neuronas con picnosis nuclear y degeneración del citoplasma (tinción con HE; aumento original). C) En la tinción para mielina se observa separación de las fibras (tinción con luxol fast blue).

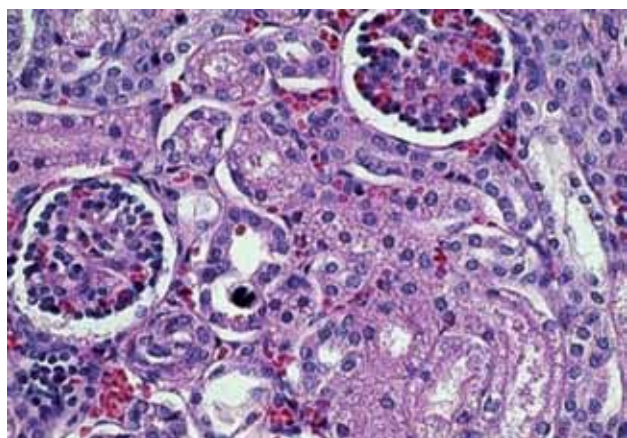


Figura 7. Riñón inmaduro; nótese la degeneración del epitelio tubular.

y los factores inmunológicos (defectos en las moléculas de adhesión leucocitarias, motilidad de los neutrófilos y producción de interferón). Clínicamente se caracteriza por edema peri umbilical, eritema y dolor con o sin descarga. La onfalitis se clasifica en 3 tipos, dependiendo de su extensión: 1) sólo descarga purulenta, 2) celulitis y linfangitis de la pared umbilical y 3) extensión de la inflamación a la grasa subcutánea y las fascias profundas. Los organismos responsables dependen de la localización geográfica. En los países desarrollados, los patógenos incluyen *Staphylococcus aureus*, *Staphylococcus epidermidis*, estreptococo A y B, *Escherichia coli*, *Klebsiella*, *Pseudomonas* y *Clostridium difficile*. El tétanos es un patógeno importante en países desarrollados. En algunas maternidades se han implicado estreptococos del grupo A y *Staphylococcus* sp en

Cuadro 4. Mielinolisis pontina central y extrapontina

Fisiopatología

- Hiponatremia
- Hipernatremia
- Corrección rápida de hiponatremia
- Corrección rápida de hipernatremia
- Desnutrición, alcoholismo (adultos)

conglomerados de niños hospitalizados. La diseminación localizada produce complicaciones de la pared abdominal, mientras que la diseminación a partir de los vasos umbilicales o portales resulta en enfermedad intrabdominal.^{22,23} Los niños de ambos grupos de diseminación corren el riesgo de escalar a sepsis y muchas veces es demasiado tarde cuando un médico los revisa.

Comentario de Neonatología (Dra. Edna Vázquez Solano)

Como se mencionó anteriormente, la indicación que ha mostrado mayor beneficio sobre el cuidado del cordón umbilical es mantenerlo limpio y seco; incluso aplicar sustancias como la clorhexidina o el alcohol, aunque no está contraindicado, no muestra mayor beneficio en comparación con mantener limpio y seco el muñón.

Comentario de Endocrinología (Dra. Ana Carolina Hill de Titto)

En África, existen estudios recientes donde sí se recomienda el uso de clorhexidina, dadas las condiciones de higiene y las costumbres que se manejan en distintos grupos de ese lugar.

Comentario de Neonatología (Dra. Edna Vázquez Solano)

En estos estudios, se concluye que es mejor utilizar clorhexidina o alcohol al 30% que las costumbres de cubrir con cualquier otro material el muñón, pero la recomendación de mantener limpio y seco el muñón umbilical sigue siendo la principal.

He solicitado un comentario al Dr. José Mariel acerca del manejo del estatus epiléptico ya que, aunque sabemos que es necesario yugular las crisis convulsivas, el efecto de los medicamentos utilizados también pueden contribuir al mayor deterioro de los pacientes.

Comentario de Electroencefalografía (Dr. José Mariel)

El estado epiléptico neonatal no es de las entidades neurológicas frecuentes, afortunadamente; presenta una

evolución catastrófica cuando se acompaña de trastornos metabólicos, ya sea por las condiciones inherentes a la presencia de procesos infecciosos o por errores innatos del metabolismo. Las consideraciones metabólicas más importantes son la hipoglucemia y la hipocalcemia, que se presentan *per se* en eventos convulsivos provocados. Entre los medicamentos de elección para el estado epiléptico neonatal se encuentran el fenobarbital (ya no disponible en el mercado) y la difenilhidantoína, en dosis de 20 mg/kg/día; en caso de persistir eventos predominantemente motores, como serían los eventos tónicos o mioclónicos, se asocian benzodiazepinas, principalmente midazolam. Cabe mencionar que la administración de benzodiazepinas asociadas a difenilhidantoína produce efectos adversos con los receptores de difenilhidantoína.

Como otra alternativa se ha propuesto el uso de ácido valproico (15 a 30 mg/kg/día en impregnación) o el uso de tiopental; sin embargo, en diferentes centros neonatales no se cuenta con experiencia en uso continuo de terapias farmacológicas.

No fue posible abortar el patrón de crisis en este paciente por los efectos metabólicos asociados, además de que los fármacos no pudieron inhibir los patrones excitadores ni aumentar los patrones de inhibición.

Ante los egresos tempranos del binomio madre-hijo, el pediatra debe asegurarse de que la alimentación del bebé será suficiente y de que la mamá ha entendido la importancia de que, en tanto la producción de leche materna no este plenamente establecida, se puede y se debe complementar con fórmula láctea para garantizar un buen aporte de nutrimentos, de agua y de glucosa al bebé. También debe informar que el cuidado del cordón umbilical consiste básicamente en mantenerlo limpio y seco y es necesario evitar que se cubra con fajeros, gasas, tela adhesiva, algodón, monedas, pasas, etcétera. Que lo habitual es que el niño moje de 8 a 10 pañales al día.

Es esencial el reconocimiento de los datos de deshidratación y choque en el cuidado urgente de nuestros pacientes. No se debe olvidar que la deshidratación por falta de aporte suele acompañarse de hipernatremia y, por lo tanto, se debe tener especial cuidado en que la corrección del sodio sérico no sea demasiado rápida, ya que existe el riesgo de mielinolisis.

Autor de correspondencia: Dra. Edna Vázquez Solano

Correo electrónico: ednapvs@yahoo.com

REFERENCIAS

1. Wynn JL, Wong HR. Pathophysiology and treatment of septic shock in neonates. *Clin Perinatol* 2010;37:439-479.
2. Robinson DT, Kumar P, Cadichon SB. Neonatal sepsis in the emergency department. *Clin Pediatr Emerg Med* 2008;9:160-168.
3. Bonacorsi S, Bingen E. Molecular epidemiology of *Escherichia coli* causing neonatal meningitis. *Int J Med Microbiol* 2005;295:373-381.
4. Fraser N, Davies BW, Cusack J. Neonatal omphalitis: a review of its serious complications. *Acta Paediatr* 2006;95:519-522.
5. World Health Organization (WHO), Reproductive Health (Technical Support), Maternal and Newborn Health, Safe Motherhood Geneva. Care of the umbilical cord: a review of the evidence. Disponible en: <http://www.kencap.info/world-health-organization/>
6. Dellinger RP, Levy MM, Carlet JM, Bion J, Parker MM, Jaeschke R, et al. Surviving Sepsis Campaign: International guidelines for management of severe sepsis and septic shock: 2008. *Crit Care Med* 2008;36:296-327.
7. Gómez-Barreto D, Jiménez-Velázquez A, Rodríguez-Suárez R. Meningitis bacteriana. Parte I. *Bol Med Hosp Infant Mex* 1998;55:599-622.
8. Kamboj M. Clinical approach to the diagnoses of the inborn errors of metabolism. *Pediatr Clin North Am* 2008;55:1113-1127.
9. Moritz ML, Ayus JC. Disorders of water metabolism in children: hyponatremia and hypernatremia. *Pediatr Rev* 2002;23:371-380.
10. Jensen FE. Neonatal seizures: an update on mechanisms and management. *Clin Perinatol* 2009;36:881-900.
11. Hahn JS, Olson DM. Etiology of neonatal seizures. *NeoReviews* 2004;5:327-335.
12. Wheless JW, Clarke DF, Arzimanoglou A, Carpenter D. Treatment of pediatric epilepsy: European expert opinion, 2007. *Epileptic Disord* 2007;9:353-412.
13. Rivielo JJ Jr, Ashwal S, Hirtz D, Glauser T, Ballaban-Guil K, Kelley K, et al. Practice parameter: diagnostic assessment of the child with status epilepticus (an evidence-based review): report of the Quality Standards Subcommittee of the American Academy of Neurology and the Practice Committee of the Child Neurology Society. *Neurology* 2006;67:1542-1550.
14. Velásquez JL. Alteraciones Hidroelectrolíticas en Pediatría. México: Editorial Prado; 2010. pp. 151-174.
15. Iglesias FC, Chimenti CP, Vázquez LP, Guerrero SM, Blanco BD. Trombosis aórtica y cerebral secundarias a deshidratación hipernatrémica en un recién nacido con lactancia materna exclusiva. *An Pediatr (Barc)* 2006;65:381-383.
16. Bunchman TE. Treatment of acute kidney injury in children: from conservative management to renal replacement therapy. *Nat Clin Pract Nephrol* 2008;4:510-514.
17. Cohen RD, Woods HF. Lactic acidosis revisited. *Diabetes* 1983;32:181-191.
18. Snell DM, Bartley C. Osmotic demyelination syndrome following rapid correction of hyponatraemia. *Anesthesia* 2008;63:92-95.
19. Mason WH, Andrews R, Ross LA, Wright HT Jr. Omphalitis in the newborn infant. *Pediatr Infect Dis J* 1989;8:521-525.
20. Adams RD, Victor M, Mancall EL. Central pontine myelinolysis: a hitherto undescribed disease occurring in alcoholic and malnourished patients. *AMA Arch Neurol Psychiatry* 1959;81:154-172.
21. Lally KP, Atkinson JB, Woolley MM, Mahour GH. Necrotizing fasciitis. A serious sequela of omphalitis in the newborn. *Ann Surg* 1984;199:101-103.
22. Stunden RJ, Brown RA, Rode H, Millar AJW, Cywes S. Umbilical gangrene in the newborn. *J Pediatr Surg* 1988;23:130-134.
23. Cushing AH. Omphalitis: a review. *Pediatr Infect Dis* 1985;4:282-285.