Acta Ortopédica Mexicana 2026; 40(3): May.-Jun. 195-200

Técnica quirúrgica

doi: 10.35366/123291

Descripción anatómica de un nuevo abordaje posterolateral con doble ventana para el manejo de fracturas de platillos tibiales

Anatomical description of a new posterolateral double-window approach for the management of tibial plateau fractures

Melo-Realpe JP,* Hernández-Caicedo AJ,* Villa-Bandera JH,‡
Gil-Noriega GA,‡ Orlando-Clavijo E,‡ Suárez-Mejía LA,§ Hernández-Díaz TA§

Hospital Militar Central. Bogotá, Colombia.

RESUMEN. Introducción: la reducción anatómica y la fijación estable son fundamentales en el tratamiento de fracturas articulares para prevenir artrosis postraumática y disfunción articular. Sin embargo, la exposición quirúrgica del platillo tibial lateral sigue siendo un desafío, especialmente en la columna posterolateral; se requiere implementar nuevos abordajes que permitan una visualización adecuada de la superficie articular. En este estudio se busca describir anatómicamente un abordaje posterolateral con doble ventana (anterior y posterior al bíceps femoral) en un espécimen cadavérico, optimizando la exposición quirúrgica sin necesidad de realizar osteotomías. **Material y métodos:** se realizaron disecciones en dos rodillas de un cadáver, empleando un abordaje posterolateral con doble ventana (anterior y posterior al bíceps femoral). Se midió la superficie expuesta de la tibia utilizando una regla uniplanar y se calcularon los porcentajes de visualización del platillo tibial lateral. **Resultados:** en la rodilla izquierda, la exposición del cuadrante anterolateral fue de 82% y de 66% en el posterolateral. En la rodilla derecha, se obtuvo 70 y 66%, respectivamente. La ventana anterolateral permitió una mayor exposición en comparación con la posterolateral. **Conclusión:** esta técnica representa una opción quirúrgica viable para optimizar la

ABSTRACT. Introduction: anatomical reduction and stable fixation are crucial in the treatment of articular fractures to prevent post-traumatic osteoarthritis and joint dysfunction. However, surgical exposure of the lateral tibial plateau remains a challenge, especially in the posterolateral column. New approaches are needed to provide adequate visualization of the articular surface. This study aims to anatomically describe a posterolateral double-window approach (anterior and posterior to the biceps femoris) in cadaveric specimens, optimizing surgical exposure without the need for osteotomies. **Material and methods:** dissections were performed on two knee specimens, employing a posterolateral double-window approach (anterior and posterior to the biceps femoris). The exposed tibial surface was measured using a uniplanar ruler, and the percentages of lateral tibial plateau visualization were calculated. **Results:** in the left knee, the exposure of the anterolateral quadrant was 82%, and in the posterolateral quadrant was 66%. In the right knee, 70 and 66% were obtained, respectively. The anterolateral window provided greater exposure compared to the posterolateral one. **Conclusion:** this technique represents a viable surgical option to optimize tibial exposure without osteotomies.

Nivel de evidencia: V

* Residente de Ortopedia y Traumatología. Universidad Militar Nueva Granada (UMNG). Hospital Militar Central (HMC). Bogotá, Colombia.
‡ Ortopedista y traumatólogo. UMNG. Especialista en Cirugía de Hombro y Rodilla. HMC. Bogotá, Colombia.
§ Médico general. UMNG. Bogotá, Colombia.

Correspondencia:
Luis Alejandro Suárez-Mejía
E-mail: md.lsuarezmejia@gmail.com

Recibido: 05-04-2025. Aceptado: 23-11-2025.

Citar como: Melo-Realpe JP, Hernández-Caicedo AJ, Villa-Bandera JH, Gil-Noriega GA, Orlando-Clavijo E, Suárez-Mejía LA et al. Descripción anatómica de un nuevo abordaje posterolateral con doble ventana para el manejo de fracturas de platillos tibiales. Acta Ortop Mex. 2026; 40(3): 195-200. https://dx.doi.org/10.35366/123291

exposición tibial sin osteotomías. Se requieren estudios clínicos para validar su impacto en la recuperación funcional de los pacientes.

Palabras clave: fracturas de la meseta tibial, fijación de fracturas, articulación de la rodilla, procedimientos quirúrgicos, cirugía.

Clinical studies are needed to validate its impact on functional recovery in patients.

Keywords: tibial plateau fractures, fracture fixation, knee joint, surgical procedures, surgery.

Introducción

El abordaje posterolateral a los platillos tibiales es una técnica quirúrgica clave en el tratamiento de fracturas y patologías que afectan la rodilla y la tibia proximal. La reducción anatómica y la fijación estable de las fracturas articulares son objetivos fundamentales para garantizar una adecuada biomecánica de la rodilla y prevenir complicaciones a largo plazo.[1]

Se ha demostrado que una visualización incompleta de la superficie articular fracturada aumenta el riesgo de una reducción inadecuada en 30-50% de los casos, lo que puede comprometer la estabilidad de la articulación y su capacidad de soportar carga.[2,3]

Actualmente, el abordaje anterolateral es una de las técnicas más utilizadas, permitiendo la exposición de aproximadamente 36% de la superficie articular del platillo tibial lateral. En casos más complejos, un abordaje lateral extendido con osteotomía epicondilar lateral puede ampliar la exposición hasta 83%. Mediante la liberación de fibras meniscocapsulares posteriores al tendón poplíteo se puede lograr una visualización cercana al 100% del platillo lateral.[4,5,6]

Sin embargo, la columna posterior (posterolateral) presenta desafíos adicionales, ya que, en más de 60% de los casos, estructuras como la cabeza del peroné, el paquete neurovascular y el complejo posterolateral limitan su visualización.[7] Actualmente no existe un abordaje quirúrgico estandarizado que garantice una visualización adecuada sin necesidad de realizar osteotomías, las cuales pueden comprometer la estabilidad de la articulación tibiofibular proximal.

Este estudio tiene como objetivo describir anatómicamente un abordaje posterolateral con ventanas anterior y posterior al bíceps femoral en un espécimen cadavérico, permitiendo la adecuada visualización de los cuadrantes anterolateral y posterolateral del platillo tibial, así como de sus estructuras adyacentes. Con este abordaje se busca optimizar la exposición quirúrgica sin recurrir a osteotomías, lo que podría reducir complicaciones asociadas como lesión del ligamento colateral lateral, del tendón poplíteo o del paquete neurovascular (nervio peroneo común y arteria poplítea). Asimismo, esta técnica podría minimizar la morbilidad postoperatoria, mejorar la rehabilitación del paciente y disminuir costos asociados con reintervenciones.

Material y métodos

Este estudio es de tipo anatómico y descriptivo. Se realizaron disecciones cadavéricas en una muestra de dos rodillas de un cadáver, empleando un abordaje con método denominado «doble ventana» y teniendo como punto de referencia el bíceps femoral, con el fin de exponer la porción lateral de la tibia proximal. Se realizó una ventana anterior al bíceps para acceso a la tibia anterolateral y un abordaje posterior al bíceps para acceso a la tibia posterolateral en cada rodilla.

Como único criterio de inclusión se consideró la ausencia de patologías previas en la rodilla o deformidades. No se tomó en cuenta la edad ni el sexo de los cadáveres utilizados.

El cadáver fue entregado por el Centro Latinoamericano de Investigación y Entrenamiento de Cirugía de Mínima Invasión (CLEMI), que brindó apoyo completo para la realización de este estudio.

Cada paso del proceso de disección fue registrado de manera fotográfica *(Figura 1)* y se llevó a cabo de la siguiente manera:

1. Colocación del cadáver en posición flotante, identificación de la lateralidad y marcación de referentes anatómicos macroscópicos *(Figura 1A)*.
2. Incisión desde el borde posterior del bíceps femoral hacia distal en forma de S itálica, aproximadamente 15 cm, pasando a través del tubérculo de Gerdy y alcanzando la tuberosidad anterior y cresta anterior de la tibia (abordaje de Frosch) *(Figura 1B)*.
3. Incisión de piel y tejido celular subcutáneo hasta identificar el tracto iliotibial, el tendón del bíceps femoral y, posteriormente, el nervio peroneo común *(Figura 1C)*.
4. Separación del músculo gastrocnemio externo para identificar la arteria genicular superior *(Figura 1D)*.
5. Desinserción del músculo sóleo para acceder a la superficie articular posterior de manera profunda *(Figura 1E)*.
6. Desperiostización ligera para obtener acceso a la superficie articular posterior *(Figura 1F)*.
7. Completar acceso a la ventana posterior, con evidencia de superficie articular, demarcación y medición *(Figura 1G)*.

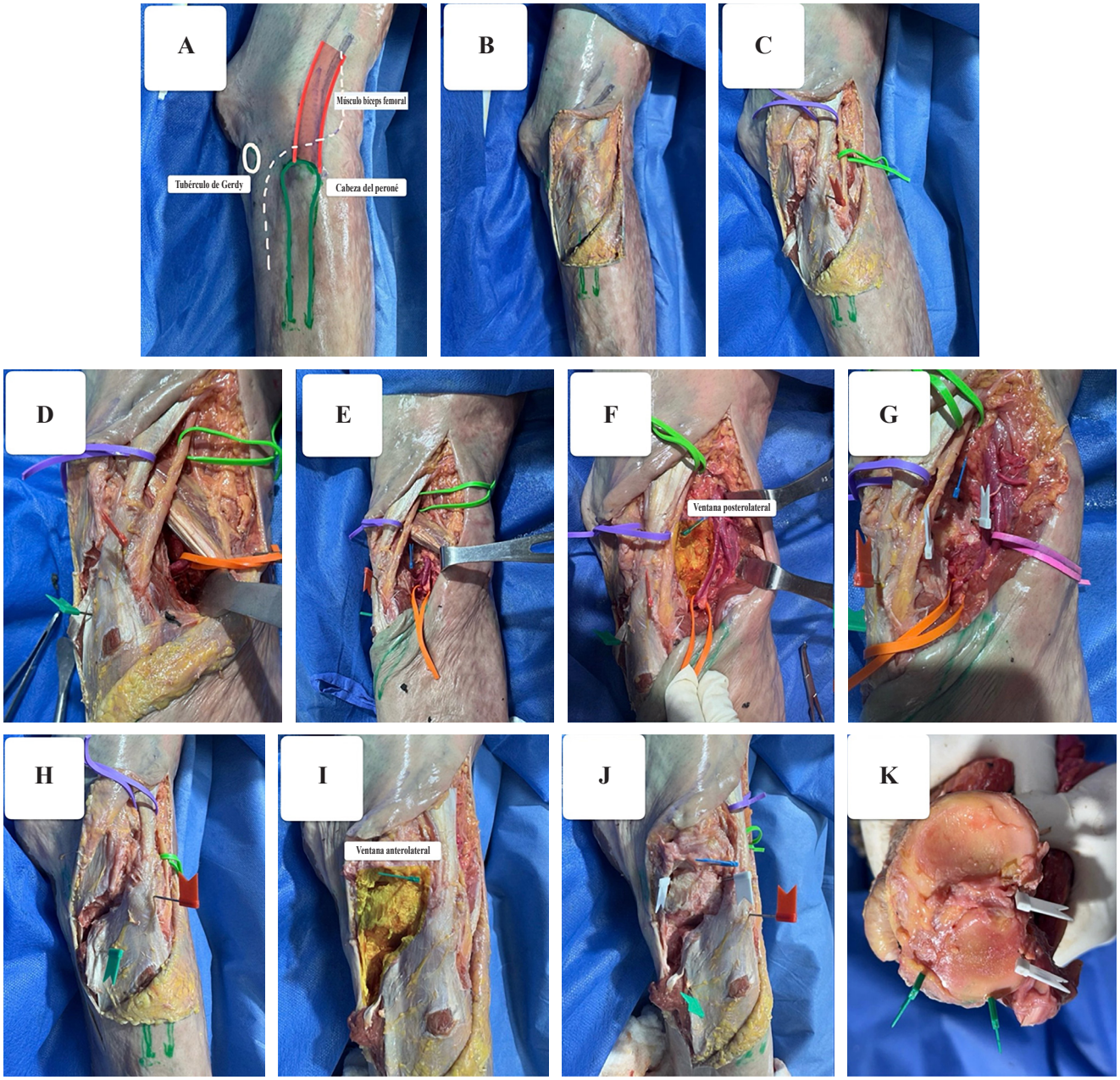

Figura 1: Paso a paso del abordaje posterolateral con ventanas anterior y posterior al bíceps femoral. Bandera naranja: cabeza del peroné. Bandera verde: tracto iliotibial. Bandera azul: superficie articular. Listón morado: tendón del bíceps femoral. Listón verde: nervio peroneo común. Listón naranja: arteria genicular superior. Listón rosado: arteria poplítea.

8. Ventana anterior: incisión entre el borde anterior del tendón del bíceps femoral y el tracto iliotibial *(Figura 1H)*.
9. Identificación y desinserción del músculo tibial anterior para exponer el plano óseo.
10. Desperiostización para revelar la superficie lateral anterior de la tibia *(Figura 1I)*.
11. Demarcación y medición de la superficie articular *(Figura 1J)*.
12. Verificación de superficie anterolateral y posterolateral visualizada *(Figura 1K)*.

Metodología estadística

Se identificaron y delimitaron las ventanas quirúrgicas del abordaje lateral de los platillos tibiales según la técnica descrita. Posteriormente, se realizaron mediciones de la superficie total de la tibia expuesta en cada ventana utilizando una regla uniplanar, expresando los resultados en centímetros.

El porcentaje de exposición de la superficie tibial para cada ventana se calculó mediante la fórmula del mismo nombre *(Figura 2)*.

Antes de iniciar la recolección de datos, este protocolo fue aprobado por el comité de ética del Programa de Investigación del Hospital Militar Central de Bogotá.

Resultados

En la rodilla izquierda, la visualización del cuadrante anterolateral fue de 3.7 cm y la del cuadrante posterolateral fue de 2.0 cm, correspondientes al 82 y 66% de exposición, respectivamente *(Figura 3)*.

En la rodilla derecha, la visualización del cuadrante anterolateral fue de 3.5 cm y la del cuadrante posterolateral fue de 2.0 cm, correspondientes al 70 y 66% de exposición, respectivamente *(Figura 4)*.

Discusión

El abordaje posterolateral a los platillos tibiales es una estrategia quirúrgica clave en el tratamiento de fracturas y patologías que afectan la rodilla y la tibia proximal. En este estudio se evaluó la exposición de la superficie tibial mediante la técnica de doble ventana, lo que permitió una visualización diferenciada de las regiones anterolateral y posterolateral del platillo tibial lateral sin necesidad de osteotomías.

La ventana anterolateral proporcionó una exposición significativa de la superficie tibial, con un porcentaje de visualización superior al 80% en la rodilla izquierda y de 70% en la rodilla derecha. En contraste, la ventana posterolateral presentó una exposición más limitada de 66% en promedio; sin embargo, este resultado es relevante considerando que se preserva la cabeza del peroné. En la literatura se describe una visualización de 86.6% de la superficie posterolateral cuando se realiza osteotomía y de 36% sin corte fibular, pero con un abordaje estándar.[8]

Además, el abordaje de doble ventana ofrece ventajas significativas frente a otras técnicas quirúrgicas como el abordaje único posterolateral o el anterolateral convencional. Estudios recientes han mostrado que la combinación de ambas ventanas proporciona una visualización más amplia del platillo tibial lateral, lo que facilita la reducción y fijación de fracturas complejas sin necesidad de disecciones extensas que puedan comprometer el tejido blando circundante.[9,10]

$$\text{Porcentaje de exposición} = \left(\frac{\text{Superficie expuesta en la ventana}}{\text{Superficie total de la tibia proximal}}\right) \times 100$$

Figura 2: Fórmula de porcentaje de exposición.

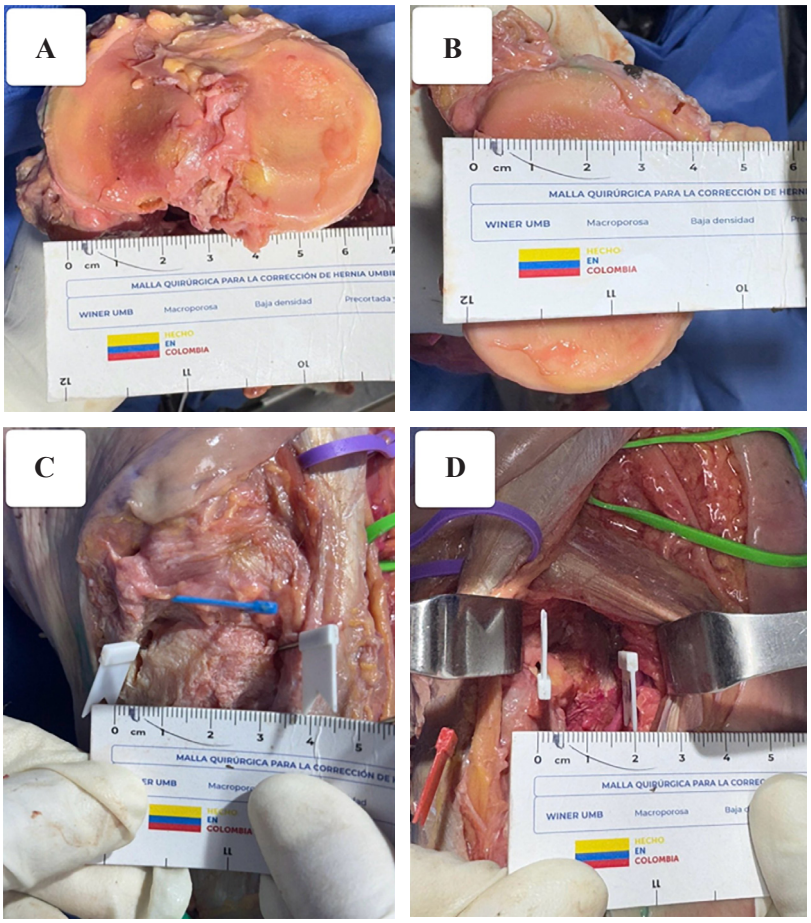

Figura 3:

A) Medición del ancho total de la superficie tibial (3.0 cm). **B)** Medición del diámetro anteroposterior del platillo tibial (4.5 cm). **C)** Medición de la ventana anterolateral en el abordaje posterolateral de la rodilla izquierda (3.7 cm). **D)** Medición de la ventana posterolateral en el abordaje posterolateral de la rodilla izquierda (2.0 cm).

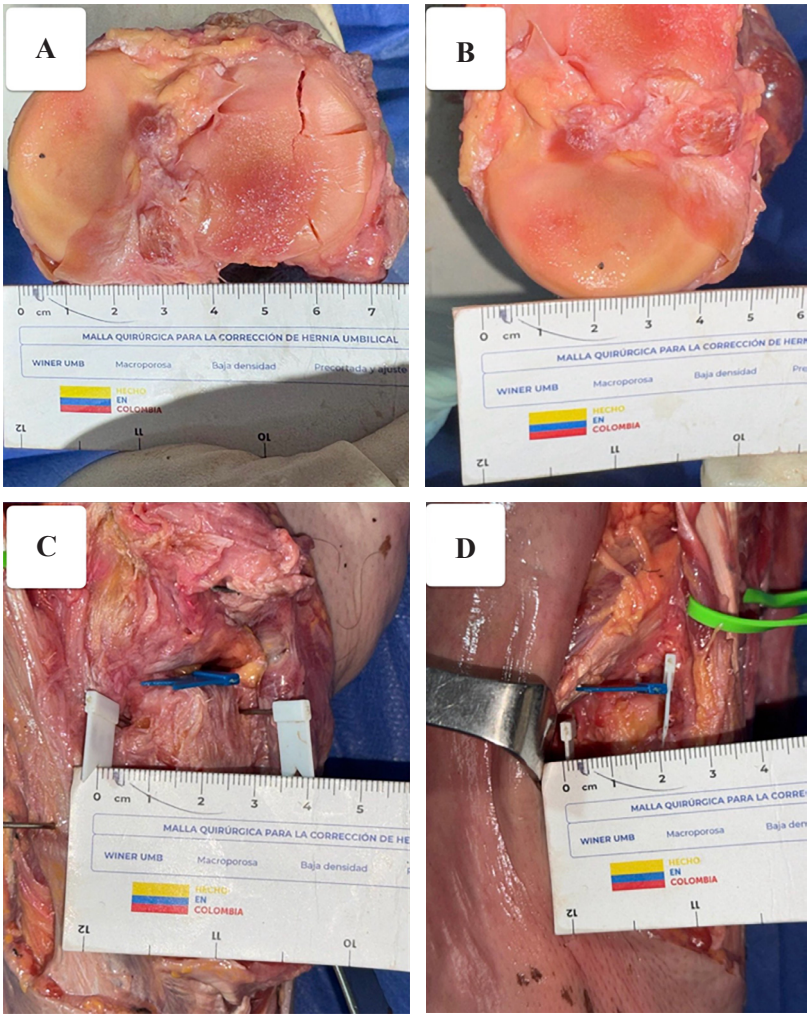

Figura 4:

A) Medición del ancho total de la superficie tibial (3.0 cm). **B)** Medición del diámetro anteroposterior del platillo tibial (5.0 cm). **C)** Medición de la ventana anterolateral en el abordaje posterolateral de la rodilla derecha (3.5 cm). **D)** Medición de la ventana posterolateral en el abordaje posterolateral de la rodilla derecha (2.0 cm).

Desde una perspectiva biomecánica, la exposición lograda mediante el abordaje de doble ventana podría mejorar la colocación de implantes y la estabilidad de la fijación, lo cual ha sido reportado en estudios que han analizado la relación entre la exposición tibial y la correcta alineación de los materiales de osteosíntesis.[11]

Finalmente, se ha demostrado que el abordaje posterolateral mejora la accesibilidad a la tibia proximal sin poner en riesgo estructuras neurovasculares importantes y disminuyendo el riesgo de un escalón articular postreducción.[12,13]

Limitaciones

Este estudio presenta algunas limitaciones. En primer lugar, se trata de disecciones cadavéricas, lo cual impide evaluar directamente la respuesta biológica de los tejidos o el impacto en la recuperación postoperatoria y restringe la valoración de los beneficios clínicos a largo plazo de la técnica quirúrgica empleada. En segundo lugar, no se realizó una validación interobservador de las mediciones, ya que éstas fueron efectuadas por un único investigador; la inclusión de múltiples observadores y la evaluación de la concordancia interobservador habrían reforzado la objetividad del protocolo. Además, el tamaño muestral es reducido, lo que limita la generalización robusta de los hallazgos.

Conclusión

El abordaje posterolateral con doble ventana (anterior y posterior al bíceps femoral) permite una adecuada exposición del platillo tibial lateral sin necesidad de realizar osteotomías. La ventana anterolateral mostró mayor porcentaje de exposición, mientras que la posterolateral ofreció una visualización complementaria preservando estructuras críticas y, por ende, mitigando riesgos y complicaciones al no recurrir a abordajes transfibulares. Este abordaje constituye una alternativa prometedora; los hallazgos descritos proporcionan información valiosa para futuras investigaciones. Se recomienda realizar estudios experimentales en modelos cadavéricos frescos que simulen hemorragia,

edema y variaciones anatómicas, ensayos biomecánicos que evalúen la estabilidad de la fijación y estudios clínicos prospectivos que validen su seguridad y eficacia en pacientes y su aplicabilidad en la práctica quirúrgica. Es una alternativa con potencial para mejorar la eficacia de los procedimientos de osteosíntesis y reducir el riesgo de complicaciones postoperatorias.

Referencias

1. Müller ME, Allgower M, Schneider R, Willenegger H. Manual of internal fixation: techniques recommended by the AO-ASIF group. Berlin: Springer-Verlag; 1979.
2. Frosch KH, Balcarek P, Walde T, Stürmer KM. A new posterolateral approach without fibula osteotomy for the treatment of tibial plateau fractures. *J Orthop Trauma*. 2010; 24(8): 515-20.
3. Barei DP, Nork SE, Mills WJ, Henley MB, Benirschke SK. Complications associated with internal fixation of high-energy bicondylar tibial plateau fractures utilizing a two-incision technique. *J Orthop Trauma*. 2006; 20(2): 85-91.
4. Carlson DA. Posterior bicondylar tibial plateau fractures. *J Orthop Trauma*. 2005; 19(2): 73-8.
5. Fakler JK, Locherbach C, Josten C. Surgical treatment of tibial plateau fractures. *EFORT Open Rev*. 2017; 2(5): 205-10.
6. Solomon LB, Stevenson AW, Baird RP, Pohl AP. Posterolateral approach to the tibial plateau revisited: radiographic analysis of the revised posterolateral approach. *J Orthop Trauma*. 2013; 27(8): e186-93.
7. Solomon LB, Ferris L, Fiorenza M, Callary SA, Howie DW. Long-term functional outcomes following tibial plateau fractures. *ANZ J Surg*. 2018; 88(3): 225-30.
8. Krause M, Frings J, Isik H, Frosch KH. Comparison of extended lateral approaches to the tibial plateau: The articular exposure of lateral epicondyle osteotomy with and without popliteus tendon vs. fibula osteotomy. *Injury*. 2020; 51(8): 1874-8.
9. Cho JW, Kim J, Lee JH, Bae J, Oh HK. Comparison of three surgical approaches for the posterolateral tibial plateau fracture: radiological and clinical outcomes. *J Knee Surg*. 2020; 33(9): 913-20.
10. Sun H, Zheng Y, Zhang Y, Liu X, Zhu Y. A modified anterolateral approach with posterolateral fragment reduction via the anterior tibiofibular ligament window in tibial plateau fractures. *J Orthop Surg Res*. 2022; 17(1): 198.
11. Gwinner C, Mardian S, Schwabe P, Schaser KD, Krapohl BD, Jung TM. Current concepts review: fractures of the tibial plateau. *Unfallchirurg*. 2017; 120(8): 653-69.
12. De Boeck H. Surgical approaches to the tibial plateau. *Oper Orthop Traumatol*. 2015; 27(4): 201-13.
13. Zhai Q, Hu C, Pang Q, Ding R, Shen M, Zhang K. Comparison of different surgical approaches for the treatment of posterolateral tibial plateau fractures: a systematic review and meta-analysis. *Orthop Surg*. 2021; 13(3): 869-79.