Acta Ortopédica Mexicana 2026; 40(3): May.-Jun. 134-140

Artículo original

doi: 10.35366/123283

Resultados clínicos y radiológicos de pacientes con estenosis lumbar central operados con técnica microscópica unilateral *«over the top»*: signo del vacío como predictor de falla

Clinical and radiological results of patients with central lumbar stenosis operated on with unilateral microscopic «over the top» technique: the void sign as a predictor of failure

Cullari ML,* Jorquera J,* Gutiérrez L,* De Giano JI,* Aguirre F,* Aguer S,* Miguens E,* Lloyd R*

Hospital Británico de Buenos Aires, Argentina.

RESUMEN. Introducción: la estenosis espinal lumbar es una afección frecuente en pacientes de edad avanzada que puede provocar claudicación neurogénica o radiculopatía. Una de las técnicas quirúrgicas actuales para la descompresión es el abordaje *«over the top»*, que consiste en una descompresión microscópica unilateral con resección parcial de la lámina, el ligamento amarillo y parte de la articulación facetaria, sin causar inestabilidad. El objetivo fue evaluar los resultados clínicos y radiológicos postoperatorios de pacientes con estenosis lumbar degenerativa tratados con la técnica «over the top». **Material y métodos:** se realizó un estudio retrospectivo entre enero de 2022 y diciembre de 2023. Se utilizaron escala visual analógica (EVA) y *Oswestry Disability Index* (ODI) para evaluar los resultados clínicos. Se evaluó la presencia del «signo de vacío» tomográfico, así como los cambios en las imágenes según la clasificación de Schizas. También se registraron las complicaciones postoperatorias y las reintervenciones. **Resultados:** se incluyó a un total de 56 pacientes. La EVA lumbar preoperatoria fue de 7.21 ± 1.24 [rango 4-9] y a los 12 meses fue de 3.11 ± 1.54 [rango 2-8] ($p < 0.00001$). El ODI preoperatorio fue de 32 ± 8.02 [rango 25-39]; a los 12 meses mejoró significativamente, siendo de 14.92 ± 5.03 [rango 7-26] ($p < 0.00001$). Se encontró una asociación estadísticamente significativa entre los pacientes con neumodisco preoperatorio y los que se sometieron a reintervención ($p = 0.025$). Ningún paciente mostró signos de

ABSTRACT. Introduction: lumbar spinal stenosis is a common condition in elderly patients, which can lead to neurogenic claudication or radiculopathy. One of the current surgical techniques used for decompression is the *«over the top»* approach, which consists of a unilateral microscopic decompression with partial resection of the lamina, ligamentum flavum, and part of the facet joint, without causing instability. The objective was to evaluate the clinical and radiological postoperative outcomes of patients with degenerative lumbar stenosis treated with the *«over the top»* technique. **Material and methods:** a retrospective study was conducted between January 2022 and December 2023. The *Visual Analogue Scale* (VAS) and *Oswestry Disability Index* (ODI) scales were used to assess clinical outcomes. The presence of the tomographic «vacuum sign» was evaluated, as well as imaging changes according to the Schizas classification. Postoperative complications and reoperations were also recorded. **Results:** a total of 56 patients were included. The preoperative lumbar VAS was 7.21 ± 1.24 [range 4-9], and at 12 months it was 3.11 ± 1.54 [range 2-8] ($p < 0.00001$). The preoperative ODI was 32 ± 8.02 [range 25-39]; at 12 months, it significantly improved to 14.92 ± 5.03 [range 7-26] ($p < 0.00001$). A statistically significant association was found between patients with preoperative pneumodisc and those who underwent reoperation ($p = 0.025$). No patients showed signs of

Nivel de evidencia: III

* Servicio de Patología Espinal, Hospital Británico de Buenos Aires, Argentina.

Correspondencia:
Matías Leonardo Cullari, MD, Phd
E-mail: matiaslcullari@gmail.com

Recibido: 01-07-2025. Aceptado: 06-08-2025.

Citar como: Cullari ML, Jorquera J, Gutiérrez L, De Giano JI, Aguirre F, Aguer S et al. Resultados clínicos y radiológicos de pacientes con estenosis lumbar central operados con técnica microscópica unilateral *«over the top»*: signo del vacío como predictor de falla. Acta Ortop Mex. 2026; 40(3): 134-140. https://dx.doi.org/10.35366/123283

inestabilidad postoperatoria en la evaluación radiográfica. **Conclusión:** la técnica de descompresión mínimamente invasiva *«over the top»* proporciona buenos resultados clínicos en el tratamiento quirúrgico de la estenosis espinal lumbar.

Palabras clave: estenosis espinal, vértebras lumbares, descompresión, cirugía, tratamiento.

postoperative instability on radiographic assessment. **Conclusion:** the minimally invasive *«over the top»* decompression technique provides good clinical outcomes in the surgical treatment of lumbar spinal stenosis.

Keywords: spinal stenosis, lumbar vertebrae, decompression, surgery, treatment.

Abreviaturas:
ODI = *Oswestry Disability Index* (índice de discapacidad de Oswestry)
UH = unidad Hounsfield
ULBD = *Unilateral Laminotomy for Bilateral Decompression* (laminotomía unilateral para descompresión bilateral)
EVA = escala visual analógica

Introducción

La estenosis del conducto lumbar es una de las patologías degenerativas de la columna más frecuentes en el adulto mayor. Los cambios anatómicos subyacentes se deben a la hipertrofia de las articulaciones facetarias, así como a la hipertrofia y plegado del ligamento amarillo, además del componente discal. La compresión de los elementos neurales puede causar claudicación neurogénica de la marcha por estenosis del canal central o radiculopatía por invasión del receso lateral.[1] Esto puede llevar a síntomas mecánicos de dolor lumbar superpuestos como resultado de la inestabilidad dinámica.[2] Cuando el tratamiento conservador falla, la descompresión quirúrgica puede proporcionar mejoras en el dolor, la discapacidad y la calidad de vida.[3] El objetivo primario de la cirugía es la descompresión de los elementos neurales sin generar inestabilidad mecánica.[4]

Al momento de elegir la técnica quirúrgica, es importante tener en cuenta las comorbilidades del paciente, la sintomatología que presenta y la presencia de signos de inestabilidad. Dentro de las técnicas más utilizadas está la laminectomía o laminotomía con sus diversas variantes, donde el cirujano extirpa parte o la totalidad de la lámina.[5,6] Aunque se ha demostrado que la descompresión sin instrumentación es una técnica eficaz en pacientes con claudicación neurogénica, el papel de la artrodesis tiene su lugar cuando está asociado a inestabilidad segmentaria. En ciertos subgrupos con espondilolistesis degenerativa o inestabilidad dinámica, se ha sugerido un punto a favor de la fusión lumbar.[7,8]

La evaluación preoperatoria del paciente para pronosticar la inestabilidad postoperatoria es crucial. La estabilidad segmentaria de la columna se ve comprometida por la propia naturaleza del enfoque quirúrgico, con la probabilidad del aumento de movimiento cuando se realizan descompresiones más amplias, donde se produce una mayor interrupción ligamentaria o se incluyen múltiples niveles.[9] De hecho, una de las causas más frecuentes de fracaso de la técnica mininvasiva es la inestabilidad postlaminectomía.[10]

Históricamente, se han desarrollado diferentes técnicas de descompresión mininvasiva con el objetivo de evitar la inestabilidad segmentaria postquirúrgica. En 1988, Senegas describe la técnica de recalibraje.[11] que consiste en aumentar el diámetro de cada una de las tres porciones que se encuentran estenosadas (conducto, receso lateral y foramen radicular), conservando una parte importante de los arcos posteriores y de las facetas articulares con la finalidad de no desestabilizar la columna lumbar.[12] En la actualidad, una variante de esta técnica es la descompresión microscópica *«over the top»*, también denominada *Unilateral Laminotomy for Bilateral Decompression* (ULBD, por sus siglas en inglés), donde se ingresa de manera unilateral y se reseca una parte de lámina y ligamento amarillo, preservando así la articulación facetaria. En los casos de estenosis central, también se reseca parte del ligamento amarillo y faceta contralateral (menos de un tercio).[13]

El objetivo primario de este trabajo fue evaluar los resultados clínicos y radiológicos postoperatorios, así como factores de falla postoperatoria en pacientes con estenosis lumbar degenerativa tratados con la técnica *«over the top»*.

Material y métodos

Diseño: el estudio fue aprobado por el Comité de Ética del Hospital Británico de Buenos Aires y fue desarrollado en concordancia con los puntos estipulados en la Declaración de Helsinki. Se trata de un estudio retrospectivo, observacional, de cohorte de pacientes que fueron intervenidos con la técnica de descompresión mininvasiva *«over the top»* entre enero de 2022 y diciembre de 2023.

Población estudiada: se incluyeron pacientes con claudicación neurogénica diagnosticados con estenosis lumbar degenerativa a expensas de hipertrofia del ligamento amarillo o hipertrofia facetaria, quienes realizaron todos los controles imagenológicos pre- y postoperatorios en nuestro centro. Todos los pacientes se sometieron a un tratamiento conservador previo de al menos seis meses con analgésicos y rehabilitación.

Se excluyeron pacientes con cirugías de columna lumbar previas, antecedentes de patologías oncológica y fracturas, pacientes sin espondilolistesis radiológica previa y aquellos con menos de un año de seguimiento.

Se registró la edad de los pacientes al momento de la cirugía, sexo, osteoporosis, diabetes mellitus, tabaquismo y nivel lumbar operado. Se registraron además complicaciones postoperatorias y reintervenciones.

Definiciones: la estenosis de canal lumbar se definió como el estrechamiento estructural del conducto lumbar, de los recesos laterales o de los agujeros de conjunción en la zona lumbar.[14] El diagnóstico se realizó a través del entorno clínico e imagenológico, incluyendo resonancia magnética, que demuestra una reducción del diámetro del canal espinal a expensas de la hipertrofia facetaria y del ligamento amarillo.

Variables clínicas: se realizó el cuestionario de *Oswestry Disability Index* (ODI) para evaluar en qué proporción el dolor altera las actividades cotidianas de cada paciente,[15] así como la escala visual analógica (EVA) de dolor lumbar y en miembros inferiores,[16] que consiste en una escala subjetiva de dolor de < 1 a 10. Estos cuestionarios se realizaron una semana previa a la cirugía y al año de seguimiento.

Variables imagenológicas: en la resonancia magnética nuclear, en un corte axial en secuencia T2 en el nivel intervenido, se utilizó la clasificación de Schizas para evaluar la morfología del conducto lumbar.[17] Esta evaluación se realizó en el preoperatorio y al año de la intervención. También en el preoperatorio, en un corte sagital T2, se evaluó la degeneración del disco intervertebral según la clasificación de Pfirrmann.[18]

En tomografía axial computarizada se evaluó la presencia de neumodisco (signo del vacío) en el preoperatorio y se midieron las unidades Hounsfield (UH) en las vértebras superior e inferior del espacio intervenido. Para el resultado final de la medición, en un corte axial de cada vértebra, se realizaron tres mediciones de superior a inferior por vértebra y se calculó el promedio de cada una. Luego, se calculó el valor promedio de las UH entre las dos vértebras comprometidas. Utilizamos esta medición como parámetro de osteoporosis de los pacientes, considerando a aquellos con menos de 100 UH como osteoporóticos.[19]

Se obtuvieron radiografías dinámicas en flexión y extensión antes de la cirugía y a los 12 meses postoperatorios, definiendo la inestabilidad mecánica como una traslación en el plano sagital de ≥ 5 mm del segmento lumbar intervenido;[20] la evaluación radiológica fue realizada por dos observadores.

Técnica quirúrgica: se trata de una descompresión selectiva del conducto vertebral con el objetivo de disminuir la compresión sobre los elementos neurales y conservar los elementos estabilizadores (como el arco posterior con los ligamentos supra- e interespinosos) y al menos dos tercios de las facetas articulares.

La técnica quirúrgica consiste en abordar unilateralmente el segmento afectado por estenosis a través del espacio lateral entre las láminas, resecar el ligamento amarillo y, de ser necesario, con empleo de pinza Kerrison ampliar el foramen resecando los bordes de hueso de las láminas contiguas. Se reseca todo el ligamento amarillo engrosado que comprime al saco dural, así como el tercio interno de las facetas articulares hipertrofiadas. Una vez descomprimido el espacio del abordaje, se utiliza una pinza Kerrison y/o *drill* de altas revoluciones para realizar una descompresión contralateral *(«over the top»)* y así aumentar la descompresión del conducto en los casos de estenosis central *(Figura 1)*.

Análisis estadístico: la población fue descrita utilizando media y desviación estándar o mediana e intervalo intercuartílico, según la distribución. Se realizó el análisis de varianza a dos colas ANOVA (*Analysis Of Variance*) con test de comparaciones múltiples (χ^2) para comparar los cambios imagenológicos en el tiempo y resultados de ODI. Un valor p de < 0.05 se consideró estadísticamente significativo. Todos los análisis se realizaron utilizando GraphPad Prism version 8.0.1 for Windows, GraphPad Software, La Jolla, California, USA.

Resultados

Datos demográficos

En el período analizado hubo un total de 65 pacientes con estenosis del conducto lumbar, a los cuales se les realizó la descompresión *«over the top»*. Nueve pacientes no reunieron los estudios imagenológicos necesarios para participar en el estudio, lo que nos da un total de 56 pacientes como grupo de estudio. El promedio de seguimiento postoperatorio fue de 21.4 meses (12-33 meses). La edad promedio de los pacientes al momento de la cirugía fue de 71 años (53-89 años). El índice de masa corporal promedio fue de 27 kg/m^2 (21-35). Hubo 42 hombres (75%) y 14 mujeres (25%). Los datos demográficos se muestran en la *Tabla 1*.

Parámetros clínicos

La EVA lumbar preoperatorio fue de 7.21 ± 1.24 (4-9); a los 12 meses fue de 3.11 ± 1.54 (2-8) (p < 0.00001) *(Figura 2)*. La EVA de miembros inferiores en el preoperatorio fue de 8.09 ± 1.15 (5-9), mientras que a los 12 meses fue de 2 ± 1.47 (0-7) (p < 0.00001) *(Figura 2)*. El ODI preoperatorio fue de 32 ± 8.02 (25-39); mientras que a los 12 meses fue significativamente mejor, con 14.92 ± 5.03 (7-26) (p < 0.00001) *(Figura 3)*.

Parámetros radiológicos

Con base en la clasificación de Pfirrmann, hubo cuatro pacientes con Pfirrmann 3 (7.14%), 42 pacientes con Pfirrmann 4 (75%) y 10 pacientes con Pfirrmann 5 (17.86%). Con respecto a los valores de Schizas, los resultados comparativos pre- y postoperatorios se muestran en la *Tabla 2*.

Realizamos un análisis comparativo entre los resultados clínicos y radiológicos postoperatorios, evaluando el ODI y la morfología del canal estrecho lumbar (Schizas). Si bien se observaron mejores resultados en los pacientes con Schizas A (13.87), no se observaron diferencias significativas respecto a los Schizas B (14.50) y C (15.23) (p = 0.834).

Hubo siete pacientes que requirieron una reintervención por persistencia de dolor lumbar (EVA > 8). A seis de ellos

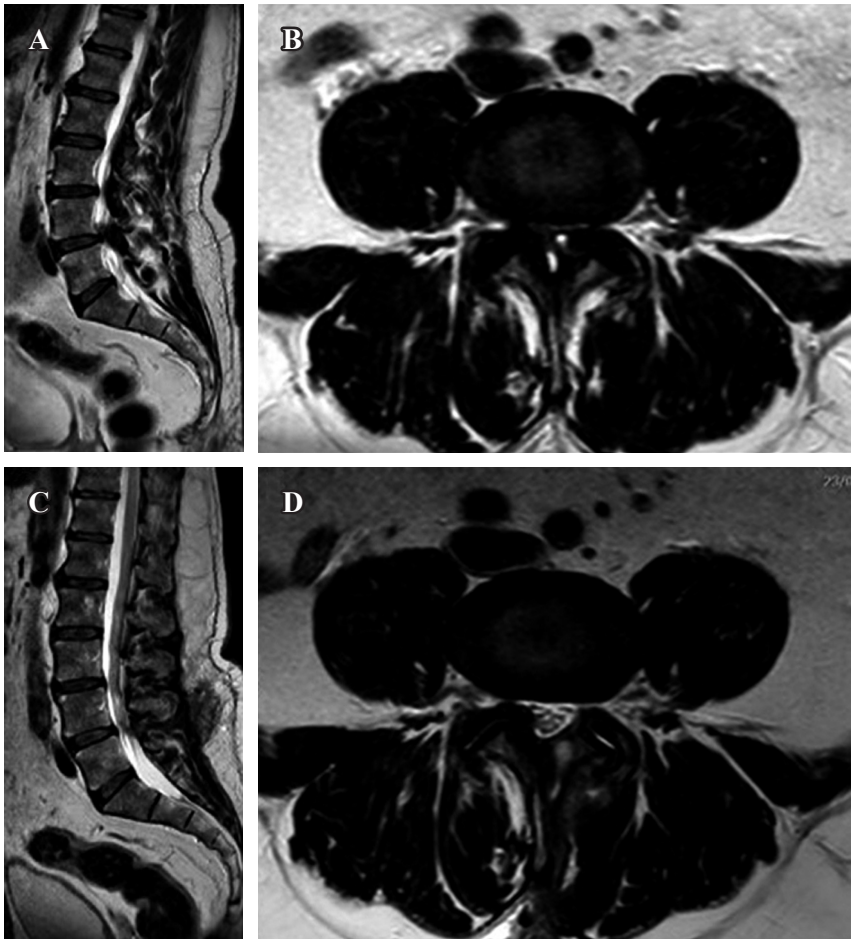

Figura 1:

Paciente de sexo masculino de 68 años, con claudicación de la marcha a los 200 metros y debilidad de ambos miembros inferiores. En las imágenes **A-B)** se observa el severo estrechamiento del conducto lumbar a nivel L4-L5 (Schizas D). En las imágenes **C-D)** observamos la descompresión del conducto lumbar al año postoperatorio (Schizas A).

Tabla 1: Datos demográficos (N = 56).

Variables	n (%)
Sexo	
Masculino	42 (75)
Femenino	14 (25)
TBQ	4 (7.14)
DBT	12 (21.42)
Osteoporosis	18 (32.14)
Edad (años)	71
Niveles	
L2-L3	8 (14.42)
L3-L4	14 (25.00)
L4-L5	28 (50.00)
L5-S1	6 (10.71)
UH	116
Neumodisco	22 (39.28)
Pfirrmann	
3	4 (7.14)
4	42 (75.00)
5	10 (17.85)

DBT = diabetes mellitus. TBQ = tabaquismo. UH = unidades Hounsfield.

se les realizó descompresión indirecta vía fusión intercorporal lateral oblicua (OLIF, por sus siglas en inglés) y artrodesis percutánea posterior, mientras que al restante se les realizó una microdiscectomía por extrusión discal del segmento intervenido.

Hubo 22 pacientes (39.28%) que, en la tomografía, presentaban neumodisco al momento de la intervención. Al analizar los pacientes con neumodisco preoperatorio y los pacientes reintervenidos, encontramos una relación estadísticamente significativa ($p = 0.025$) *(Tabla 3)*.

El promedio de UH fue de 111.31 ± 30.60 (50-170). Se realizó un análisis comparativo entre los pacientes con osteoporosis y los pacientes reintervenidos, el cual no arrojó una relación significativa ($p = 0.741$).

Se analizaron las radiografías dinámicas postoperatorias de aquellos pacientes que no presentaban neumodisco previo a la cirugía. De los 34 pacientes evaluados, ninguno presentó inestabilidad postoperatoria al año de seguimiento.

Se registró un paciente con infección de sitio quirúrgico que requirió dos *toilettes* a los 9 y 13 días de la intervención. Se obtuvo un rescate de *Enterobacter cloacae* productora de metalo-beta-lactamasa (MBL); se suministró tratamiento antibiótico por 14 días con ceftazidima, vancomicina, avibactam y aztreonam, para luego realizar ocho semanas de sulfametoxazol/trimetoprima (TMS) vía oral.

Discusión

El dolor lumbar es la principal causa de discapacidad a nivel global en la población anciana. La estenosis lumbar degenerativa es una de las causas más comunes, con una incidencia de más de 20% en la población por encima de los 60 años.[21] La edad se considera un factor de riesgo independiente para esta enfermedad; se relaciona con un aumento del riesgo de morbilidad tras una cirugía abierta de columna.[22] Estudios han mostrado que las tasas de morbilidad y complicaciones después de la cirugía fueron más altas en pacientes geriátricos en comparación con pacientes más jóvenes,[23] lo que demuestra la importancia de seleccionar el tratamiento quirúrgico adecuado en estos pacientes.

La descompresión microscópica *«over the top»* preserva las articulaciones facetarias y el arco posterior, limitando la inestabilidad postoperatoria y protegiendo las estructuras neurales, con un bajo sangrado intraquirúrgico. Nuestra técnica presentó mejoras significativas desde el punto de vista clínico, utilizando la escala de Oswestry ($p < 0.00001$).

Horan y su equipo realizaron un estudio comparando dos técnicas mininvasivas diferentes a la nuestra para el tratamiento del conducto lumbar central estrecho.[24] Obtuvieron una EVA postoperatoria lumbar de 3.3 para la laminectomía y 2.9 en la laminotomía, puntajes similares a lo reportado por nosotros (3.11); por su parte, la EVA de miembros inferiores fue de 3.5 para laminectomía y 3.2 para laminotomía; en este caso, con valores superiores a nuestros resultados.[24]

Mobbs y colaboradores evaluaron los resultados clínicos postoperatorios utilizando la técnica de laminectomía abierta y laminectomía mininvasiva unilateral. Los resultados del ODI fueron similares entre sí (13.23 y 12.56, respectivamente), análogo a lo reportado en nuestro estudio (14.92).[25]

El proceso de envejecimiento y la presencia de comorbilidades en pacientes mayores, como las enfermedades cardiovasculares, pueden dificultar la cicatrización de heridas, lo que podría comprometer los resultados. Esto se debe, en parte, al incremento en el riesgo de infecciones y a su impacto directo en la rehabilitación de los músculos de la columna vertebral.[26] La técnica *«over the top»* permite realizar incisiones más pequeñas, lo que favorece una mejor cicatrización y disminuye la posibilidad de complicación de las heridas en la población de edad avanzada. Además, esta técnica minimiza la pérdida de sangre.[27]

Una de las complicaciones más comunes asociadas a la técnica *«over the top»* es la ruptura del saco dural. Se reconoce que el canal espinal opuesto puede requerir una considerable retracción del saco dural durante el enfoque

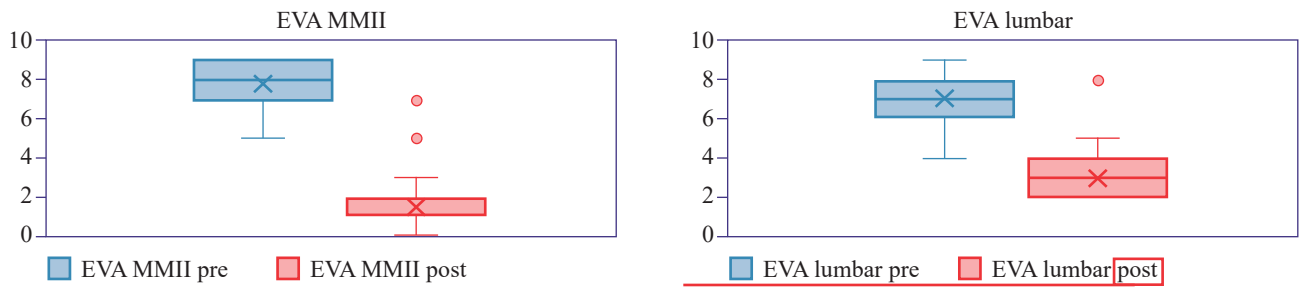

Figura 2: Resultados clínicos pre- y postoperatorios de la EVA en miembros inferiores y lumbar.
MMII = miembros inferiores. Post = postoperatorio. Pre = preoperatorio. EVA = escala visual analógica.

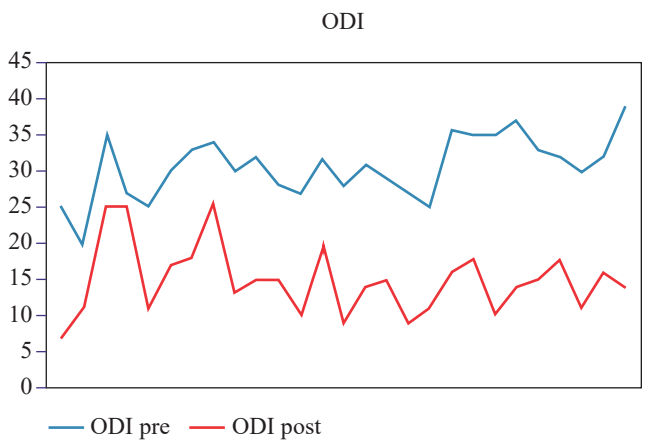

Figura 3: Análisis comparativo del *Oswestry Disability Index* pre- y postoperatorio.
ODI = *Oswestry Disability Index*. Post = postoperatorio. Pre = preoperatorio.

Tabla 2: Análisis comparativo de los resultados pre- y postoperatorios según la clasificación de Schizas (N = 56).

Schizas	n (%)
Preoperatorio	
B	8 (14.28)
C	16 (28.57)
D	32 (57.14)
Postoperatorio	
Tipo B	N = 8
A	8 (100.00)
Tipo C	N = 16
A	4 (25.00)
B	10 (62.50)
C	2 (12.50)
Tipo D	N = 32
A	4 (12.50)
B	14 (43.75)
C	14 (43.75)
D	0 (0)

Tabla 3: Relación entre pacientes reoperados y presencia de neumodisco preoperatorio.

	Reoperados	No reoperados	p
Neumodisco	6	16	**0.0254**
No neumodisco	2	32	

unilateral, lo que incrementa el riesgo de ruptura dural o daño nervioso. En nuestra investigación, no se registraron lesiones durales. Sidhu y colaboradores encontraron que la incidencia de rupturas durales en la técnica microquirúrgica *«over the top»* varía entre 0 y 18%.[27] Esta tasa es inferior a la de rupturas durales reportadas en la mayoría de los estudios sobre cirugía de descompresión para el canal estrecho degenerativo.[28] En caso de que se produzca una lesión dural, es importante repararla cuando sea posible, de manera cuidadosa y rápida para prevenir fugas de líquido cefalorraquídeo.

El signo del vacío o neumodisco es un signo tomográfico que se asocia a inestabilidad segmentaria. Ocurre cuando una cavidad discal se abre en posición supina, disminuyendo la presión intradiscal y generando una burbuja de gas nitrógeno.[29] Esto representa un marcador de movimiento del espacio lumbar. Estos micromovimientos pueden resultar en una carga mecánica anormal y un aumento del estrés sobre las estructuras neurales adyacentes, particularmente las raíces nerviosas.[30] Además, la inestabilidad y los micromovimientos asociados con el signo del vacío pueden inducir un estado proinflamatorio dentro del disco y los tejidos circundantes. En nuestro estudio, analizamos la relación entre la presencia de neumodisco preoperatorio y el índice de reintervenciones por falla de la descompresión *«over the top»*, encontrando una relación estadísticamente significativa ($p = 0.025$).

Lee y su equipo analizaron los resultados clínicos y el índice de reoperación en pacientes con canal estrecho lumbar y neumodisco. Dividieron a los pacientes en dos grupos según la técnica quirúrgica (endoscópica y artrodesis), sin encontrar casos que requirieron reoperación en ninguno de los grupos.[31] Sin embargo, aquellos con presencia de neumodisco que recibieron tratamiento endoscópico tuvieron peores resultados clínicos a los dos años de seguimiento. A partir de este estudio, pensamos que la presencia de neumodisco preoperatorio puede ser considerada como un signo predictor de falla para la descompresión mediante ULBD en pacientes con estenosis degenerativa del canal lumbar.

El objetivo de la técnica *«over the top»* es lograr una descompresión adecuada de las estructuras neurales. Para evaluar la morfología del conducto lumbar, utilizamos la clasificación de Schizas a través de resonancia magnética nuclear. En nuestro estudio, incluimos a 32 pacientes con canal estrecho severo (Schizas D). De éstos, ocho (25%) mejoraron a Schizas C, 14 (43.75%) a tipo B y 10 (31.25%) a Schizas A. En comparación con nuestros hallazgos, Thomé y colaboradores observaron que la técnica de descompresión unilateral (ULBD) estaba asociada con una descompresión menos efectiva en comparación con la laminotomía bilateral, aunque la diferencia no fue estadísticamente significativa.[23] Este resultado podría indicar que el enfoque ULBD ofrece una visión menos adecuada del receso contralateral debido a la exposición limitada que proporciona el enfoque unilateral.

En nuestra práctica, la elección de la técnica de descompresión mediante ULBD se fundamentó en los síntomas presentados por los pacientes y la gravedad de la estenosis lumbar. Para los pacientes mayores con hipertrofia facetaria, se realizó una facetectomía parcial ipsilateral para asegurar una descompresión efectiva de la estenosis foraminal y del receso lateral.

La preservación de la articulación facetaria bilateral es un factor importante para mantener la estabilidad espinal.[32] La descompresión tradicional implica una laminectomía amplia y la eliminación de las estructuras espinales posteriores. Como resultado, se puede generar una desestabilización postoperatoria y la necesidad de una reoperación con fijación. Mariconda y colaboradores mostraron que las tasas de reoperación en descompresión abierta varían de 11 a 30%.[33] En nuestro estudio, ningún paciente presentó inestabilidad mecánica iatrogénica al año de seguimiento. La técnica microquirúrgica *«over the top»* preserva más de 70% de la articulación facetaria del lado ipsilateral, de manera que reduce el riesgo de inestabilidad espinal.

Nuestro estudio no está exento de limitaciones. Primero, el diseño del estudio fue no randomizado, lo que puede haber introducido sesgo de muestreo, ya que se trató de un análisis retrospectivo en un sólo centro y con un tamaño de muestra relativamente pequeño. Segundo, el período de seguimiento fue limitado, lo que restringe la capacidad de sacar conclusiones sobre la eficacia a largo plazo y el impacto de la técnica estudiada a nivel clínico y radiológico. La investigación futura con tamaños de muestra más grandes y un monitoreo extendido es necesaria para confirmar nuestros hallazgos y evaluar a fondo los resultados a largo plazo.

Conclusión

La descompresión mininvasiva *«over the top»* proporciona buenos resultados clínicos en el tratamiento quirúrgico del canal estrecho lumbar. Se trata de una técnica que preserva la articulación facetaria y los elementos del arco posterior, representando una alternativa práctica y segura para tratar el canal estrecho mientras se mantiene la estabilidad espinal. Es importante tener en cuenta el signo del vacío tomográfico como valor pronóstico de falla para esta técnica, lo que es fundamental al momento de planificar la intervención quirúrgica de estos pacientes.

Referencias

1. Bae HW, Rajaee SS, Kanim LE. Nationwide trends in the surgical management of lumbar spinal stenosis. *Spine (Phila Pa 1976)*. 2013; 38(11): 916-26. doi: 10.1097/BRS.0b013e3182833e7c.
2. Katz JN, Harris MB. Clinical practice. Lumbar spinal stenosis. *N Engl J Med*. 2008; 358(8): 818-25. doi: 10.1056/NEJMcp0708097.
3. Weinstein JN, Tosteson TD, Lurie JD, Tosteson A, Blood E, Herkowitz H, et al. Surgical versus nonoperative treatment for lumbar spinal stenosis four-year results of the spine patient outcomes research trial. *Spine (Phila Pa 1976)*. 2010; 35(14): 1329-38. doi: 10.1097/BRS.0b013e3181e0f04d.
4. Weinstein JN, Tosteson TD, Lurie JD, Tosteson AN, Blood E, Hanscom B, et al. Surgical versus nonsurgical therapy for lumbar spinal stenosis. *N Engl J Med*. 2008; 358(8): 794-810. doi: 10.1056/NEJMoa0707136.
5. Lee S, Srikantha U. Spinous process splitting laminectomy: clinical outcome and radiological analysis of extent of decompression. *Int J Spine Surg*. 2015; 9: 20. doi: 10.14444/2020.
6. Silvers HR, Lewis PJ, Asch HL. Decompressive lumbar laminectomy for spinal stenosis. *J Neurosurg*. 1993; 78(5): 695-701. doi: 10.3171/jns.1993.78.5.0695.
7. Robertson PA, Grobler LJ, Novotny JE, Katz JN. Postoperative spondylolisthesis at L4-5. The role of facet joint morphology. *Spine (Phila Pa 1976)*. 1993; 18(11): 1483-90.
8. Sharma M, Langrana NA, Rodriguez J. Role of ligaments and facets in lumbar spinal stability. *Spine (Phila Pa 1976)*. 1995; 20(8): 887-900. doi: 10.1097/00007632-199504150-00003.
9. Irwin ZN, Hilibrand A, Gustavel M, McLain R, Shaffer W, Myers M, et al. Variation in surgical decision making for degenerative spinal disorders. Part I: lumbar spine. *Spine (Phila Pa 1976)*. 2005; 30(19): 2208-13. doi: 10.1097/01.brs.0000181057.60012.08.
10. Javalkar V, Cardenas R, Tawfik TA, Khan IR, Bollam P, Banerjee AD, et al. Reoperations after surgery for lumbar spinal stenosis. *World Neurosurg*. 2011; 75(5-6): 737-42. doi: 10.1016/j.wneu.2010.10.043.
11. Senegas J, Etchevers JP, Vital JM, Baulny D, Grenier F. Le recalibrage du canal lombaire, alternative à la laminectomie dans le traitement des sténoses du canal lombaire [Recalibration of the lumbar canal, an alternative to laminectomy in the treatment of lumbar canal stenosis]. *Rev Chir Orthop Reparatrice Appar Mot*. 1988; 74(1): 15-22.
12. Ochoa CH, Abad ML, Carrillo MR. Recalibraje simple o con artrodesis en el canal lumbar estrecho degenerativo. *Ortho-tips*. 2005; 1(2): 111-9.
13. Cho HS, Kim SH, Han JS, Kim BJ. Radiological outcomes of unilateral laminotomy for bilateral decompression in lumbar spinal stenosis with and without discectomy. *World Neurosurg*. 2023; 175: e1307-14. doi: 10.1016/j.wneu.2023.04.124.
14. Arnoldi CC, Brodsky AE, Cauchoix J, Crock HV, Dommisse GF, Edgar MA, et al. Lumbar spinal stenosis and nerve root entrapment syndromes. Definition and classification. *Clin Orthop Relat Res*. 1976; (115): 4-5.
15. Fairbank JC, Pynsent PB. The oswestry disability index. *Spine (Phila Pa 1976)*. 2000; 25(22): 2940-52. doi: 10.1097/00007632-200011150-00017.
16. Huskisson EC. Measurement of pain. *Lancet*. 1974; 2: 1127-31.
17. Shimizu T, Fujibayashi S, Otsuki B, Murata K, Matsuda S. Indirect decompression with lateral interbody fusion for severe degenerative lumbar spinal stenosis: minimum 1-year MRI follow-up. *J Neurosurg Spine*. 2020; 33(1): 27-34. doi: 10.3171/2020.1.SPINE191412.
18. Pfirrmann CW, Metzdorf A, Zanetti M, Hodler J, Boos N. Magnetic resonance classification of lumbar intervertebral disc degeneration. *Spine (Phila Pa 1976)*. 2001; 26(17): 1873-8. doi: 10.1097/00007632-200109010-00011.
19. Schreiber JJ, Anderson PA, Rosas HG, Buchholz AL, Au AG. Hounsfield units for assessing bone mineral density and strength: a tool for osteoporosis management. *J Bone Joint Surg Am*. 2011; 93(11): 1057-63. doi: 10.2106/JBJS.J.00160.
20. Lv B, Sun S, Wang H, Xiao L, Xu T, Ji P, et al. Clinical efficacy and rehabilitation of microscopic "over the top" for bilateral decompression in degenerative lumbar stenosis: a retrospective study. *Biomed Res Int*. 2020; 2020: 7174354. doi: 10.1155/2020/7174354.
21. Coronado-Zarco R, Cruz-Medina E, Arellano-Hernández A, Chavez-Arias D, León-Hernández SR. Effectiveness of calcitonin in intermittent claudication treatment of patients with lumbar spinal stenosis: a systematic review. *Spine (Phila Pa 1976)*. 2009; 34(22): E818-22. doi: 10.1097/BRS.0b013e3181afe60a.
22. Arinzon ZH, Fredman B, Zohar E, Shabat S, Feldman JS, Jedeikin R, Gepstein RJ. Surgical management of spinal stenosis: a comparison of immediate and long term outcome in two geriatric patient populations. *Arch Gerontol Geriatr*. 2003; 36(3): 273-9. doi: 10.1016/s0167-4943(02)00172-3.
23. Thomé C, Zevgaridis D, Leheta O, Bazner H, Pockler-Schoniger C, Wohrle J, et al. Outcome after less-invasive decompression of lumbar spinal stenosis: a randomized comparison of unilateral laminotomy, bilateral laminotomy, and laminectomy. *J Neurosurg Spine*. 2005; 3(2): 129-41. doi: 10.3171/spi.2005.3.2.0129.
24. Horan J, Husien MB, Bolger C. Bilateral laminotomy through a unilateral approach (minimally invasive) versus open laminectomy for lumbar spinal stenosis. *Br J Neurosurg*. 2021; 35(2): 161-5. doi: 10.1080/02688697.2020.1777253.
25. Mobbs RJ, Li J, Sivabalan P, Raley D, Rao PJ. Outcomes after decompressive laminectomy for lumbar spinal stenosis: comparison between minimally invasive unilateral laminectomy for bilateral decompression and open laminectomy: clinical article. *J Neurosurg Spine*. 2014; 21(2): 179-86. doi: 10.3171/2014.4.SPINE13420.
26. Rahman M, Summers LE, Richter B, Mimran RI, Jacob RP. Comparison of techniques for decompressive lumbar laminectomy: the minimally invasive versus the "classic" open approach. *Minim Invasive Neurosurg*. 2008; 51(2): 100-5. doi: 10.1055/s-2007-1022542.
27. Sidhu GS, Henkelman E, Vaccaro AR, Albert TJ, Hilibrand A, Anderson DG, et al. Minimally invasive versus open posterior lumbar interbody fusion: a systematic review. *Clin Orthop Relat Res*. 2014; 472(6): 1792-9. doi: 10.1007/s11999-014-3619-5.
28. Mayer HM, List J, Korge A, Wiechert K. Mikrochirurgie bei degenerativer lumbaler Spinalstenose. Bilaterale Over-the-top-Dekompression durch unilateralen Zugang [Microsurgery of acquired degenerative lumbar spinal stenosis. Bilateral over-the-top decompression through unilateral approach]. *Orthopade*. 2003; 32(10): 889-95. German. doi: 10.1007/s00132-003-0536-9.
29. Kanna RM, Hajare S, Thippeswamy PB, Shetty AP, Rajasekaran S. Advanced disc degeneration, bi-planar instability and pathways of peri-discal gas suffusion contribute to the pathogenesis of intradiscal vacuum phenomenon. *Eur Spine J*. 2022; 31(3): 755-63.
30. Murata K, Akeda K, Takegami N, Cheng K, Masuda K, Sudo A. Morphology of intervertebral disc ruptures evaluated by vacuum phenomenon using multi-detector computed tomography: association with lumbar disc degeneration and canal stenosis. *BMC Musculoskelet Disord*. 2018; 19(1): 164. doi: 10.1186/s12891-018-2086-7.
31. Lee HR, Lee KJ, Lee SY, Yang JH. Impact of the disc vacuum phenomenon on surgical outcomes in lumbar spinal stenosis: a comparative study between endoscopic decompression and minimally invasive oblique lateral interbody fusion. *J Clin Med*. 2024; 13(19): 5827. doi: 10.3390/jcm13195827.
32. Deyo RA, Martin BI, Kreuter W, Jarvik JG, Angier H, Mirza SK. Revision surgery following operations for lumbar stenosis. *J Bone Joint Surg Am*. 2011; 93(21): 1979-86. doi: 10.2106/JBJS.J.01292.
33. Mariconda M, Fava R, Gatto A, Longo C, Milano C. Unilateral laminectomy for bilateral decompression of lumbar spinal stenosis: a prospective comparative study with conservatively treated patients. *J Spinal Disord Tech*. 2002; 15(1): 39-46. doi: 10.1097/00024720-200202000-00006.