Acta Ortopédica Mexicana 2026; 40(2): Mar.-Abr. 128-132

Caso clínico

doi: 10.35366/123059

Revisión de ruptura del tendón distal del bíceps secundario a mal posicionamiento. Reporte de caso

Revision of distal biceps tendon rupture secondary to malpositioning. Case report

Pérez-Arce RJ,* Fraind-Maya G,* Martínez Duncker-Rebolledo D,*,‡
García-Linage R,* Zimbrón-López D,* Velázquez-Castañeda R,* Lassard-Rosenthal J*

Hospital Ángeles Lomas. Huixquilucan de Degollado, Estado de México.

RESUMEN. Introducción: la ruptura del tendón distal del bíceps es una lesión infrecuente, con una incidencia de dos a tres personas por cada 100,000 personas al año, que afecta principalmente a hombres entre los 40 y 60 años, comúnmente en el brazo dominante y durante contracciones excéntricas. El tratamiento quirúrgico es preferido, ya que permite restaurar mejor la supinación y fuerza de flexión. Se ha demostrado que el posicionamiento anatómico adecuado optimiza la fuerza en la supinación del antebrazo. **Caso clínico:** hombre de 45 años que desarrolló una lesión del nervio interóseo posterior secundario a un posicionamiento inadecuado del tendón distal del bíceps derecho en su reinserción, por lo cual se le somete a una cirugía de revisión. Se documenta la evolución clínica, el tratamiento quirúrgico de reintervención y el seguimiento. **Conclusión:** este caso aporta evidencia clínica sobre una complicación específica poco descrita: el atrapamiento del nervio interóseo posterior debido a una reinserción incorrecta del tendón. Se enfatiza el valor de realizar un posicionamiento anatómico adecuado para evitar secuelas neurológicas, así como la importancia de la reintervención quirúrgica oportuna para restaurar la función.

Palabras clave: tendón distal del bíceps, malposicionamiento, nervio interóseo posterior, cirugía de revisión, reinserción anatómica.

ABSTRACT. Introduction: distal biceps tendon rupture is an uncommon injury, with an incidence of two to three cases per 100,000 people annually. It predominantly affects men between the ages of 40 and 60, commonly in the dominant arm and during eccentric contractions. Surgical treatment is preferred as it allows better restoration of supination and flexion strength. Proper anatomical positioning has been shown to optimize forearm supination strength. **Clinical case:** a 45-year-old male developed an injury to the posterior interosseous nerve secondary to improper positioning of the distal biceps tendon during reinsertion. A revision surgery was performed. **Conclusion:** this case provides clinical evidence of a specific complication rarely described: posterior interosseous nerve entrapment due to incorrect tendon reinsertion. The value of proper anatomical positioning to avoid neurological sequelae is emphasized, as well as the importance of timely surgical reintervention to restore function.

Keywords: distal biceps tendon, malpositioning, posterior interosseous nerve, revision surgery, anatomical reinsertion.

* Servicio de Traumatología y Ortopedia, Hospital Ángeles Lomas. Huixquilucan de Degollado, Estado de México.
‡ Facultad Mexicana de Medicina de la Universidad La Salle. Tlalpan, Ciudad de México.

Correspondencia:
Gabriel Fraind-Maya
E-mail: fraindmd@gmail.com

Recibido: 26-03-2025. Aceptado: 21-09-2025.

Citar como: Pérez-Arce RJ, Fraind-Maya G, Martínez Duncker-Rebolledo D, García-Linage R, Zimbrón-López D, Velázquez-Castañeda R et al. Revisión de ruptura del tendón distal del bíceps secundario a mal posicionamiento. Reporte de caso. Acta Ortop Mex. 2026; 40(2): 128-132. https://dx.doi.org/10.35366/123059

Abreviaturas:
PIN = nervio interóseo posterior
ENA = escala numérica analógica

Introducción

La ruptura del tendón distal del bíceps es una lesión poco frecuente, con una incidencia de 2.55 por cada 100,000 pacientes al año.[1,2] Usualmente afecta el brazo dominante de hombres activos entre la cuarta y sexta décadas de vida[1,3,4] durante actividades que implican una contracción muscular excéntrica con el codo flexionado.[4] Este tipo de lesión se ha asociado con factores como el tabaquismo y el uso de esteroides anabólicos.[5]

El tratamiento conservador conlleva una pérdida parcial de la capacidad de supinación (21-55%) y fuerza de flexión (10-40%)[1,4] y éste tiende a reservarse a pacientes de edad avanzada o aquellos que tienen una baja demanda para tales movimientos. Por esta razón, el tratamiento quirúrgico es la opción preferida, ya que permite restaurar tanto la supinación como la fuerza de flexión.[3,4] Se han descrito dos abordajes quirúrgicos principales para la reparación del tendón distal del bíceps braquial: el de una sola incisión, descrito inicialmente por Dobbie[6] y la técnica de dos incisiones, desarrollada posteriormente por Boyd y Anderson.[7]

La tuberosidad bicipital del radio presenta una orientación anatómica variable que influye en la dirección de la reinserción tendinosa. Su cercanía con estructuras neurovasculares como el nervio interóseo posterior requiere un conocimiento detallado del trayecto y la anatomía circundante para evitar complicaciones durante la reinserción quirúrgica. Complicaciones como el malposicionamiento del injerto pueden derivar en secuelas neurológicas severas como la neuropatía del nervio interóseo posterior (PIN, por sus siglas en inglés). Esta situación, aunque infrecuente, representa un desafío técnico con escasa representación en la literatura, especialmente en el contexto de cirugías de revisión. Hay artículos que demuestran que un adecuado posicionamiento en el sitio anatómico incrementa la fuerza en el antebrazo en una posición de supinación, así como el decremento de ésta al estar colocado en una posición no anatómica.[8,9]

A continuación, se presenta el caso de un paciente que requirió una cirugía de revisión de una plastía de tendón bicipital de bíceps distal en el brazo dominante secundario a un malposicionamiento al realizar la inserción, lo cual tuvo como consecuencia limitación funcional y lesión en el nervio interóseo posterior.

Reporte de caso

Hombre de 45 años, sano, quien sufrió una ruptura traumática del bíceps distal en brazo dominante, al realizar ejercicios excéntricos de bíceps en gimnasio. Fue sometido a una plastía del bíceps distal y, desde entonces, presenta limitación en la supinación, así como dolor opresivo y urente en la mano y el antebrazo. Presenta arcos de movimiento limitados al dolor, con flexión de 90º, extensión 10º y pronosupina limitada a 50º, fuerza según la *Medical Research Council* (MRC) *Scale for Muscle Strength* de 4/5. Además, refiere incapacidad para realizar la flexión interdigital y la extensión de la muñeca. En la consulta de primer contacto, reportó dolor continuo con una intensidad de 5/10 en la escala numérica analógica (ENA), sin irradiación, que se exacerba con el movimiento y mejora en reposo. La evaluación neurológica mostró dermatomas C5-T1 conservados, sin evidencia de compromiso vascular distal. En radiografías anteroposterior y lateral de antebrazo *(Figura 1)*, llama la atención tunelización a nivel del cuello del radio y aflojamiento de botón cortical, el cual se encuentra a nivel de la cortical cubital, por lo que se solicitó una tomografía axial computarizada *(Figura 2)*, lo cual confirmó la sospecha de una mal posición de la plastía del bíceps distal. A cuatro meses de la cirugía inicial, ante la persistencia de síntomas, se programó al paciente para una reintervención.

Bajo bloqueo supraclavicular y sedación, con el paciente en decúbito supino sobre mesa de mano, se realizó asepsia y antisepsia. Se efectuó una incisión en «J» en la cara lateral del antebrazo proximal y se disecaron los planos hasta localizar el nervio interóseo posterior, el cual se encontraba atrapado por debajo de la plastía bicipital a nivel del cuello del radio, fijado con un tornillo interferencial. Se decidió realizar desinserción de la plastía bicipital previamente realizada y se procedió a la liberación completa del nervio interóseo posterior, que se encontraba contundido y rodeado de tejido fibrótico. Durante la exploración, se identificó un signo de «reloj de arena» a nivel de la cabeza del radio, por lo que se realizó una perineurolisis para su adecuada liberación.

Se liberó el tejido fibrótico del tendón distal del bíceps hasta permitir su retracción en dirección proximal. El tendón presentaba una longitud de 7 cm hasta la unión miotendinosa, por lo que se optó por su reinserción. Se colocó una sutura FiberLoop (Arthrex) a lo largo de todo el trayecto del tendón *(Figura 3)*. Posteriormente, se realizó disección roma hasta la tuberosidad radial, se verificó el sitio quirúrgico con fluoroscopía y se posicionó una guía metálica. Se efectuó una perforación bicortical de 2 mm, seguida de una perforación unicortical de 7 mm, acorde con el diámetro previamente medido del tendón bicipital. A través de ambas corticales, se colocó un botón de fijación, logrando una reducción anatómica del tendón distal del bíceps *(Figura 4)*. Finalmente, se realizó aseo quirúrgico y cierre por planos.

Se inmovilizó con una férula braquipalmar durante tres semanas. Tras este período, se retiraron las suturas y se inició fisioterapia. El protocolo postoperatorio incluyó una progresión estructurada de la rehabilitación física: inicialmente se enfocó en movilización pasiva asistida para evitar rigidez articular, seguida de ejercicios activos de movilidad y fortalecimiento progresivo del antebrazo, muñeca y mano. Se empleó inmovilización complementaria con codera articulada durante la primera fase de la recuperación, permitiendo proteger el sitio quirúrgico mientras se avanzaba en la terapia, siendo colocada a flexión de 90º, con posterior

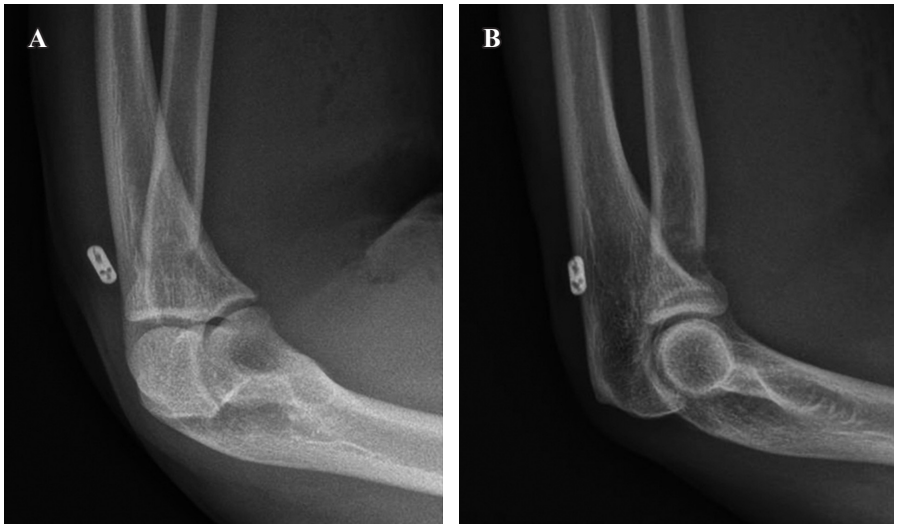

Figura 1:

Radiografía oblicua **(A)** y lateral **(B)** de codo que revelan tunelización a nivel del cuello del radio y aflojamiento de botón cortical.

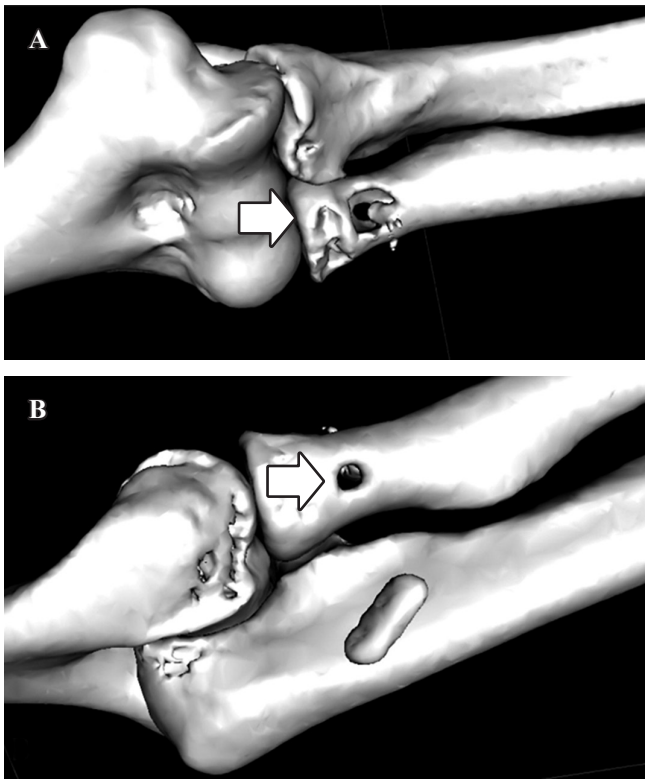

Figura 2: Reconstrucción 3D con tomografía axial computarizada donde se identifican hallazgos postquirúrgicos de reinserción del muñón del tendón del bíceps de primera cirugía con aparente fragmentación del tornillo de interferencia y desplazamiento del botón posterior a la metáfisis proximal del cúbito.

apertura de ángulos de movimiento escalonada de 15º tras avances de fisioterapia.

A los tres meses de la cirugía, el paciente mostró adecuada cicatrización en el sitio de intervención. Se observó una notable mejoría en la movilidad, especialmente en la pronosupinación del antebrazo, alcanzando los 90º, así como la extensión a 0º y flexión a 130º, así como una disminución significativa del dolor en muñeca y antebrazo, llegando a ser de intensidad 1/10 en ENA. Esta satisfactoria recuperación se atribuye tanto a la correcta posición anatómica lograda durante la segunda intervención quirúrgica como al adecuado seguimiento con rehabilitación física, que contribuyeron de manera integral a la casi completa recuperación del nervio interóseo posterior, presentando ligero dolor con arcos de movimiento completos de muñeca y dedos.

Discusión

El tratamiento conservador de la ruptura del tendón distal del bíceps conlleva una disminución significativa en la fuerza de supinación y flexión.[1,3,4,10] La reparación quirúrgica es generalmente preferida, a pesar de la proximidad de estructuras neurovasculares en el codo.[10] Se han descrito dos abordajes: el abordaje anterior descrito por Dobbie[6] mostró alta incidencia de neuropraxias, lo cual motivó a Boyd y Anderson[7] a desarrollar una técnica de doble incisión. Aunque redujo neuropraxias, aumentó el riesgo de osificación heterotópica (OH) y sinostosis radioulnar proximal. Morrey y colaboradores[11] modificaron la técnica de doble incisión para disminuir estos riesgos mediante sección a través de los extensores, limitando la disección subperióstica. Sin embargo, las complicaciones de la técnica original propiciaron el resurgimiento del abordaje anterior.[2] Sin embargo, ambas técnicas son aceptadas y en términos generales demuestran ser seguras. En cuanto a la fijación, las opciones incluyen túneles óseos, botones corticales, anclas con sutura y tornillos de interferencia.[1,3,4,12]

Las complicaciones asociadas a la reparación de bíceps distal rondan 25% independientemente de la técnica utilizada.[3] Amarasooriya y su equipo[3] modificaron la clasificación de complicaciones hecha por Cain y su grupo,[13] mencionando como principales complicaciones mayores las siguientes: parálisis de nervio interóseo posterior, rerruptura, parálisis de nervio mediano, osificación heterotópica sintomática, in-

fección profunda, parálisis de nervio radial; se mencionan a su vez complicaciones menores: parálisis de nervio cutáneo antebraquial lateral, osificación heterotópica, parálisis de nervio radial sensorial, infección superficial, rigidez. Si bien hay variaciones dependiendo de los criterios de cada autor para la consideración de complicaciones mayores y menores, la diferencia de forma general en los porcentajes no es significativa.[1,3,4,10,12]

La literatura existente reporta complicaciones asociadas más a cada técnica de fijación y abordaje.

El abordaje anterior con una sola incisión se asocia mayormente a parálisis sensorial transitoria, sobre todo de nervio cutáneo antebraquial lateral y nervio radial sensorial,[1,3,4] las cuales suelen ser complicaciones autolimitadas y transitorias y generalmente se asocian con la tracción excesiva de los separadores durante la realización del procedimiento; sin embargo, no se puede ignorar que existe un mayor riesgo de lesiones nerviosas al compararlo con el abordaje de doble incisión. Este último, a pesar de reducir el riesgo de lesiones de nervios sensoriales, se asocia particularmente a parálisis de nervio interóseo posterior, osificación heterotópica y sinostosis radioulnar proximal.[1,3]

Uno de los grandes retos a los que se enfrente el ortopedista al realizar esta intervención quirúrgica es restaurar completamente la supinación, enfrentando a su vez al abordaje de una incisión vs doble incisión; Forthman y su equipo[14] realizaron un estudio cadavérico donde se encontró que la tuberosidad bicipital tiene una orientación promedio de 65º, con un rango de 15º a 120º de pronación respecto al plano del radio. La inserción del tendón varió entre –5º y 105º de pronación, concluyendo que 35% de las tuberosidades estaban pronadas más de 60º, lo que significa que no se podría reinserción del tendón desde un enfoque anterior, ya que el ángulo máximo para los instrumentos quirúrgicos sería de aproximadamente 60º de pronación. Schmidt et al[8] demuestra en 2012 a través de un estudio retrospectivo de incisiones anteriores, que una posición no anatómica puede ser responsable de un decremento en la fuerza de supinación de 10% neutral; en una serie de casos descrita por Hansen y colaboradores[15] en 2014, se menciona que el abordaje de doble incisión provee la exposición necesaria para una fijación anatómica, a diferencia del abordaje de una sola incisión; más adelante Schmidt y su equipo[9] realizan un estudio con abordaje posterior que demuestra que una reinserción en el sitio anatómico incrementa la fuerza de antebrazo en una posición de supinación; asimismo, mencionan que se deben limitar los daños colaterales al músculo supinador, de esta forma se puede restaurar por completo la fuerza de rotación. A pesar de que evidencia como ésta y la expuesta por Razaeian y su grupo[2] parecen apoyar el abordaje por doble incisión, más adelante fue analizada por Li y su equipo[16] la técnica modificada de abordaje por una sola incisión desarrollada por Tanner y colaboradores,[17] en la cual se reinserta el tendón de bíceps distal a la superficie radial posterior, optimizando así el movimiento del antebrazo incluyendo la supinación máxima, Li y su equipo[16] concluyen a través de una serie de casos que de esta forma se puede restaurar la inserción anatómica sin dañar al músculo supinador, lo cual la hace igual de eficiente que una técnica por abordaje con doble incisión. La literatura al momento no revela una ventaja superior de una técnica por encima de la otra,[4,10]

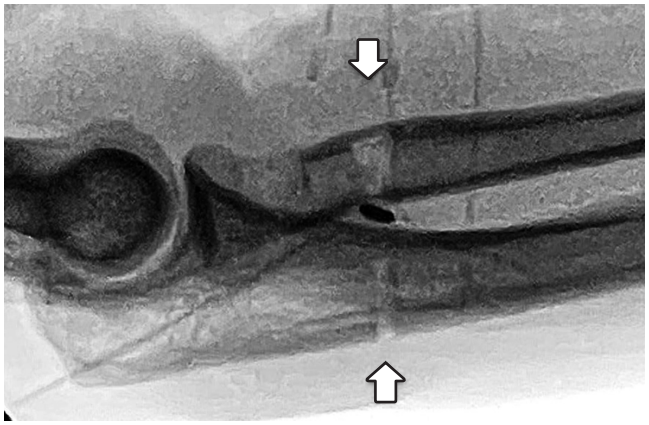

Figura 4: Control fluoroscópico intraoperatorio que muestra una reinserción anatómica del tendón del bíceps distal, fijado mediante uso de botón cortical en el radio. Se observa evidencia de tunelización ósea en el cúbito como parte del procedimiento de reinserción bicipital inicial.

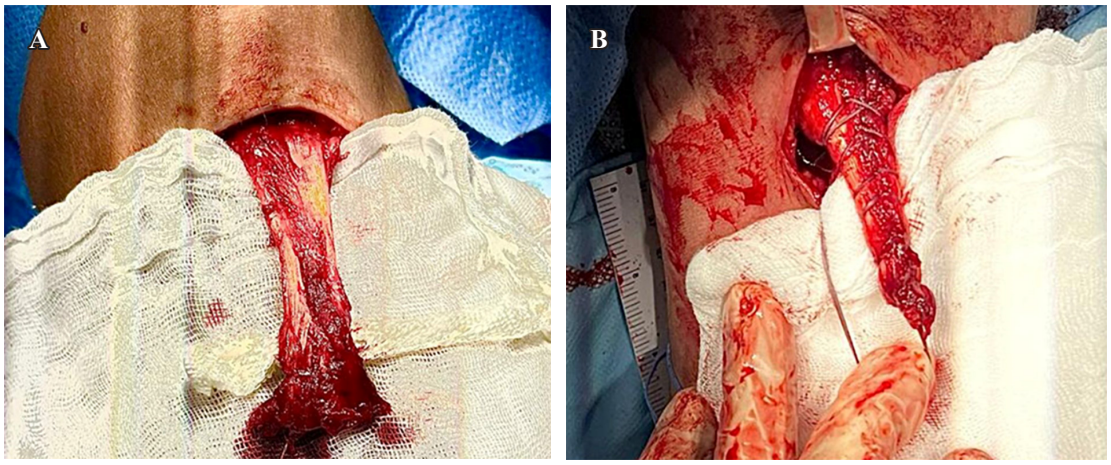

Figura 3:

A) Tendón distal de bíceps.
B) Tendón de bíceps con sutura en todo su trayecto para realizar reinserción.

obteniendo resultados que van de buenos a excelentes independientemente del método de fijación y abordaje. Sin embargo, se hace énfasis en la importancia de realizar una fijación anatómica para la recuperación total en la supinación.

Este caso resalta los desafíos quirúrgicos que implica la reparación del tendón distal del bíceps. A conocimiento de los autores, existen escasos reportes que documenten complicaciones neurológicas por malposicionamiento del tendón en cirugías de revisión del bíceps distal. El paciente presentó dificultad a la supinación, así como una lesión en el nervio interóseo posterior, expuesto en la reintervención como causada por el atrapamiento del nervio debido a una inserción del tendón en el cuello del radio. La literatura actual respalda el abordaje de doble incisión como una técnica que facilita la fijación anatómica a través de una adecuada exposición de la tuberosidad bicipital del radio;[14,15] sin embargo, el caso expuesto muestra un posicionamiento inadecuado.

Al realizar la reintervención, se utilizó un abordaje de una sola incisión que permitió la adecuada liberación del nervio interóseo posterior y una inserción anatómica del tendón como la técnica descrita por Tanner y colaboradores,[17] tanto este estudio como el realizado por Li y su grupo[16] demuestran que el abordaje de una sola incisión, mediante la fijación a la superficie radial posterior con un posicionamiento anatómico preciso, tiene la capacidad de restaurar de forma eficaz la supinación y funcionalidad sin comprometer las estructuras cercanas.

Este caso ejemplifica cómo la desviación del sitio anatómico de reinserción puede generar atrapamiento del PIN, situación confirmada intraoperatoriamente. Aunque estudios como el de Schmidt y colaboradores ya han descrito pérdida de supinación en reinserciones no anatómicas, pocos reportes vinculan directamente este hallazgo con neuropatía posterior.[8] Este vínculo patomecánico añade una dimensión práctica importante al aprendizaje quirúrgico.

Más allá del abordaje utilizado durante el procedimiento, es fundamental asegurar una inserción en el sitio anatómico para evitar complicaciones mayores y optimizar los resultados funcionales a largo plazo del paciente.

Conclusiones

La correcta inserción anatómica del tendón distal del bíceps es esencial para evitar complicaciones neurológicas y garantizar la recuperación funcional. Este caso refuerza la importancia de verificar intraoperatoriamente la relación del injerto con el nervio interóseo posterior y planificar cuidadosamente la dirección del túnel óseo. En contextos de revisión quirúrgica, este principio se vuelve aún más relevante.

Referencias

1. Dunphy TR, Hudson J, Batech M, Acevedo DC, Mirzayan R. Surgical treatment of distal biceps tendon ruptures: an analysis of complications in 784 surgical repairs. *Am J Sports Med*. 2017; 45(13): 3020-9.
2. Razaeian S, Zhang D, Harb A, Meller R, Krettek C, Hawi N. Distal biceps tendon repair using a modified double-incision technique: patient-reported outcomes with 10-year follow-up. *Orthop J Sports Med*. 2020; 8(8): 2325967120944812.
3. Amarasooriya M, Bain GI, Roper T, Bryant K, Iqbal K, Phadnis J. Complications after distal biceps tendon repair: a systematic review. *Am J Sports Med*. 2020; 48(12): 3103-11.
4. Watson JN, Moretti VM, Schwindel L, Hutchinson MR. Repair techniques for acute distal biceps tendon ruptures: a systematic review. *J Bone Joint Surg Am*. 2014; 96(24): 2086-90.
5. Safran MR, Graham SM. Distal biceps tendon ruptures: incidence, demographics, and the effect of smoking. *Clin Orthop Relat Res*. 2002; (404): 275-83.
6. Dobbie RP. Avulsion of the lower biceps brachii tendon: analysis of fifty-one previously unreported cases. *Am J Surg*. 1941; 51(3): 662-83.
7. Boyd HB, Anderson LD. A method for reinsertion of the distal biceps brachii tendon. *J Bone Joint Surg Am*. 1961; 43(7): 1041-3.
8. Schmidt CC, Diaz VA, Weir DM, Latona CR, Miller MC. Repaired distal biceps magnetic resonance imaging anatomy compared with outcome. *J Shoulder Elbow Surg*. 2012; 21(12): 1623-31.
9. Schmidt CC, Brown BT, Qvick LM, Stacowicz RZ, Latona CR, Miller MC. Factors that determine supination strength following distal biceps repair. *J Bone Joint Surg Am*. 2016; 98(14): 1153-60.
10. Matzon JL, Graham JG, Penna S, Ciccotti MG, Abboud JA, Lutsky KF, et al. A prospective evaluation of early postoperative complications after distal biceps tendon repairs. *J Hand Surg Am*. 2019; 44(5): 382-6.
11. Morrey BF, Askew LJ, An KN, Dobyns JH. Rupture of the distal tendon of the biceps brachii: a biomechanical study. *J Bone Joint Surg Am*. 1985; 67: 418-21.
12. Ford SE, Andersen JS, Macknet DM, Connor PM, Loeffler BJ, Gaston RG. Major complications after distal biceps tendon repairs: retrospective cohort analysis of 970 cases. *J Shoulder Elbow Surg*. 2018; 27(10): 1898-906.
13. Cain RA, Nydick JA, Stein MI, Willians BD, Polikandriotis JA, Hess AV. Complications following distal biceps repair. *J Hand Surg Am*. 2012; 37(10): 2112-7.
14. Forthman CL, Zimmerman RM, Sullivan MJ, Gabel GT. Cross-sectional anatomy of the bicipital tuberosity and biceps brachii tendon insertion: relevance to anatomic tendon repair. *J Shoulder Elbow Surg*. 2008; 17: 522-6.
15. Hansen G, Smith A, Pollock JW, Werier J, Nairn R, Rakhra KS, et al. Anatomic repair of the distal biceps tendon cannot be consistently performed through a classic single-incision suture anchor technique. *J Shoulder Elbow Surg*. 2014; 23(12): 1898-904.
16. Li J, Seiler LM, Hoekzema NA, Johnson TR, Lee J, Ridenauer JL, et al. Distal biceps reconstruction: a long-term follow-up of the complications and durability of the single-incision power optimizing cost-effective (SPOC) repair. *JSES Int*. 2023; 7(6): 2547-52.
17. Tanner C, Johnson T, Muradov P, Husak L. Single incision power optimizing cost-effective (SPOC) distal biceps repair. *J Shoulder Elbow Surg*. 2013; 22: 30