Acta Ortopédica Mexicana 2026; 40(2): Mar.-Abr. 116-122

Caso clínico

doi: 10.35366/123057

Acetabuloplastía en displasia de cadera en el adulto con uso de injerto de cabeza femoral

Acetabuloplasty in adult hip dysplasia using femoral head graft

Rangel-Lara JU,*,‡ García-Anaya LE,*,§ Muñoz-Navarro MP,*,‡ Rojas-Muñoz ID,*,‡ Márquez-Raygoza FE*,‡

Hospital General de Cancún «Dr. Jesús Kumate Rodríguez», IMSS Bienestar. México.

RESUMEN. Introducción: la displasia acetabular del adulto constituye un desafío terapéutico importante en ortopedia, pues conlleva inestabilidad articular progresiva, dolor crónico y limitación funcional que derivan en artrosis avanzada. El presente artículo expone la experiencia con el uso de acetabuloplastía mediante injerto autólogo de cabeza femoral, asociada con artroplastía total de cadera, como opción de tratamiento en pacientes adultos con displasia acetabular y artrosis severa. **Material y métodos:** se realizó un estudio observacional tipo serie de casos entre 2023 y 2024 en el Hospital General de Cancún. Se incluyeron cinco pacientes adultos con diagnóstico de displasia acetabular avanzada (Crowe II-IV) y coxartrosis grado IV. Todos fueron tratados con artroplastía total de cadera cementada de doble movilidad, complementada con acetabuloplastía empleando injerto autólogo de la cabeza femoral. Se describen características demográficas, técnicas quirúrgicas empleadas y evolución clínica durante 12 meses de seguimiento. **Resultados:** los cinco pacientes (tres mujeres y dos hombres, edad promedio 57 años, rango 52-63) presentaron mejoría funcional significativa. Se registró bipedestación y deambulación asistida con andadera a las cuatro semanas, deambulación independiente a las 8-10 semanas y recuperación de arcos de movilidad adecuados: flexión 90-100º, extensión 10-15º, abducción 30-35º, rotación interna 20-25º

ABSTRACT. Introduction: acetabular dysplasia in adults represents a therapeutic challenge due to progressive joint instability, pain, and functional limitation. This article presents a case series using acetabuloplasty with autologous femoral head graft, combined with total hip arthroplasty, as a treatment option for adult patients with severe acetabular dysplasia and osteoarthritis. **Material and methods:** a prospective case series was carried out between 2023 and 2024 at Cancun General Hospital. Five adult patients diagnosed with advanced hip dysplasia (Crowe II-IV) and Tönnis grade IV coxarthrosis were included. All patients underwent cemented dual-mobility total hip arthroplasty combined with acetabuloplasty using the autologous femoral head as graft material. Demographic characteristics, surgical approach and outcomes at 12-month follow-up are reported. **Results:** the five patients (three females and two males, mean age 57 years) showed significant functional improvement. All patients achieved standing and assisted walking at four weeks, independent walking at 8-10 weeks, and restoration of functional mobility arcs. Harris hip score improved from < 70 preoperatively to > 90 points at final follow-up. **Conclusions:** acetabuloplasty with autologous femoral head graft combined with dual-

Nivel de evidencia: IV (serie de casos).

* Hospital General de Cancún "Dr. Jesús Kumate Rodríguez", Servicios de Salud del Instituto Mexicano del Seguro Social para el Bienestar (IMSS-BIENESTAR).
‡ Médico Residente de Traumatología y Ortopedia de tercer año. Facultad de Medicina, Universidad Autónoma de Yucatán.
§ Médico Adscrito.

Correspondencia:
Dr. Joeshua Uriel Rangel-Lara
Paseo de las Amapolas, manzana 11, lotes 1110-25, San Miguel Núm. 247, CP 77516, Cancún, Q.R.
E-mail: armagedon.jtp@gmail.com

Recibido: 02-06-2025. Aceptado: 04-01-2026.

Citar como: Rangel-Lara JU, García-Anaya LE, Muñoz-Navarro MP, Rojas-Muñoz ID, Márquez-Raygoza FE. Acetabuloplastía en displasia de cadera en el adulto con uso de injerto de cabeza femoral. Acta Ortop Mex. 2026; 40(2): 116-122. https://dx.doi.org/10.35366/123057

y rotación externa 30-35°. La puntuación en la escala de Harris modificada mejoró de < 70 puntos en el preoperatorio a > 90 puntos en el postoperatorio. **Conclusiones:** la acetabuloplastía con injerto autólogo de cabeza femoral, asociada con prótesis total de cadera de doble movilidad, representa una técnica quirúrgica confiable, con potencial de ofrecer estabilidad, restaurar arcos de movilidad y mejorar la calidad de vida. Este estudio, aunque limitado por el número de casos, aporta evidencia clínica favorable.

Palabras clave: displasia de cadera, acetabuloplastía, cadera, cirugía de preservación.

mobility total hip arthroplasty is a reliable procedure, providing joint stability, early rehabilitation and improved quality of life. Although limited by sample size, this case series supports the utility of this technique as a valid therapeutic option in adult hip dysplasia with osteoarthritis.

Keywords: hip dysplasia, acetabuloplasty, hip, preservation surgery.

Introducción

La displasia acetabular en el adulto se considera una de las principales causas predisponentes de desarrollo de artrosis de cadera.[1,2,3,4,5,6,7,8,9,10,11,12,13] Se caracteriza por inestabilidad progresiva, subluxación o luxación de la cabeza femoral, alteración de la anteversión y deformidades en valgo que ocasionan acortamiento de la extremidad, dolor crónico y limitación funcional severa.[3,4,5,6,7,8,9] El tratamiento quirúrgico de estos pacientes representa un reto, pues debe restaurar la congruencia articular, recuperar la movilidad y prevenir complicaciones como la luxación postoperatoria.[4,7,8,9,10,11,12,13,14]

Se han descrito diversas técnicas para el manejo quirúrgico, incluyendo la artroplastía total de cadera, con o sin procedimientos complementarios de reconstrucción acetabular.[2,4,6] Por su parte, la acetabuloplastía con injerto autólogo de la cabeza femoral ha mostrado ser una alternativa útil, ya que provee soporte mecánico y estimula la osteointegración por sus propiedades osteoinductivas y osteoconductivas.[5,12] No obstante, continúa siendo un procedimiento poco difundido en la práctica ortopédica actual.

Nuestro objetivo es describir la experiencia institucional en el uso de esta técnica quirúrgica, destacando su justificación, características técnicas y resultados funcionales en una serie de casos de pacientes adultos con displasia acetabular y artrosis avanzada.

Material y métodos

Se realizó un estudio observacional tipo serie de casos entre 2023 y 2024 en el Hospital General de Cancún. Se incluyeron cinco pacientes adultos (cinco caderas), con edad promedio de 57 años (rango 52-63), diagnosticados con displasia acetabular severa asociada a coxartrosis avanzada. Todos los pacientes fueron evaluados mediante radiografía anteroposterior y tomografía computarizada para planificación quirúrgica. Los antecedentes clínicos relevantes incluían ausencia de cirugías previas de cadera y comorbilidades leves.[15]

Criterios de inclusión. Pacientes con diagnóstico de displasia acetabular grado II-IV de acuerdo con la escala de Crowe, coxartrosis grado IV en la escala de Tonnis, puntuación < 70 en la escala de Harris modificada, sexo indistinto y pacientes >50 años de edad.

Criterios de exclusión. Pacientes con coxartrosis grado IV sin displasia de cadera, escala funcional de Harris > 90 puntos, escala de Crowe grado I y pacientes con imposibilidad para acudir a seguimiento postquirúrgico a nuestra unidad.

Criterios de eliminación. Pacientes que no cumplieron con el protocolo quirúrgico completo (laboratorios prequirúrgicos, valoración por Medicina Interna, urocultivo, exudado faríngeo y valoración dental por odontología), implementado con el objetivo de descartar focos infecciosos, así como pacientes con ausencia de cabeza femoral.

Características de los pacientes. La muestra estuvo conformada por tres mujeres y dos hombres, con edad promedio de 57 años (rango 52-63). Todos los pacientes habían presentado dolor crónico incapacitante de cadera, con limitación severa de la marcha y la función, con puntuación < 70 en la escala de Harris modificada antes del procedimiento.

Indicaciones quirúrgicas. Los criterios para cirugía fueron dolor intenso refractario al tratamiento conservador, limitación funcional significativa, así como alteraciones radiográficas compatibles con displasia acetabular severa y desgaste articular avanzado.

La elección del implante se realizó con base en los siguientes beneficios de la prótesis de doble movilidad:

1. Reducción del riesgo de luxación en reconstrucciones complejas.
2. Mayor amplitud de movimiento funcional postoperatorio.
3. Distribución de fuerzas que disminuye el riesgo de aflojamiento precoz.
4. Adaptación superior a la anatomía acetabular alterada.

Rol del injerto de cabeza femoral:

1. Proporciona soporte estructural en fondo y techo acetabular, restaurando la geometría tridimensional.
2. Favorece osteointegración y remodelación, disminuyendo reabsorción y riesgo de aflojamiento.
3. Garantiza base biológica sólida para la prótesis, optimizando estabilidad y durabilidad.

Elección de injerto de cabeza femoral. El injerto se obtuvo de la cabeza femoral reseca durante la preparación de la prótesis. Fue cuidadosamente moldeado para reconstruir tanto el fondo como el techo acetabular, asegurando:

1. Restauración de la cobertura superior e inferior del acetábulo.
2. Distribución uniforme de cargas y reducción de estrés focal.
3. Base sólida para la colocación de la copa acetabular y la prótesis de doble movilidad.

Ventajas del injerto autólogo frente al cadavérico:

1. Mayor osteointegración, al contener células osteogénicas y factores de crecimiento propios del paciente.
2. Mejor remodelación y consolidación ósea.
3. Ausencia de riesgo de transmisión de enfermedades.
4. Mejor adaptación anatómica al lecho receptor, disminuyendo el riesgo de fracaso del implante.

Figura 3: Se presenta imagen posterior a la fijación y rimado del techo acetabular, en la que se verifica un tamaño adecuado para asegurar la contención apropiada del componente acetabular.

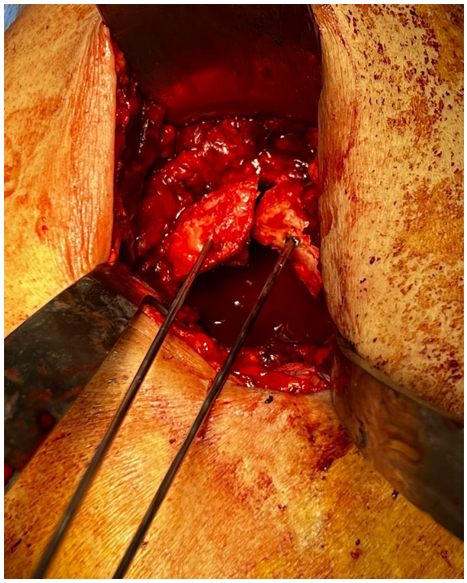

Figura 1:

Se realiza fijación transitoria con clavillos K.

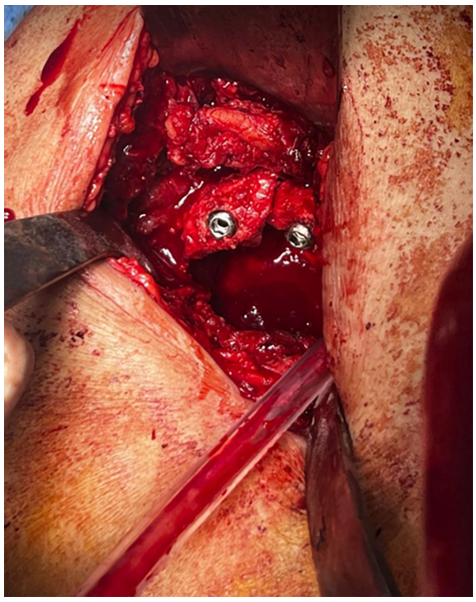

Figura 2:

Se realiza fijación definitiva del injerto con tornillería de 6.5 mm, con posterior rimado del techo acetabular guiado por fluoroscopía.

En todos los casos, el injerto fue fijado y moldeado de manera que proporcionara soporte tanto para la base acetabular (fondo) como para el techo, asegurando **una reconstrucción tridimensional estable** antes de la colocación de la prótesis de doble movilidad. Esta técnica permite que la prótesis funcione sobre un lecho sólido y biológicamente integrado, reduciendo el riesgo de aflojamiento y luxación.

Tras la colocación del injerto, se implantó la prótesis de doble movilidad, seleccionando el tamaño adecuado para restaurar la anatomía y la estabilidad. El tiempo quirúrgico promedio fue de 2-3 horas.

Con respecto a la rehabilitación, se realizó movilización pasiva inmediata postoperatoria, carga parcial a partir de la cuarta semana según tolerancia (esperando tiempo de osteointegración), carga total permitida a las 8-10 semanas bajo supervisión fisioterapéutica, así como evaluación funcional mediante *Harris Hip Score* y radiografía de control *(Figuras 1 a 5)*.

Técnica quirúrgica. Se utilizó un abordaje anterolateral convencional (Hardinge modificado), que permite adecuada exposición del acetábulo y facilita la colocación de la prótesis. Tras la resección de la cabeza femoral, ésta se remodeló para ser utilizada como injerto autólogo *(Figura 1)*. El injerto se fijó en el techo acetabular mediante 2-4 tornillos corticales de 6.5 mm *(Figuras 2 a 5)*, asegurando estabilidad primaria y soporte estructural. Posteriormente, se procedió al rimado acetabular y a la colocación de una copa cementada de doble movilidad *(Figuras 6 a 15)*.

Justificación del uso de doble movilidad. El uso de pró-

tesis de doble movilidad se fundamentó en la necesidad de reducir el riesgo de luxación, una complicación frecuente en pacientes con displasia acetabular debido a la insuficiente cobertura acetabular y a la alteración anatómica. La doble movilidad incrementa el rango de estabilidad y favorece la movilidad funcional en actividades cotidianas, ofreciendo un balance entre longevidad del implante y funcionalidad postoperatoria.

Protocolo perioperatorio. Todos los pacientes fueron evaluados con estudios prequirúrgicos completos, descartando focos infecciosos activos (urocultivo, exudado faríngeo, valoración dental). Se indicó profilaxis antibiótica y tromboprofilaxis de rutina. El protocolo de rehabilitación incluyó ejercicios isométricos desde las primeras 24 horas, con inicio de bipedestación asistida a partir del primer día postoperatorio.

Resultados

Se incluyeron cinco pacientes, tres mujeres y dos hombres, con edad promedio de 57 años (rango 52-63). Todos presentaban dolor crónico incapacitante de cadera, limitación funcional grave y puntuación menor a 70 puntos en la escala de Harris modificada. Todos los procedimientos quirúrgicos fueron realizados por el mismo equipo de cirujanos ortopedistas, con experiencia en cirugía de reemplazo articular. Todos los pacientes lograron recuperación funcional significativa. La consolidación del injerto acetabular fue adecuada en radiografías de seguimiento. No se reportaron luxaciones, seudoartrosis ni complicaciones graves. La prótesis de doble movilidad permitió estabilidad completa durante la rehabilitación, con rangos de movimiento funcionales adecuados.

La fijación del injerto autólogo de cabeza femoral fue exitosa en los cinco casos. Se utilizaron entre dos y cuatro tornillos de 6.5 mm para asegurar el injerto. En todos los pacientes se logró una adecuada cobertura del componente acetabular; el injerto permitió generar techo y fondo acetabular, logrando estabilidad primaria satisfactoria. No se presentaron complicaciones intraoperatorias mayores como fractura acetabular, lesión neurovascular o sangrado excesivo.

Figura 4: Se muestra imagen que evidencia la colocación exitosa del componente acetabular, demostrando un techo acetabular adecuado.

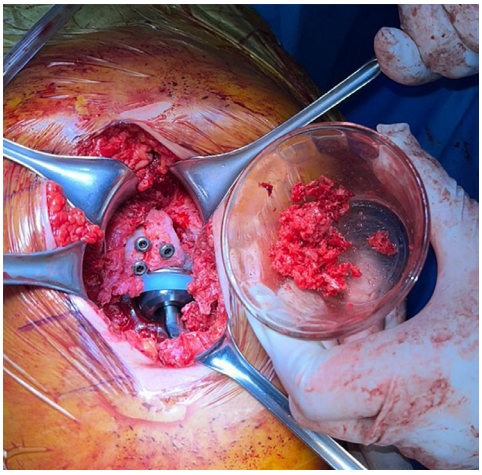

Figura 5: Una vez completada la colocación de la artroplastía total de cadera, se realiza el relleno de los defectos óseos.

En el postoperatorio, todos los pacientes iniciaron ejercicios isométricos e isotónicos a las 24 horas, con bipedestación con andadera a las cuatro semanas debido al tiempo de osteointegración del injerto autólogo, progresando a marcha con bastón a las 6-8 semanas y deambulación independiente entre la semana 8 y la 12. Los arcos de movilidad recuperados fueron: flexión 90-100º, extensión 10-15º, abducción 30-35º, rotación interna 20-25º y rotación externa 30-35º. En el seguimiento a los 12 meses se documentó osteointegración completa del injerto en 100% de los pacientes.

La puntuación funcional en la escala de Harris modificada mostró una mejoría significativa, pasando de valores de < 70 a 85-95 puntos en el seguimiento final. Esto se tradujo en resultados funcionales clasificados como buenos a excelentes. Todos los pacientes reportaron desaparición del dolor incapacitante, mejoría en la capacidad para actividades de la vida diaria y satisfacción global con el procedimiento.

Discusión

La displasia acetabular del adulto plantea retos significativos en el tratamiento quirúrgico debido a la compleja anatomía, el déficit de cobertura acetabular y la presencia frecuente de artrosis avanzada. En este contexto, la combinación de artroplastía total de cadera con acetabuloplastía mediante injerto autólogo de cabeza femoral se presenta como una alternativa válida para restaurar la biomecánica articular y mejorar la función del paciente.[3,14]

La reconstrucción acetabular en displasia severa requiere no sólo cubrir el defecto óseo sino también restaurar la **geometría y estabilidad del acetábulo**.[2,14] El injerto de cabeza femoral autólogo cumple una función doble:

1. Fondo acetabular: proporciona una base sólida para la copa, asegurando una distribución uniforme de cargas.
2. Techo acetabular: aumenta la cobertura superior, restaurando la altura y profundidad anatómica del acetábulo, crucial para la estabilidad y longevidad de la prótesis.

Numerosos estudios han demostrado que los injertos autólogos presentan **mayor tasa de osteointegración y remodelación** que los injertos cadavéricos.[5,12] Esto se traduce en menor reabsorción, consolidación más rápida y menor riesgo de complicaciones mecánicas como aflojamiento precoz o inestabilidad de la prótesis. La literatura sugiere que la presencia de células osteogénicas, osteoinductivas y osteoconductivas propias del paciente es determinante para la integración exitosa del injerto, especialmente en contextos de reconstrucción compleja como la displasia acetabular severa.

Por estas razones, la utilización de injerto autólogo de cabeza femoral, además de proporcionar soporte mecánico, asegura **biocompatibilidad y viabilidad biológica superiores**, lo que favorece el éxito a largo plazo de la reconstrucción acetabular y la prótesis de doble movilidad. Esta estrategia es especialmente relevante en pacientes jóvenes o de mediana edad con alta demanda funcional, donde la durabilidad del implante y la consolidación ósea son críticas.[5,8,10]

Nuestros resultados muestran que la técnica es factible, segura y proporciona beneficios clínicos significativos. En esta serie, todos los pacientes lograron osteointegración del injerto y recuperación funcional satisfactoria en un período relativamente corto, lo que respalda su utilización en casos seleccionados. Estos hallazgos son consistentes con lo reportado en la literatura internacional, donde la acetabuloplastía con injerto autólogo ha demostrado tasas altas de consolidación y buena evolución funcional a mediano y largo plazo.

El uso de prótesis de doble movilidad fue un factor clave en la prevención de luxaciones, complicación frecuente en pacientes con displasia acetabular.[7] Estudios previos han demostrado que este tipo de implantes incrementan el rango de estabilidad y reducen el riesgo de fallas tempranas, lo que resulta particularmente importante en este grupo de pacientes.

Si bien los resultados fueron satisfactorios, se debe reconocer que esta técnica requiere experiencia quirúrgica avanzada y un adecuado protocolo preoperatorio para optimizar los resultados. La evaluación exhaustiva para descartar focos infecciosos y la implementación de un programa de rehabilitación estructurado son aspectos esenciales para garantizar el éxito del procedimiento.

Entre las limitaciones del presente estudio destaca el reducido tamaño de muestra y la falta de un grupo control

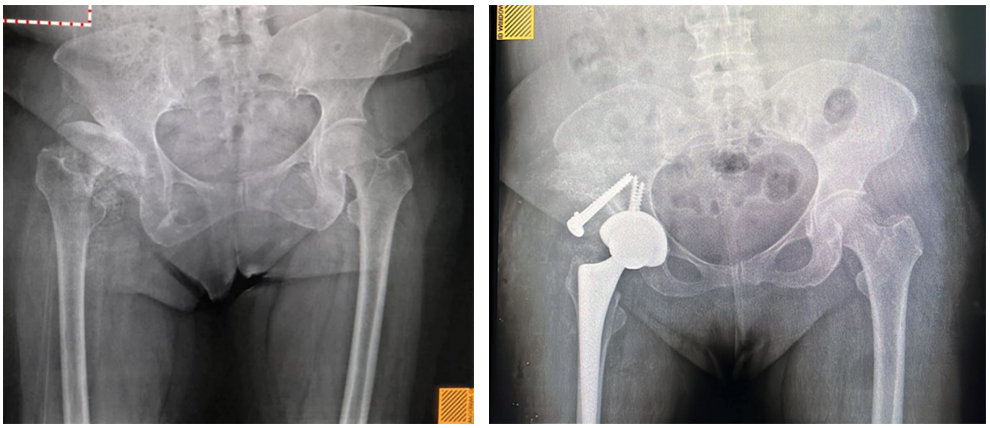

Figuras 6 y 7:

Caso 1, radiografías prequirúrgicas y postquirúrgicas.

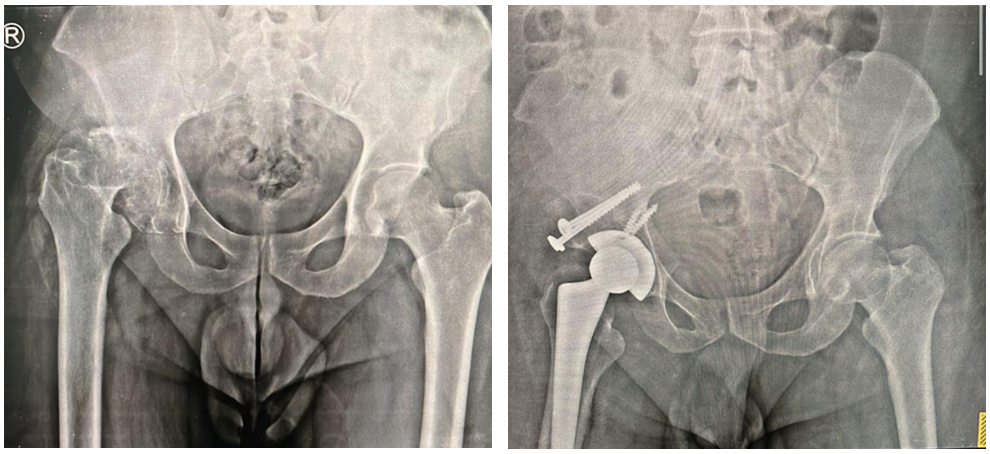

Figuras 8 y 9:

Caso 2, radiografías prequirúrgicas y postquirúrgicas.

comparativo. No obstante, la homogeneidad de los casos y la sistematización del protocolo quirúrgico permiten que los resultados obtenidos tengan relevancia clínica y ofrezcan una base para futuros estudios con mayor número de pacientes y seguimiento prolongado.

Conclusiones

La acetabuloplastía con injerto autólogo de cabeza fe-

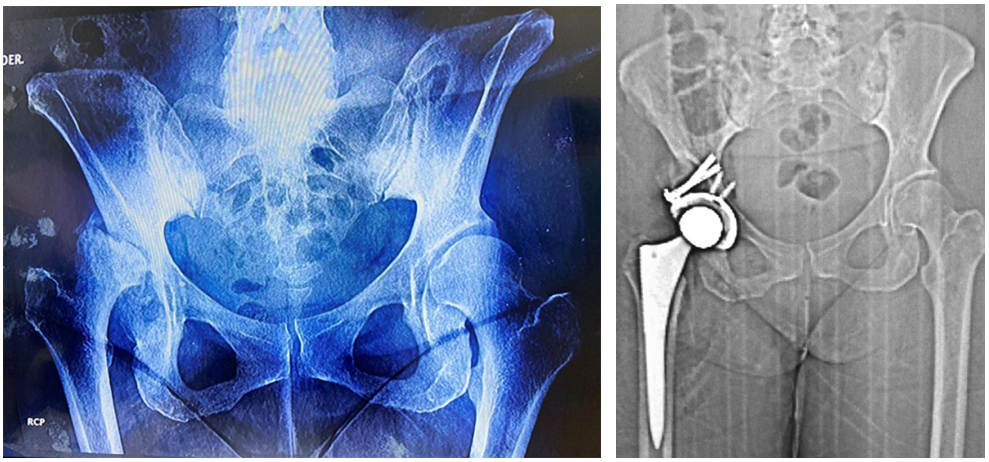

Figuras 10 y 11:

Caso 3, radiografías prequirúrgicas y postquirúrgicas.

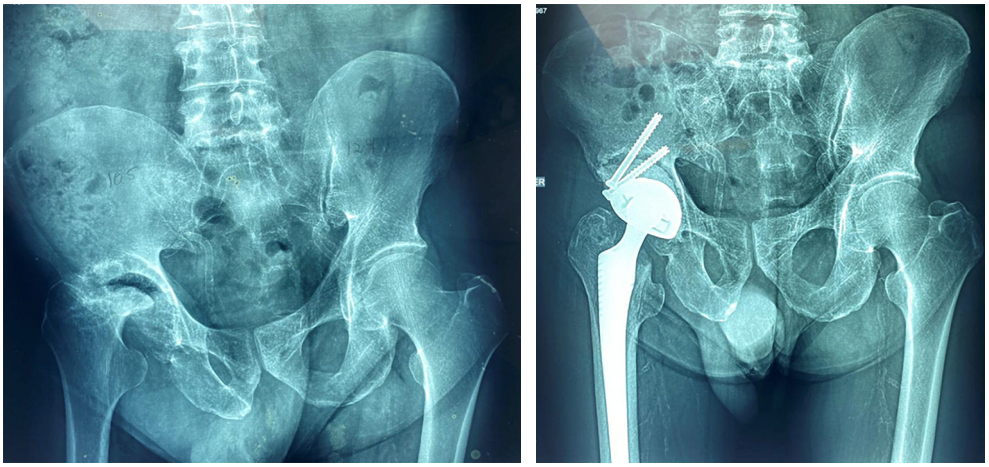

Figuras 12 y 13:

Caso 4, radiografías prequirúrgicas y postquirúrgicas.

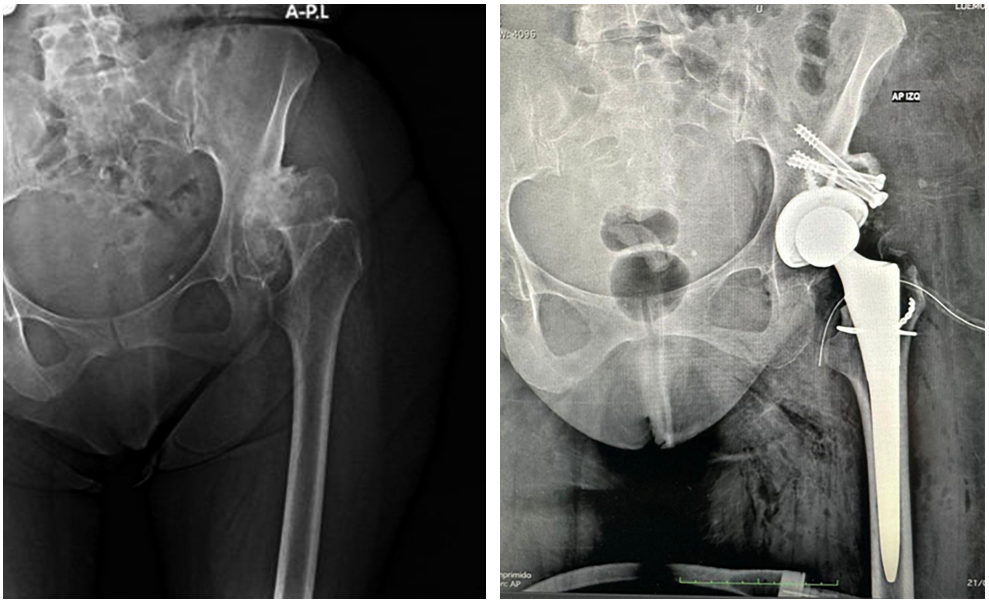

Figuras 14 y 15:

Caso 5, radiografías prequirúrgicas y postquirúrgicas.

moral asociada con artroplastía total de cadera de doble movilidad constituye una alternativa quirúrgica confiable y efectiva para el manejo de la displasia acetabular del adulto con artrosis avanzada, ya que permite restaurar cobertura acetabular, estabilidad articular y funcionalidad, siendo superior frente a prótesis convencionales. El injerto autólogo es fundamental para la osteointegración y remodelación, asegurando el éxito a largo plazo.

Se utilizó abordaje lateral directo en todos los casos. Tras la exposición de la articulación mediante artrotomía, se realizaron las osteotomías necesarias del acetábulo para preparar el lecho óseo y permitir la correcta inserción del injerto. Se utilizó injerto autólogo de cabeza femoral, aprovechando la resección femoral durante la preparación de la prótesis. Este injerto ofrece estabilidad articular, favorece la osteointegración y permite una rehabilitación temprana con recuperación de la función y la calidad de vida del paciente.

Referencias

1. de Andrade DC, Saaibi D, Sarría N, Vainstein N, Ruiz LC, Espinosa R. Assessing the burden of osteoarthritis in Latin America: a rapid evidence assessment. *Clin Rheumatol*. 2022; 41(5): 1285-92. doi: 10.1007/s10067-022-06063-9.
2. DeLee JG, Charnley J. Radiological demarcation of cemented sockets in total hip replacement. *Clin Orthop Relat Res*. 1976; (121): 20-32.
3. Vaquero-Picado A, González-Morán G, Garay EG, Moraleda L. Developmental dysplasia of the hip: update of management. *EFORT Open Rev*. 2019; 4(9): 548-56. doi: 10.1302/2058-5241.4.180019.
4. Hampton BJ, Harris WH. Primary cementless acetabular components in hips with severe developmental dysplasia or total dislocation. A concise follow-up, at an average of sixteen years, of a previous report. *J Bone Joint Surg Am*. 2006; 88(7): 1549-52. doi: 10.2106/JBJS.E.00624.
5. Yeganeh A, Moghtadaei M, Farahini H, Shekarchizadeh E. Short-term outcome of shelf-autograft in uncemented total hip arthroplasty. *JROS*. 2018; 5(4). Available in: http://jros.iums.ac.ir/article-1-244-en.html
6. Russotti GM, Harris WH. Proximal placement of the acetabular component in total hip arthroplasty. A long-term follow-up study. *J Bone Joint Surg Am*. 1991; 73(4): 587-92.
7. Pagnano W, Hanssen AD, Lewallen DG, Shaughnessy WJ. The effect of superior placement of the acetabular component on the rate of loosening after total hip arthroplasty. *J Bone Joint Surg Am*. 1996; 78(7): 1004-14. doi: 10.2106/00004623-199607000-00004.
8. Okanoue Y, Dan J, Aso K, Sugimura N, Teranishi Y, Ikeuchi M. Arthroscopic labral repair combined with less invasive open-shelf acetabuloplasty for patients with developmental dysplasia of the hip. *Eur J Orthop Surg Traumatol*. 2023; 33(5): 2143-9.
9. Kraeutler MJ, Safran MR, Scillia AJ, Ayeni OR, Garabekyan T, Mei-Dan O. A contemporary look at the evaluation and treatment of adult borderline and frank hip dysplasia. *Am J Sports Med*. 2020; 48(9): 2314-23.
10. Foissey C, Abid H, Martinot P, Cazor A, Thaunat M. Predictive radiological parameters of failure following surgical management of femoroacetabular impingement associated with borderline acetabular dysplasia. *Orthop Traumatol Surg Res*. 2023; 109(4): 103349.
11. Heimer CYW, Wu CH, Perka C, Hardt S, Gohler F, Winkler T, et al. The impact of hip dysplasia on CAM impingement. *J Pers Med*. 2022; 12(7): 1129.
12. García-Juárez JD, Bravo-Bernabé PA, García-Hernández A, Correa-Domínguez G, Rosas-Pérez MC. Acetabuloplastía con injerto de cabeza femoral en la displasia acetabular en el reemplazo total de cadera no cementada. *Acta Ortop Mex*. 2006; 20(3): 109-14.
13. Lloyd-Roberts GC. Osteoarthritis of the hip; a study of the clinical pathology. *J Bone Joint Surg Br*. 1955; 37-B(1): 8-47. doi: 10.1302/0301-620X.37B1.8.
14. Hartofilakidis G, Stamos K, Karachalios T, Ioannidis TT, Zacharakis N. Congenital hip disease in adults. Classification of acetabular deficiencies and operative treatment with acetabuloplasty combined with total hip arthroplasty. *J Bone Joint Surg Am*. 1996; 78(5): 683-92.
15. Dion MO, Faure PA, May O, Bonin N, Beaulé P, Carsen S, et al. Validation of the French version of the self-administered international hip outcome tool-33 questionnaire. *Orthop Traumatol Surg Res*. 2021; 107(3): 102858. doi: 10.1016/j.otsr.2021.102858.

Declaración: los datos que respaldan este estudio están disponibles bajo solicitud al autor; no se declaran conflictos de intereses; todos los autores contribuyeron a la ejecución y redacción de este artículo.