

Artículo de revisión

doi: 10.35366/112989

Escoliosis de inicio temprano: fisiopatología, diagnóstico y tratamiento

Early-onset scoliosis: pathophysiology, diagnosis and treatment

Dabaghi-Richerand A,* Santiago-Balmaseda E‡

Centro Médico ABC. Ciudad de México, México.

RESUMEN. La escoliosis de inicio temprano corresponde a un grupo heterogéneo de padecimientos de la columna, la cual se presenta antes de los 10 años de edad con una curvatura en el plano coronal de 10° o más. Independientemente de la etiología requiere un adecuado control de la deformidad para evitar deterioro cardiopulmonar, disminución en la calidad y expectativa de vida. El diagnóstico puede ser difícil y habitualmente se da de forma incidental. Para el tratamiento, es importante considerar la edad del paciente, la etiología y la velocidad de progresión. Dentro de los tratamientos conservadores, se encuentra el uso de yesos seriados o el corsé, cuyo objetivo principal es detener la progresión de la deformidad y con ello retrasar la cirugía a una edad mayor. Dentro de los tratamientos quirúrgicos se encuentran el uso de barras de crecimiento tradicionales, las barras de crecimiento magnéticas y la artrodesis definitiva. Se ha observado que realizarlos de forma temprana condiciona múltiples complicaciones por lo cual, de ser posible, debe optarse por el manejo no quirúrgico y postergar el tratamiento definitivo. Debido a los riesgos potencialmente mortales que conlleva la deformidad y el tratamiento, es de importancia educar al paciente y sus familiares sobre la importancia del apego y el seguimiento.

Palabras clave: escoliosis, fisiopatología, diagnóstico, tratamiento, niños.

ABSTRACT. Early-onset scoliosis corresponds to a group of heterogeneous spinal conditions that present before 10 years of age with a curvature in the coronal plane of 10° or more. Regardless of the etiology, adequate control of the deformity is required to avoid cardiopulmonary deterioration and preserve quality and life expectancy. Diagnosis can be difficult and is usually incidental at a young age. To choose the best treatment, it is important to consider the patient's age, etiology, and rate of progression. Among the non-operative treatments, the most effective are the use of serial casts or brace, whose main objective is to stop the progression of the deformity and thus delay surgical treatment. Among the surgical treatments the distraction based systems and definitive arthrodesis have proven to be most effective. Early surgery leads to multiple complications, which is why, if feasible, non surgical management should be sought and fusion postponed till skeletal maturity. Due to the life-threatening risks associated with the deformity and treatment, it is important to educate the patient and family members about the importance of treatment adherence and follow-up.

Keywords: scoliosis, pathophysiology, diagnosis, treatment, children.

Introducción

La escoliosis de inicio temprano (EOS, por sus siglas en inglés) corresponde a un grupo heterogéneo de padecimientos de la columna en la cual se presenta antes de

los 10 años una curvatura en el plano coronal de 10° o más independientemente de la etiología. Se logró consenso de esta definición en 2015 por el *SRS Growing Spine Committee* con el objeto de evitar variación en el uso de la terminología.¹

* Miembro del Cuerpo Médico, Centro Médico ABC. Médico adscrito, Hospital Shriners para Niños México.

‡ Residente de Ortopedia y Traumatología, Centro Médico ABC.

Correspondencia:

Alejandro Dabaghi-Richerand

E-mail: adabaghi@hotmail.com

Recibido: 31-01-2023. Aceptado: 02-03-2023.

Citar como: Dabaghi-Richerand A, Santiago-Balmaseda E. Escoliosis de inicio temprano: fisiopatología, diagnóstico y tratamiento. Acta Ortop Mex. 2023; 37(2): 99-105. <https://dx.doi.org/10.35366/112989>



La escoliosis de inicio temprano se subdivide en idiopática, congénita, toracogénica, neuromuscular y sindrómica. Esto cobra relevancia, ya que de acuerdo con las distintas etiologías se debe individualizar el seguimiento y manejo de estos pacientes, ya que su comportamiento suele ser distinto.¹ Pese a que el factor etiológico sea distinto, todas ellas requieren un adecuado control de la deformidad espinal para evitar un pobre desarrollo pulmonar y deformidad torácica, lo cual conducirá a un deterioro cardiopulmonar y una disminución en la calidad y expectativa de vida. Esta característica se ha observado en varios estudios dentro de los que destaca el de Pehrsson y colaboradores, en el cual se observaron pacientes con escoliosis sin tratamiento con un seguimiento promedio a 56 años, encontrando que aquellos pacientes con escoliosis infantil y juvenil tenían un incremento significativo en la mortalidad comparado con aquellos que la desarrollaron después de los 10 años.²

Crecimiento del tórax, desarrollo pulmonar y efectos de la EOS

Desarrollo y crecimiento normal

Para una adecuada función respiratoria se requiere de tres elementos fundamentales: una vía aérea anatómicamente bien formada, desarrollo de la unidad respiratoria y una adecuada mecánica ventilatoria; lo cual se obtiene tras haber un crecimiento y desarrollo de la caja torácica y pulmones gracias a una acción sinérgica de varios componentes del complejo vertebro-costal-esternal.³

El crecimiento de la columna, tórax y desarrollo pulmonar coinciden y tiene un pico dentro de los primeros ocho años de vida, lo que se denomina el «período de crecimiento de oro». En cuanto a la longitud de la columna y tórax, éstos tienen un crecimiento de T1 a S1 en promedio de 2 cm/año durante los primeros cinco años, bajando su ritmo a 1 cm/año dentro de los siguientes cinco años y nuevamente aumentando la velocidad de crecimiento en la adolescencia a 2 cm/año; es decir, los primeros 10 años aportan 73% en promedio del crecimiento global de la columna y tórax.⁴

En cuanto al volumen torácico, Gollogly y colaboradores en su estudio de reconstrucción volumétrica por tomografía, mostraron que el volumen pulmonar está en función de la edad y éste tiene un comportamiento distinto al longitudinal, ya que presenta un crecimiento lento en los primeros 10 años, aportando únicamente 30% del volumen final a los cinco años y poco menos de 50% a los 10 años; sin embargo, a partir de este momento existe un crecimiento volumétrico acelerado duplicando su tamaño hasta la madurez esquelética. La relación longitud/volumen se muestra en la *Figura 1*.⁴

El desarrollo pulmonar conserva un comportamiento similar al del crecimiento longitudinal del tórax y se ve favorecido por ello en mayor medida. Durante los primeros cinco años se lleva a cabo una hiperplasia alveolar exponencial de 10 veces el número al nacimiento, así como un incremen-

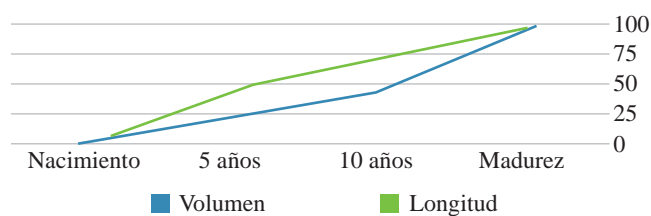


Figura 1: Crecimiento en porcentaje del tórax y columna con respecto a la edad.

to en la bifurcación de la vía aérea secundaria alcanzando aproximadamente 80% de las unidades respiratorias finales. Después de los cinco años sigue habiendo hiperplasia alveolar en menor medida; sin embargo, es este el momento en el cual incrementa el calibre y volumen de la vía aérea hasta la edad adulta.⁵

Impacto de EOS en el crecimiento y desarrollo pulmonar

La escoliosis a una edad temprana tiene repercusiones tanto en la respiración, así como en la mecánica ventilatoria. A medida que se desarrolla la deformidad espinal ocurren varios cambios que incluyen:

1. Una disminución en la proliferación alveolar y vascular, con lo cual el número de unidades respiratorias se ven disminuidas. Cuando esto ocurre, en respuesta y compensación a la falta de hiperplasia alveolar, los alveolos incrementan en volumen, lo cual eventualmente los vuelve enfisematosos generando una alteración en el intercambio de gases y atrapamiento de aire.^{6,7}
2. De manera paralela, a medida que la columna se deforma, ocurre también deformación del tórax, esto asociado a una disminución de la longitud y a la rotación costal. Conforme hay colapso de los espacios intercostales en la concavidad, se ve alterada la función inspiratoria, mientras que en el lado de la convexidad los espacios intercostales se expanden alterando la función espiratoria; ambas a consecuencia de una pobre acción de los músculos intercostales. Conforme la movilidad del tórax sufre los cambios antes mencionados, se disminuye la distensibilidad dando como resultado una enfermedad pulmonar restrictiva. Estas alteraciones producen una disminución en la capacidad vital (CV), volumen pulmonar (VP) y un incremento en el volumen residual (VR).⁸

Los cambios antes mencionados son proporcionales a la edad de presentación, pero de manera conjunta producen una hipoventilación alveolar, vasoconstricción hipóxica, lo cual lleva a hipertensión pulmonar y finalmente a una falla cardíaca derecha o *cor pulmonale*.

Diagnóstico

Puede ser difícil realizarse y habitualmente se da de forma incidental en pacientes que tienen alguna afección pul-

monar/abdominal que requirió de un estudio de imagen o a edades más tardías por los padres o médico de atención primaria por la presencia de asimetría del tronco o la presencia de una «protuberancia» en la región paraespinal. Particularmente en la escoliosis congénita actualmente con ayuda de las técnicas de imagen prenatal se pueden detectar malformaciones en la columna *in utero*, lo cual permite un diagnóstico temprano.⁹

De acuerdo con la etiología la EOS, ésta se puede dividir en:^{10,11}

Idiopática: éste es un diagnóstico de exclusión cuando todas las posibles causas de escoliosis han sido descartadas. Se puede subdividir en: infantil, cuando se presenta antes de los tres años y juvenil, cuando se presenta entre los cuatro a 10 años. Tiene un ligero predominio en el género masculino.

Congénita: se presenta con malformaciones espinales y/o torácicas. Puede corresponder a defectos en la fusión (p. ej: hemivértebras), segmentación (p. ej: barras unilaterales) o mixtas. La presencia de malformaciones torácicas como fusiones costales suele hacer más difícil su manejo. Debido a que se trata de una alteración durante el período de la organogénesis, suele acompañarse con mayor frecuencia de alteraciones renales y/o cardíacas; por lo cual es indispensable una revisión de estos sistemas incluso en ausencia de síntomas.

Toracogénica: escoliosis secundaria a alteraciones toracoabdominales, las cuales pudieran derivar en intervenciones quirúrgicas que alteran la pared torácica (p. ej: hernias diafragmáticas y cardiopatías congénitas).

Neuromuscular: se manifiesta con alteraciones en el tono muscular y habitualmente se acompaña de retraso en el desarrollo motor. Estos pacientes suelen tener múltiples comorbilidades, lo cual hace su manejo más complicado (p. ej: parálisis cerebral infantil, miopatías, mielomeningocele, lesiones medulares).

Sindrómica: deformidad asociada a síndromes bien establecidos, particularmente aquellos relacionados con alteraciones en el tejido conectivo. Suelen tener un patrón característico de acuerdo al síndrome asociado (p. ej: Marfan, displasias esqueléticas, neurofibromatosis).

La relevancia de establecer la etiología de la escoliosis radica en que cada una de ellas tiene características especiales, así como comorbilidades posiblemente asociadas; esto aunado a que el pronóstico y potencial de progresión cambian en cada caso siempre estando asociado a la edad de presentación y crecimiento restante.

La clasificación de la EOS (C-EOS) se realizó por un grupo de 15 expertos en cirugía de columna pediátrica con el objetivo de establecer una comunicación más clara en el contexto clínico sobre esta patología.¹² Esta clasificación antepone como prefijo la edad y toma en cuenta cuatro factores:

1. Etiología: **I**diopática, **C**ongénita, **N**euromuscular, **S**indrómica.
2. Curva mayor: **1:** < 20°, **2:** 21-50°, **3:** 51-90°, **4:** > 90°.
3. Cifosis: **-:** < 20°, **N:** 20-50°, **+:** > 50°.
4. Ritmo de progresión anual (ARP): **p0:** < 10%/año, **p1:** 10-20%/año, **p2:** > 20%/año.

Por ejemplo, si tuviéramos un paciente de cuatro años con escoliosis neuromuscular con una curva mayor de 54°, cifosis de 18° y una progresión anual de 6°, tendría una clasificación de:

4 N2-p0; 4 = edad, N = neuromuscular, - = hipocifosis, p0 = < 10° de progresión.

En cuanto al seguimiento de los pacientes una vez que se ha establecido el diagnóstico de manera general se recomienda un seguimiento cada 4-6 meses con radiografías seriadas para evaluar la progresión y de manera oportuna establecer tratamientos en caso de ser necesario.

El uso de estudios más complejos de imagen debe ser individualizado; sin embargo, el uso de la resonancia magnética constituye un pilar en el diagnóstico, ya que los pacientes con EOS tienen una mayor incidencia de malformaciones del neuroeje, hasta 24%; motivo por el cual es recomendable realizar este estudio, particularmente en el contexto de una rápida progresión de la deformidad y en quienes se considera realizar algún tratamiento.¹³

Tratamiento

Como se ha establecido anteriormente el tratamiento de la EOS está enfocado más allá de tener una columna adecuadamente alineada a garantizar un crecimiento de la columna, el tórax y permitir un adecuado desarrollo cardiopulmonar.

Al momento de tratar a los pacientes con EOS es importante determinar la edad del paciente, la velocidad de progresión, así como la etiología y características propias de la escoliosis.

Tratamientos no quirúrgicos

Dentro de los tratamientos conservadores, que están indicados ante una escoliosis progresiva con una curva mayor a 20°; el uso de yesos seriados es la opción más efectiva para la EOS. Este manejo permite preservar el potencial de crecimiento y, por tanto, mejorar el desarrollo pulmonar.¹⁴ La técnica, permite la aplicación de fuerzas de tracción y de desrotación sobre tórax y pelvis, las cuales se trasladan a la columna vertebral, logrando corrección de la curva escoliótica. En algunos casos puede constituir el manejo definitivo y en otros logrará retrasar el procedimiento quirúrgico hasta 4.4 años de aquellas curvas con riesgo de progresión (*Figura 2*).¹⁵

Es verdad que el uso de las ortesis toracolumbosacras (TLSO) o corsé constituye un tratamiento menos invasivo

al no requerir inducción anestésica y, por tanto, elimina las complicaciones relacionadas a procedimientos anestésicos repetidos en niños como la neurotoxicidad y trastornos del comportamiento y aprendizaje. Sin embargo, se ha demostrado la superioridad del uso de yesos, ya que permite al cirujano aplicar una corrección progresiva de la curva aprovechando el crecimiento del niño y elimina el problema del mal apego al corsé.¹⁶

Se han estudiado algunos factores que podrían predecir la respuesta al tratamiento con yesos. El más relevante: la edad de inicio del tratamiento, relacionando la edad < 24-30 meses con retraso en progresión de la curva y < 12-21 meses con corrección de la curva. Otros factores de buena respuesta son: etiología idiopática, ángulo de Cobb pretratamiento < 60° y el aumento en el índice de masa corporal (IMC). Aunque la diferencia del ángulo costo-vertebral (RVAD) es un predictor de progresión en escoliosis idiopática infantil, no se ha logrado proponerlo de manera consensuada como un valor predictivo en la respuesta a los yesos seriados, así como tampoco lo es la cantidad de corrección de la curva tras el primer yeso.¹⁷

En general, los estudios sobre el tema analizan curvas moderadas, ya que se ha reportado el retraso del tratamiento quirúrgico efectivamente en pacientes con un RVAD < 20° al inicio del tratamiento.¹⁷ No obstante, ahora puede sugerirse para curvas severas. En el estudio realizado por Stasikelis y colaboradores en 2018, se demostró que en curvas con Cob > 50° el yeso retrasó la instrumentación en todos los casos y condujo a resolución en 27% de los casos. En este estudio además se observó que, aunque la ausencia de alteraciones genéticas o neurológicas predisponen a un mejor resultado se puede lograr mejoría incluso en niños con estas comorbilidades, justificando la importancia de este tratamiento para el manejo de la escoliosis de inicio temprano.¹⁸

El corsé es una ortesis fabricada a la medida del paciente y se prefiere su uso como una opción en curvas 20-40° en niños mayores de cinco años, ya que permiten una mejor adaptación al contorno del tórax y aplicación de las fuerzas

externas en el control de la escoliosis, así como también en casos posteriores a un período de aplicación de yesos seriados. Es importante cuando se utiliza un corsé que éste ejerza una fuerza de corrección de al menos 40% de la curva, lo cual debe evidenciarse con control radiográfico. También, es importante destacar que el tiempo mínimo de uso debe ser de 12.9 horas/día; sin embargo, un incremento en el número de horas permite un mejor control de la deformidad, por lo cual debe incentivarse su uso incluso por arriba del tiempo mínimo. En la medida que el corsé permita el control de la escoliosis sin progresión (< 5° entre cada revisión) su uso puede continuar, no obstante, ante evidencia de progresión de la deformidad deben buscarse opciones terapéuticas alternas.¹⁹

Tratamiento quirúrgico

Como se ha mencionado anteriormente, los tratamientos deben estar enfocados a favorecer un crecimiento de la columna y tórax, así como un adecuado desarrollo pulmonar. Dentro de las opciones quirúrgicas aquellos tratamientos «amigables con el crecimiento» por si solos tienen una tasa de complicaciones cercana a 60%, por lo cual, realizarlos de forma temprana puede favorecer a resultados adversos desencadenando múltiples complicaciones dentro de las que destacan desde problemas cutáneos pasando por rupturas y desanclajes de los implantes, hasta autofusión de la columna. Bess y colaboradores en su estudio de las complicaciones en pacientes con EOS tratados con barras de crecimiento observaron que el riesgo de complicaciones disminuía 13% por cada año que el paciente fuera mayor al inicio del tratamiento (*Figura 3*).²⁰

Algunos años atrás, con el objetivo de evitar todas estas complicaciones, se optó por realizar fusiones tempranas. Sin embargo, éstas tienen las desventajas que no promueven el crecimiento del tórax e incluso pueden acelerar las repercusiones cardiopulmonares propias de la historia natural de la enfermedad. Karol y colaboradores estudiaron los efec-

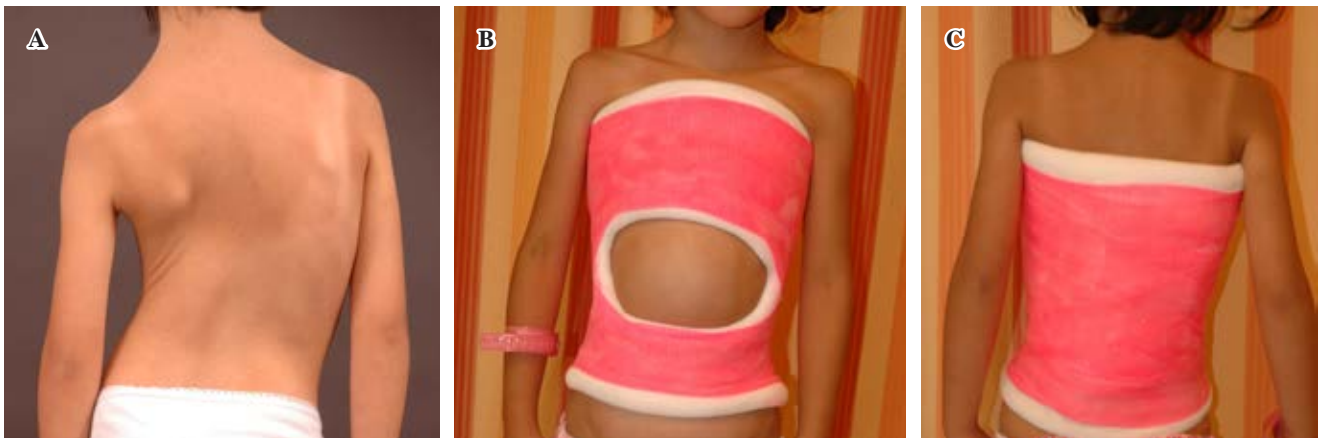


Figura 2: Imagen clínica de paciente de 5 años al que se le colocó yeso de columna. **A)** Imagen preoperatoria. **B y C)** Imágenes posterior a colocación de yeso.

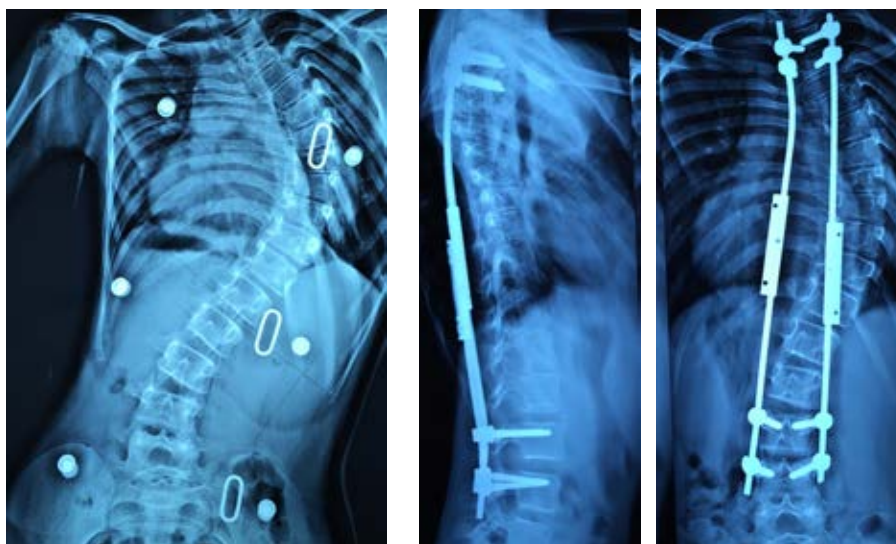


Figura 3:

Radiografía pre y postoperatoria, paciente de 8 años al que se le colocaron barras de crecimiento.

tos de realizar fusiones tempranas, encontrando que hacer esto comprometía de manera significativa la capacidad vital forzada, disminuía la fuerza inspiratoria e incluso, ante el intento de lograr una fusión, hasta 39% de los pacientes requerían cirugías de revisión por progresión de la deformidad; quedando claro que una disminución en la longitud del tórax era la variable más importante para predecir una pobre función pulmonar.²¹

Los sistemas de distracción interna (barras de crecimiento, VEPTER) son la base del tratamiento quirúrgico en EOS. Estos sistemas se basan en la aplicación de anclajes proximales y distales con tornillos o ganchos en los extremos de las curvas escolióticas, ya sea a las vértebras o costillas, con la corrección y distracción periódica cada seis a ocho meses con la intención de controlar la deformidad y permitir el crecimiento de la columna y tórax.

El estándar de oro para el tratamiento son las barras de crecimiento tradicionales, las cuales requieren de realizar cirugías cada 6-8 meses para lograr una distracción. Coral y su equipo en su serie de pacientes encontraron que los sistemas de crecimiento donde habían menos de dos anclajes ya sean distales o proximales, la presencia de una barra y en los que las barras no estaban colocadas submusculares, tenían un aumento significativo en las complicaciones relacionadas con la instrumentación.²² Harris y su grupo en su serie de 353 pacientes con sistemas de crecimiento también observaron que colocar cinco o más anclajes proximales en el constructo y colocar la instrumentación en la vértebra más superior de la curva (*upper end vertebra*) disminuye significativamente el riesgo de reoperación por desanclaje proximal del sistema.²³

Debido a lo antes mencionado se sugiere, siempre que sea posible y de acuerdo con las características antropomórficas del paciente, que las barras de crecimiento tengan las siguientes características: 1. barras dobles, 2. utilización de al menos cinco anclajes proximales y dos distales, 3. colocación submuscular, 4. tomar los extremos de las curvas como puntos de anclaje tanto proximal como distal (*end vertebra*).

Akbarnia y colaboradores tienen una de las series más grandes de barras de crecimiento duales donde demostraron que es un tratamiento efectivo para la corrección de la escoliosis logrando una mejoría promedio de 83-38° y control de la misma hasta la madurez esquelética. Sin embargo, como se ha mencionado anteriormente, estos procedimientos tienen un alto índice de complicaciones relacionados particularmente a los implantes, los cuales están constantemente luchando contra la fuerza de crecimiento; las distintas series reportan incidencia de 56-60% de complicaciones.²⁴

Como se describe previamente, a menor edad del paciente mayor es el riesgo de presentar complicaciones; aunado al número de distracciones que el paciente necesitará durante el período de crecimiento. Sankar y su equipo demostraron que conforme se hacen distracciones subsecuentes la ganancia en longitud va disminuyendo; lo que ha llamado *The law of diminishing returns* estableciendo como hipótesis que esto ocurre por la inmovilización rígida que sufre la columna con la instrumentación produciendo una autofusión.²⁵ Por tanto, es importante emplear tratamientos no quirúrgicos tanto como se pueda con la finalidad de controlar la escoliosis hasta una edad promedio de ocho años, edad a la cual se ha reportado un menor índice de complicaciones.

En años recientes, pensando en los efectos nocivos de múltiples procedimientos anestésicos sobre el desarrollo cognitivo del paciente secundario a neurotoxicidad, así como los efectos psicológicos surgieron las barras de crecimiento magnéticas (MAGEC, NuVasive, San Diego, Ca), las cuales fueron aprobadas para su uso en 2015.^{26,27} Estas barras se colocan de la misma manera que las tradicionales con la ventaja de prescindir de internamientos y procedimientos anestésicos, realizando las distracciones en el consultorio con ayuda de un magneto que se aplica transcutáneo logrando el mismo resultado. Dentro de las particularidades de estos sistemas es importante mencionar que la distracción, en estos casos, debe realizarse cada cuatro meses.

Inicialmente mucho se cuestionó el uso de estos sistemas, ya que el costo de implantación es considerablemente más elevado, sin embargo, se ha visto que el costo inicial se ve amortizado en los siguientes tres años, ya que el paciente no incide en gastos de internamiento para las distracciones subsecuentes.²⁸ Es importante resaltar que las MAGEC han superado la prueba del tiempo en cuanto a su efectividad, logrando resultados similares a las barras de crecimiento tradicionales.²⁹

Una vez que el paciente ha alcanzado la madurez esquelética tradicionalmente se suele realizar una artrodesis definitiva, en la cual se hace una corrección final de la deformidad garantizando que la deformidad no progrese. Muchas veces, con las barras de crecimiento se logra llevar al paciente a una edad final con una buena corrección; sin embargo, existe el miedo de progresión y ruptura de los implantes de baja densidad. Murphy y su grupo en su serie de 580 pacientes observaron que durante los primeros dos años se produciría una progresión de la deformidad y que después de este momento no habría más progresión. Sugiriendo una vigilancia estrecha de estos pacientes y en caso de no observar progresión dentro de los primeros dos años no existirá necesidad de hacer una «cirugía definitiva», ya que no habrá cambios en la alineación coronal o sagital de los pacientes.³⁰

Conclusión

La escoliosis de inicio temprano es una de las enfermedades de la columna pediátrica con riesgos potencialmente mortales para el paciente en caso de no ser tratada. Es importante entender que el origen de la alta morbilidad y mortalidad se centra en el impacto que tienen sobre el desarrollo pulmonar.

Es de vital importancia hacer un diagnóstico temprano y de acuerdo con la etiología conocer las características particulares, ya que esto permitirá la intervención apropiada de un equipo multidisciplinario en la atención de estos pacientes (neumólogo, neurólogo, cardiólogo, terapeuta físico, etcétera). Si bien los pacientes se presentan a etapas tempranas, es prohibitivo considerar que estos pacientes requieren continuar creciendo para ser tratados, ya que esto condiciona malos resultados y consecuencias fatales.

Los tratamientos no quirúrgicos han mostrado alta efectividad para retrasar una cirugía, al controlar la deformidad permitiendo el crecimiento del tórax y desarrollo pulmonar. Es importante no considerar fusiones tempranas de primera elección, ya que sus resultados no han sido buenos y deben de ser nuestra última alternativa una vez que todas las opciones han sido agotadas. Actualmente, los sistemas de distracción son el estándar de oro y deben de considerarse como primera línea de tratamiento cuando las curvas han excedido los 45°. Por último, cuando consideremos estos tratamientos es fundamental tener una larga discusión con el paciente y sus padres, haciendo de manifiesto las posibles complicaciones que quizá se deban enfrentar y estar preparados para solucionarlas en caso de que ocurran.

Referencias

- Skaggs D, Guillaume T, El-Hawary R, Emans J, Mendelow M, Smith JT. Early onset scoliosis consensus statement, SRS Growing Spine Committee 2015. *Spine Deform.* 2015; 3(2): 107.
- Pehrsson K, Larsson S, Oden A, Nachemson A. Long-term follow-up of patients with untreated scoliosis. A study of mortality, causes of death, and symptoms. *Spine (Phila Pa 1976)*. 1992; 17(9): 1091-6.
- Berend N, Rynell AC, Ward HE. Structure of a human pulmonary acinus. *Thorax*. 1991; 46(2): 117-21.
- Dimeglio A, Canavese F. The growing spine: how spinal deformities influence normal spine and thoracic cage growth. *Eur Spine J*. 2012; 21(1): 64-70.
- Dunnill MS. Postnatal growth of the lung. *Thorax*. 1962; 17(4): 329-33.
- Muirhead A, Conner AN. The assessment of lung function in children with scoliosis. *J Bone Joint Surg Br*. 1985; 67(5): 699-702.
- Davies G, Reid L. Effect of scoliosis on growth of alveoli and pulmonary arteries and on right ventricle. *Arch Dis Child*. 1971; 46(249): 623-32.
- Gillingham BL, Fan RA, Akbarnia BA. Early onset idiopathic scoliosis. *J Am Acad Orthop Surg*. 2006; 14(2): 101-12.
- Arlet V, Odent T, Aebi M. Congenital scoliosis. *Eur Spine J*. 2003; 12(5): 456-63.
- Yang S, Andras LM, Redding GJ, Skaggs DL. Early-onset scoliosis: a review of history, current treatment, and future directions. *Pediatrics*. 2016; 137(1). doi: 10.1542/peds.2015-0709.
- Eby SF, Hilaire TS, Glotzbecker M, Smith J, White KK, Larson AN; Children's Spine Study Group. Thoracogenic spinal deformity: a rare cause of early-onset scoliosis. *J Neurosurg Spine*. 2018; 29(6): 674-9.
- Hardesty CK, Huang RP, El-Hawary R, Samdani A, Hermida PB, Bas T, et al. Early-onset scoliosis: updated treatment techniques and results. *Spine Deform.* 2018; 6(4): 467-72.
- Williams BA, McClung A, Blakemore LC, Shah SA, Pawelek JB, Sponseller PD, et al. MRI utilization and rates of abnormal pretreatment MRI findings in early-onset scoliosis: review of a global cohort. *Spine Deform.* 2020; 8(5): 1099-107.
- Cotrel Y, Morel G. The elongation-derotation-flexion technic in the correction of scoliosis. *Rev Chir Orthop Reparatrice Appar Mot*. 1964; 50: 59-75.
- Gussous YM, Tarima S, Zhao S, Khan S, Caudill A, Sturm P, et al. Serial derotational casting in idiopathic and non-idiopathic progressive early-onset scoliosis. *Spine Deform.* 2015; 3(3): 233-8.
- Ing C, DiMaggio C, Whitehouse A, Hegarty MK, Brady J, von Ungern-Sternberg BS, et al. Long-term differences in language and cognitive function after childhood exposure to anesthesia. *Pediatrics*. 2012; 130(3): e476-85.
- Iorio J, Orlando G, Diefenbach C, Gaughan JP, Samdani AF, Pahys JM, et al. Serial casting for infantile idiopathic scoliosis: radiographic outcomes and factors associated with response to treatment. *J Pediatr Orthop*. 2017; 37(5): 311-6.
- Stasikelis PJ, Carpenter AM. Results of casting in severe curves in infantile scoliosis. *J Pediatr Orthop*. 2018; 38(4): e186-9.
- Sauvagnac R, Rigo M. Evolution of early onset scoliosis under treatment with a 3D-brace concept. *J Clin Med*. 2022; 11(5): 1186.
- Bess S, Akbarnia BA, Thompson GH, Sponseller PD, Shah SA, El Sebaie H, et al. Complications of growing-rod treatment for early-onset scoliosis: analysis of one hundred and forty patients. *J Bone Joint Surg Am*. 2010; 92(15): 2533-43.
- Karol LA, Johnston C, Mladenov K, Schochet P, Walters P, Browne RH. Pulmonary function following early thoracic fusion in non-neuromuscular scoliosis. *J Bone Joint Surg Am*. 2008; 90(6): 1272-81.
- Coral CJR, Dabaghi RA, Hurtado PA, Rosales MME, Bravo MAL. ¿Se puede pronosticar una complicación relacionada a la instrumentación en el tratamiento de la escoliosis de inicio temprano? *Rev Mex Ortop Ped*. 2017; 19(1): 6-12.
- Harris L, Andras LM, Mundis GM, Sponseller PD, Emans JB; Growing Spine Study Group; Skaggs DL. Five or more proximal anchors and including upper end vertebra protects against

- reoperation in distraction-based growing rods. *Spine Deform.* 2020; 8(4): 781-6.
24. Akbarnia BA, Marks DS, Boachie-Adjei O, Thompson AG, Asher MA. Dual growing rod technique for the treatment of progressive early-onset scoliosis: a multicenter study. *Spine (Phila Pa 1976)*. 2005; 30(17 Suppl): S46-57.
 25. Sankar WN, Skaggs DL, Yazici M, Johnston CE 2nd, Shah SA, Javidan P, et al. Lengthening of dual growing rods and the law of diminishing returns. *Spine (Phila Pa 1976)*. 2011; 36(10): 806-9.
 26. McCann ME, Soriano SG. Does general anesthesia affect neurodevelopment in infants and children? *BMJ*. 2019; 367: 16459.
 27. Liu X, Ji J, Zhao GQ. General anesthesia affecting on developing brain: evidence from animal to clinical research. *J Anesth.* 2020; 34(5): 765-72.
 28. Oetgen ME, McNulty EM, Matthews AL. Cost-effectiveness of magnetically controlled growing rods: who really benefits? *Spine Deform.* 2019; 7(3): 501-4.
 29. Ridderbusch K, Rupprecht M, Kunkel P, Hagemann C, Stücker R. Preliminary results of magnetically controlled growing rods for early onset scoliosis. *J Pediatr Orthop.* 2017; 37(8): e575-80.
 30. Murphy RF, Barfield WR, Emans JB, Akbarnia B, Thompson G, Sponseller P, et al. Minimum 5-year follow-up on graduates of growing spine surgery for early onset scoliosis. *J Pediatr Orthop.* 2020; 40(10): e942-6.