

Artículo de revisión

doi: 10.35366/111166

Copa de doble movilidad: aciertos, riesgos y enseñanzas

Dual mobility cup: successes, risks and lessons learned

Gómez-García F*

Hospital Ángeles Mocol. Ciudad de México, México.

RESUMEN. Se hace una revisión narrativa del desarrollo y evolución hasta el momento de las copas de doble movilidad enfocada en sus aciertos, fallas y enseñanzas. Se mencionan las herramientas con las cuales contamos para prevenir y en su caso, tratar la luxación protésica de cadera y los principales problemas que presentan. El principal objetivo de esta publicación es hacer reflexiones y comentarios en cuanto a lo que debemos estar atentos ante un mundo de diseños que actualmente existen en el mercado con una diversidad de diseños, materiales, aleaciones, tipos de polietileno, etc. Se analizan los problemas que enfrentan algunos modelos para obtener una fijación estable a largo plazo, el problema que posiblemente representan los diferentes modelos contemporáneos de doble movilidad y sus resultados clínicos. Se discuten y comentan los puntos anteriores y se establecen conclusiones y recomendaciones.

Palabras clave: doble movilidad, prótesis total de cadera, luxación de prótesis de cadera, luxación intraprotésica.

ABSTRACT. A narrative review of the development and evolution to date of the double mobility cups is made, focusing on their successes, failures and teachings. The tools with which we have to prevent and treat prosthetic hip dislocation and the main problems are mentioned. The main objective of this publication is to make reflections and comments about what we should be attentive to in a world of designs that currently exist in the market with a diversity of designs, materials, alloys, types of polyethylene, etc. Some models are found to obtain a stable long-term fixation, the problem that potentially represents the different contemporary models of double mobility and their clinical results. The previous points are discussed and commented and conclusions and recommendations were reached.

Keywords: double mobility, total hip prosthesis, dislocation of hip prosthesis, intraprosthetic dislocation.

Abreviaturas:

AP = anteroposterior.
ATC = artroplastía total de cadera.
CD = cervicodifisiario.
CR = centro de rotación.
DDHP = distancia de dislocación horizontal posterior.
DLHP = distancia de luxación horizontal posterior.

DM = doble movilidad.
ND = no disponible.
RMLP = rango de movilidad libre de pinzamiento.
RNA/SAO = Registro Australiano de Artroplastías de la Sociedad Australiana de Ortopedia.
TAC = tomografía axial computarizada.
TC = tomografía computarizada.

* Miembro Emérito de la Academia Mexicana de Cirugía y del Colegio Mexicano de Ortopedia. Miembro de la *American Academy Orthopaedic Surgeons* y de la *American Society of Hip and Knee Surgeons*. Director de la Clínica de Cirugía de Cadera. Hospital Ángeles Mocol. Ciudad de México, México.

Correspondencia:

Acad. Dr. Felipe Gómez-García
Hospital Ángeles Mocol.
Gobernador Ignacio Esteva 107-03, Torre Ángeles, Col. San Miguel Chapultepec, CP 11850,
Alcaldía Miguel Hidalgo, Ciudad de México, México.
E-mail: sla@prodigy.net.mx

Recibido: 06-08-2021. Aceptado: 27-04-2023.

Citar como: Gómez-García F. Copa de doble movilidad: aciertos, riesgos y enseñanzas.
Acta Ortop Mex. 2022; 36(5): 308-317. <https://dx.doi.org/10.35366/111166>



Introducción

La artroplastía total de cadera ha transitado por varias etapas y durante todo este trayecto de casi 70 años ha tenido que enfrentar a varios enemigos; destacan el aflojamiento aséptico, la infección y la luxación. Para combatir la luxación se han utilizado diversas herramientas sobresaliendo la identificación de los casos que tienen alto riesgo de luxación,^{1,2} aunque también contamos con otros recursos artroplásticos para prevenirla o en su caso, tratarla. Destaca la inclusión de «cejas» o «labios» a los diseños de los insertos acetabulares con diferentes grados y geometrías;³ el empleo de copas encarceladas,⁴ de copas bipolares,⁵ de cabezas de mayor diámetro⁶ y desde luego, los acetábulos tripolares también llamados de doble movilidad (DM).

La DM ha transitado por tres etapas que han sido marcadas por la innovación en los diseños, la aparición de nuevos materiales y diferentes tipos de recubrimientos. La primera etapa se caracterizó por la fabricación de copas hemiesféricas de acero inoxidable terminadas en «arenado» (*grit-blasted*), recubiertas con cerámica alúmina y con insertos de polietileno de alta densidad. Estas copas se fijaban con ajuste a presión y por un sistema adicional con tres puntos de anclaje con los que se buscaba mejorar la fijación.⁷

A partir de los años 1990 se inicia la segunda generación de este concepto donde se sustituye la copa de acero inoxidable por cobalto cromo moldeado, recubierto con una doble capa de cerámica e hidroxiapatita aplicada con Plasma Spray. En estos diseños se eliminó el apoyo en trípode y las copas ya no fueron hemiesféricas, sino achatadas en el polo. También se incorpora un chaflán en el inserto de polietileno para disminuir el riesgo de colisión entre el borde del inserto y el cuello femoral. En la tercera etapa o etapa contemporánea, la copa se fabrica con aleaciones de Ti-Al-Va, recubrimiento estructurado con titanio puro, hidroxiapatita o cerámicas y se utilizan polietilenos de ultra alta densidad altamente entrelazados, más recientemente medicados con antioxidantes.^{8,9,10,11,12}

Desde su creación hasta este momento ha sido indudable su eficacia para prevenir luxación tanto en casos primarios¹ como en revisiones.¹³ Esta situación se ha ido mejorando a medida que se incorporan innovaciones en sus diseños, materiales y tipos de recubrimientos.

El objetivo de este estudio es analizar críticamente los pros, los contras y los problemas que presentan los recursos

artroplásticos disponibles en la actualidad para prevenir la luxación y comentar las lecciones que su evolución nos ha dejado. Se pone especial atención a las copas de DM. También se hacen algunas recomendaciones.

Material y métodos

Se realizó una revisión retrospectiva del tema para lo cual se consultaron artículos en los índices PubMed y Google Académico, así como la información proporcionada por los fabricantes de los dispositivos existentes, que a juicio del autor han sido relevantes para prevenir o tratar los casos de luxación endoprotésica de cadera; especialmente se buscaron revisiones sistemáticas y metaanálisis. Se hacen comentarios a sus resultados.

Resultados comentados

Inclusión de «cejas» o extensiones en los diseños.

Tal vez el recurso protésico antiluxación más popular es la inclusión en los insertos de polietileno de una «ceja» o «labio» con diversos grados de elevación que se han diseñado tanto para los insertos axisimétricos como para los axiasimétricos, ya que la mayoría de los cirujanos esperamos que este recurso sea efectivo para prevenir luxación.¹⁴

Por otra parte, el empleo de estos diseños no es inocuo. Sabemos que la inclusión de «cejas» en los insertos o las copas acetabulares «estándar» traen como consecuencia efectos en los arcos de movilidad y en los riesgos de colisión entre sus componentes, sea cual sea el tipo de inserto utilizado (*Figura 1*), por lo que de no entender con claridad el papel que desempeñan para prevenir luxación, pudiendo ser una ayuda, puede convertirse en una calamidad por sus efectos en los arcos de movilidad y por el riesgo de colisión entre el borde del inserto versus el cuello del vástago. Estos problemas pueden ser provocados principalmente por errores en el posicionamiento y orientación de la copa o del inserto, en especial cuando se emplean en vástagos con diseños de cuello voluminosos o por la falta de una adecuada relación cabeza-cuello.¹⁵ También debe comentarse que hasta ahora no hay un consenso en cuanto a cuál es la posición óptima para orientar el «labio», por lo que los insertos se colocan según el criterio clínico-quirúrgico del cirujano para cada caso en particular.

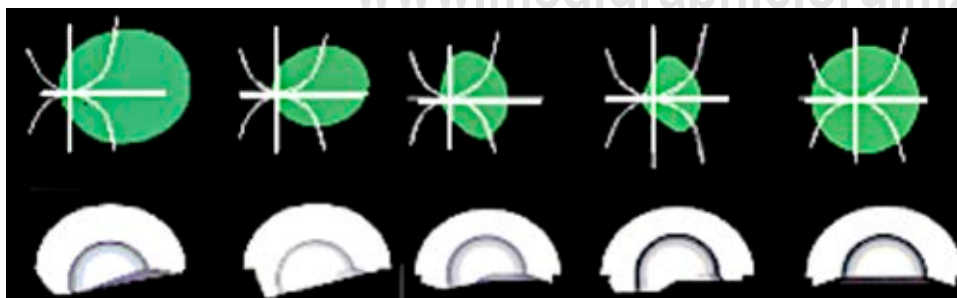


Figura 1:

Observe los efectos en los arcos de movilidad. A la extrema derecha un acetábulo con geometría axisimétrica sin «ceja» y a la izquierda diversos diseños de acetábulos axiasimétricos y axisimétricos con «cejas».

Cabezas de mayor diámetro. El uso de cabezas de mayor diámetro mejora la posibilidad de no luxarse, ya que se aumenta el rango de movilidad sin pinzamiento entre cuello y borde acetabular y se aumenta la «distancia de salto».^{6,16,17} Sabemos, por ejemplo, que el aumento del tamaño de la cabeza femoral de 22 a 40 mm aumenta el desplazamiento requerido para la dislocación en aproximadamente 5 mm con el componente acetabular colocado a 45° de abducción. También sabemos que una orientación más vertical del acetábulo afecta no sólo la posibilidad de mayor desgaste del polietileno a largo plazo, sino que también disminuye la capacidad de contención y coaptación del par articular, aunque se utilicen cabezas de gran diámetro. Por lo tanto, la interdependencia del posicionamiento de la copa con el tamaño de la cabeza es muy importante en la estabilidad.

Copas bipolares. Las copas bipolares o «universales» (Figura 2) se han utilizado tradicionalmente como un recurso antiluxación. La principal razón de su empleo es que las cabezas protésicas de un diámetro similar al del acetábulo nativo son efectivas para prevenir luxación, en especial en casos con fractura del cuello femoral. Sin embargo, tienen



Figura 2: Copa bipolar.

como principal problema una elevada tasa de revisión a mediano y largo plazo, ya sea por migración o por cotiloiditis. En estas copas se espera que su comportamiento mecánico sea girar entre la cabeza del vástago y la copa y que ésta también gire sobre el cótilo nativo. Sin embargo, por experiencia sabemos que alrededor de la mitad de ellas son «atrapadas» por fibrosis, ya sea entre la cabeza y la copa o entre la copa y el acetábulo; de tal manera que en el primer escenario –que es el peor– el implante actúa como una hemiprótisis de fricción directa causando migración o cotiloiditis dolorosa que obliga a su recambio.

Acetábulos encarcelados o «constreñidos». Este recurso se ha empleado sobre todo en casos de revisión por luxación recidivante de la prótesis y ha sido muy solicitado para lo mismo con resultados razonablemente buenos. En el caso de estos acetábulos hay en el mercado diversos modelos (Figura 3).

Todos ellos tienen como principio la utilización de un anillo «retentivo» colocado casi al final de un inserto –que es más largo que uno de media esfera convencional– y pueden ser metálicos o de polietileno. Evidentemente la extensión distal obligatoria del inserto, limita los arcos de movilidad. Hay tres problemas relevantes de estos dispositivos: a) riesgo aumentado de colisión entre el borde del inserto contra el cuello del vástago, b) en muchos de ellos no es posible hacer reducciones cerradas (Figura 4) y c) su tasa de revisión es alta.¹⁸

Como se ha observado, todos los dispositivos antiluxación antes enunciados tienen problemas en mayor o menor grado, por lo que el mayor acierto de muchos autores y de la industria ha sido hacer renacer la doble movilidad (DM), ya que éstos han contribuido a un mejor entendimiento de este concepto.

Doble movilidad. El concepto de DM tiene casi cinco décadas de historia y fue desarrollado en Francia por Gilles Bousquet y André Rambert.⁷ Desde su aparición en 1974 han existido múltiples innovaciones a la idea original, de tal manera que actualmente hay un verdadero *boom* de copas

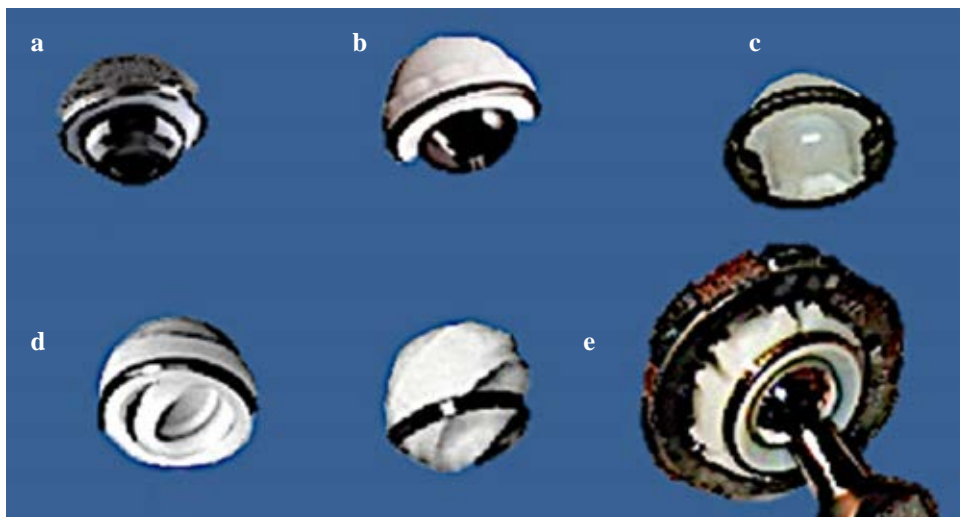


Figura 3:

Ejemplos de acetábulos encarcelados: a) R3 [S & N]; b) Freedom [Biomet]; c) Trilogy Longevity [Zimmer]; d) Trident [Stryker]; e) S-ROM.

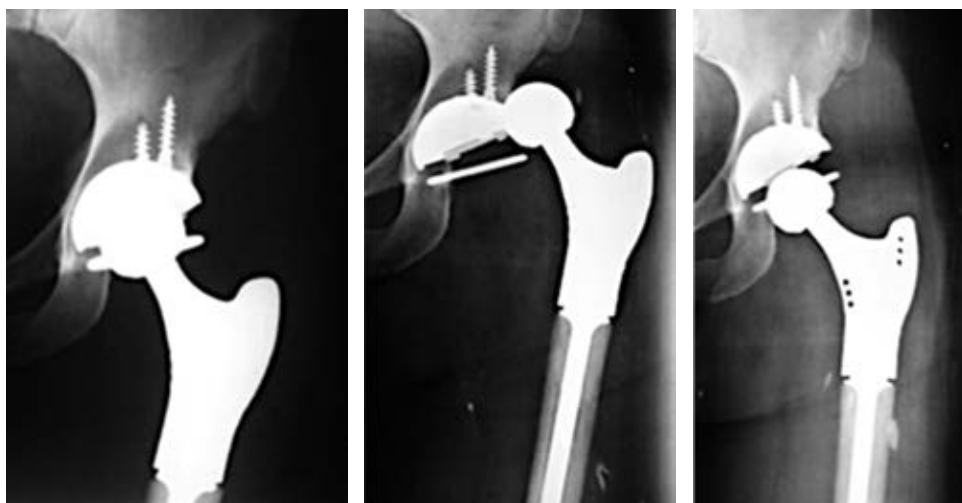


Figura 4:

En algunos acetábulos encarcerados, si por alguna razón se luxan, es imposible efectuar una reducción cerrada.




Figura 5: Algunos ejemplos de copas de doble movilidad: **a)** Advantage [Biomet]; **b)** Stafit [Zimmer]; **c)** Mobile Bearing Hip (Stryker); **d)** Polarcup [S & N]; **e)** Versafitcup [Medacta]; **f)** SeleXys DS [Mathys]; **g)** Quattro [Lepin]; **h)** Saturne cem. [Amplitude]; **i)** Saturne no cem. [Amplitude]; **j)** Cer-Cer [CeramTec]

de DM; muchas de ellas cuentan con versiones cementadas y no cementadas (*Figura 5*).

Los diseños de los modelos contemporáneos actuales de DM son principalmente de tres tipos: a) subhemisféricos, b) modulares con un inserto metálico con extensión distal cilíndrica y c) anatómicos (*Figura 6*). Algunos ya se fabrican con impresión 3D. Ya que hay variedad en los diseños y modelos, cada uno de ellos con atributos propios, es necesario mantenerlos en constante vigilancia y estar alertas a sus resultados a largo plazo para adoptar las

conductas pertinentes en cuanto a su correcta indicación y utilización. A continuación, revisaremos algunos aspectos de estos implantes.

Con relación a la capacidad de diversos modelos contemporáneos para prevenir la luxación y mejorar los arcos de movilidad. Nivelos y colaboradores¹⁹ hicieron un estudio comparativo *in vitro* utilizando simulación computarizada estática y tridimensional para investigar los efectos que tienen diversos diseños en la distancia de dislocación horizontal posterior (DDHP) y los arcos de movilidad. Compararon

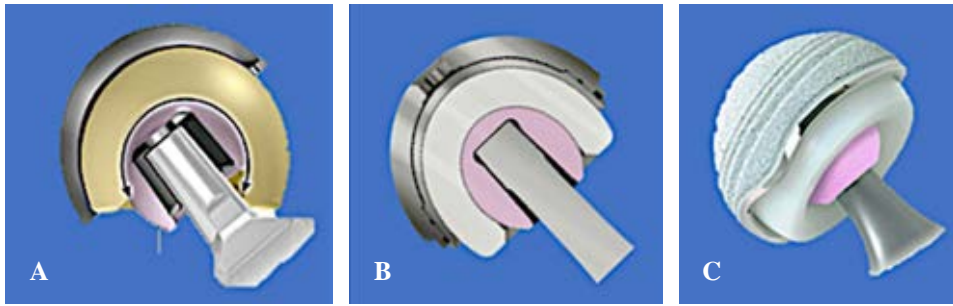


Figura 6: Modelos contemporáneos de doble movilidad. Algunos ejemplos: **A)** Subhemisférico: (Active Articulation™ E1® Dual Mobility Hip System [Biomet Inc., Warsaw, IN, EE. UU.]); **B)** modular con inserto de extensión cilíndrica: Modular Dual Mobility Acetabular System® [Stryker Orthopaedics, Mahwah, New Jersey, EE. UU.] y **C)** con borde de configuración anatómica (ADM X3™ Anatomic Dual Mobility [Stryker Orthopaedics]).

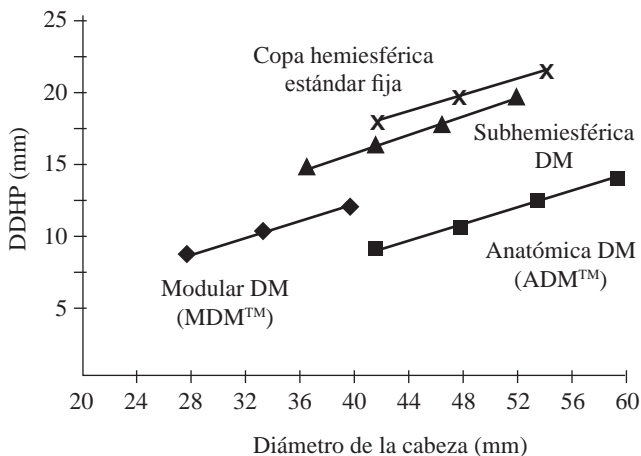


Figura 7: Observe que cada diseño de copa tiene sus propios atributos antiluxación, el aumento en el tamaño de la cabeza guarda una relación constante entre el tamaño de la cabeza y la distancia para que ocurra una luxación horizontal posterior. Lo mismo sucede en las copas hemisféricas estándar fijas. Modificada de: Heffernan C, et al.¹⁸ DDHP = distancia de dislocación horizontal posterior. DM = doble movilidad.




Figura 8: Acetábulo modular donde se mezclan diversos materiales que posiblemente pueden ocasionar reacciones adversas en los tejidos periprotésicos.

las copas estándar versus copas de DM semiesféricas, modulares y anatómicas.

Estos autores observaron que las variaciones en el diseño tuvieron mayor efecto en la distancia de luxación horizon-

tal posterior (DLHP) que en el incremento en el tamaño de la cabeza en cada diseño específico ($p < 0.001$) (Tabla 1 y Figura 7). También observaron que los diseños de DM anatómicos así como las versiones modulares tienen mayores distancias de DLHP que los diseños de DM subhemisférica y que los insertos fijos hemisféricos estándar ($p < 0.001$). Otro de sus hallazgos es que el incremento en el tamaño de la cabeza aumenta las DLHP en todos los diseños ($p < 0.001$). Asimismo, encontraron que el implante subhemisférico es el que tiene el mayor rango de movilidad libre de pinzamiento ($p < 0.001$; $R^2 = 0.86$) entre todos los diseños estudiados.

Observe que en la Tabla 1 y en la Figura 7 que el tamaño del cótilo y el tamaño de la cabeza no afectan significativamente a la DLHP, pero el aumento en el diámetro de la cabeza sí la aumenta; lo mismo sucede con el incremento en el techo de la cúpula, ya que se aumenta DLHP (capacidad de retención). Es importante observar que la DLHP y el rango de movilidad libres de pinzamiento no pueden aumentarse a la vez. Por lo anterior debemos estar atentos al tipo de copa de doble movilidad que utilizaremos, ya que todos tienen distintos atributos en relación con los riesgos de luxación y de rangos de movilidad.

La mayoría de los acetábulos con DM no pueden atornillarse. Sin embargo, algunos modelos sí lo permiten, ya sea desde afuera de la superficie tribológica o como es el caso de los modelos modulares que admiten atornillarse, ya que cuentan con un inserto modular metálico adicional que cubre los agujeros de los tornillos.

Existen modelos de DM con baja y alta modularidad, con o sin extensiones, diferentes alturas de copa, con tornillos, sin ellos, cementados, no cementados, etc. En el caso de los modelos con alta modularidad debemos vigilar las reacciones adversas que posiblemente pueden ser ocasionadas por la mezcla de diversos materiales y mayor número de componentes (Figura 8).

En el caso de los acetábulos que no se pueden atornillar y dependen de un adecuado ajuste a presión para fijarlos establemente, una cadera con acetábulo corto o displásico puede ser un problema en estos modelos de implantes. Lo anterior es debido a que hay una enorme

viabilidad geométrica en los acetábulos en una población normal que van de una coxa profunda a una coxa displásica, por lo tanto, la cobertura que el hueso nativo acetabular ofrece a las copas que no se pueden atornillar en presencia de un acetábulo «corto» o displásico es mala,

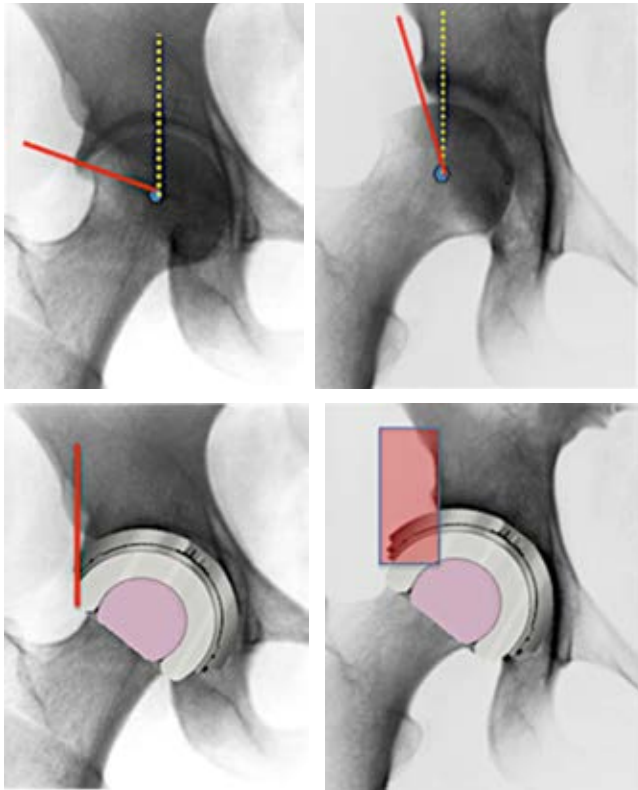


Figura 9: Las imágenes radiográficas de acetábulos asintomáticos en una población normal pueden ser profundos (lado izquierdo) o cortos/displásicos (lado derecho). Es notorio que en este último caso la cobertura que ofrece a la copa el acetábulo nativo es insuficiente, por lo que la fijación estable puede estar comprometida.

por lo que la fijación por ajuste a presión puede estar comprometida (Figura 9).

En un estudio radiogramétrico de acetábulos hecho por nosotros en 615 individuos sanos, asintomáticos voluntarios (resultados aún no publicados) (Figura 10), encontramos que la forma del acetábulo no es del todo esférica, es discretamente ovalada y hay diferentes profundidades de cótilo. La mitad son cortos (52.7%), casi un cuarto son largos (25.4%) y sólo 22.2% son neutros (Figura 11). Por lo tanto, es indispensable evaluar preoperatoriamente la profundidad del acetábulo para prescribir el modelo que nos permita asegurar una fijación segura.

El posicionamiento del acetábulo es uno de los principales retos en una artroplastía total de cadera. Llama la atención por qué la mayoría de las guías de orientación de posicionamiento acetabular recomiendan 15° de anteversión cuando diversos estudios recomiendan 45° de abducción y una anteversión de 20°.20

Para verificar este dato en nuestra población, elaboramos un estudio de la anteversión acetabular en una población adulta sana mexicana medida por tomografía axial computarizada (TAC) 2D.12

En este estudio hicimos un ejercicio comparativo con ocho artículos que exploraron la cadera con la misma tecnología. En sólo uno hay un acercamiento a 15°. El promedio general fue de 18.6° (Tabla 2). Por lo tanto, debemos abandonar el paradigma de anteversión de 15°. Cada caso debe estudiarse individualmente.

Luxación de copas de DM y luxación endoprotésica. Un aspecto que casi no se menciona es la posibilidad de que los pacientes tratados con DM puedan luxarse. De Martino y colaboradores12 hicieron una revisión sistemática al respecto. En 59 artículos revisados que incluyeron 17,908 artroplastías totales de cadera (ATC) se dividieron dos grupos: los tratados con DM en ATC primaria y los tratados con ATC de revisión. En el grupo de ATC prima-

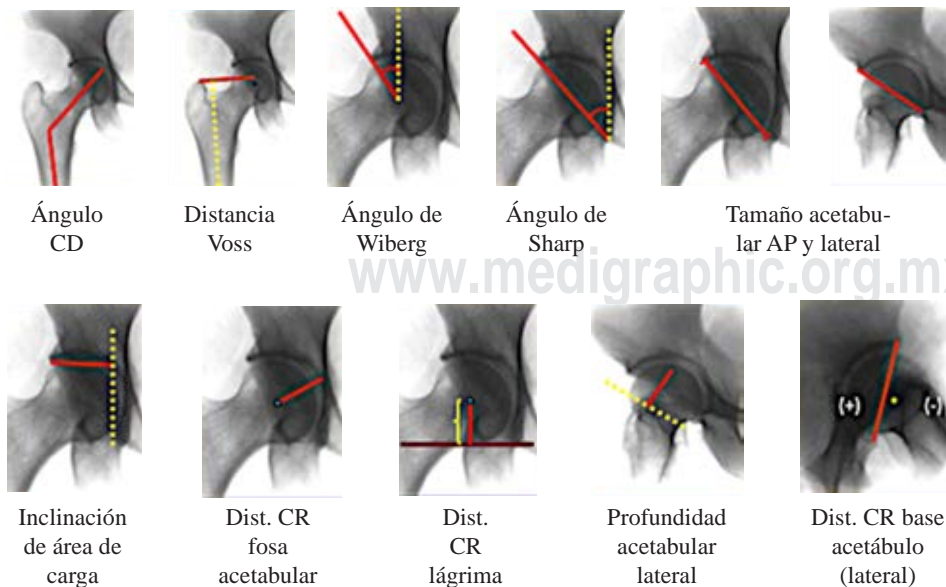


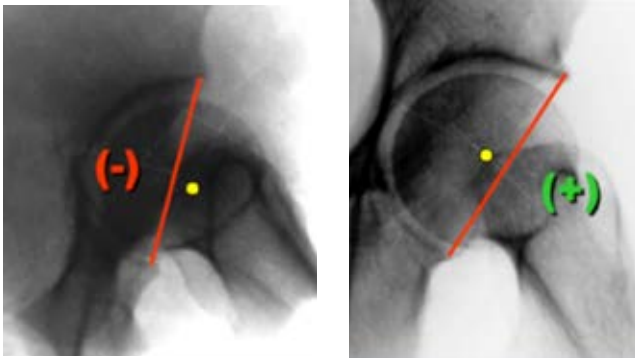
Figura 10:

En esta figura se muestran las 11 variables radiogramétricas estudiadas en proyecciones anteroposterior y lateral en 615 voluntarios sanos, asintomáticos reclutados en nuestra consulta externa.
 CD = cervicodifasiario.
 AP = anteroposterior.
 CR = distancia centro de rotación.

Tabla 1: Efectos de diversos diseños de cúpula en la DLHP y el RMLP.

Diseño de la cúpula	DLHP (mm)	RMLP/movilidad global
Copa estándar hemiesférica	11.1	534°
DM subhemisférico	11.6	670°
DM modular con inserto cilíndrico	17.1	529°
DM anatómico	19.8	541°

DLHP = distancia de luxación horizontal posterior (contención del implante). RMLP = rango de movilidad libre de pinzamiento (movilidad global). DM = doble movilidad.



Acetábulo corto	52.7%
Acetábulo neutro	25.4%
Acetábulo largo	22.2%

Figura 11: Aquí se muestran los porcentajes encontrados de acetábulos cortos, neutros y largos/profundos. En la mitad de ellos el centro de rotación se encuentra por fuera del continente, dejando fuera el contenido. En este caso la presa por ajuste a presión puede estar comprometida.

ria la tasa media de luxación fue de 0.9% y en el grupo de ATC de revisión fue de 3.0%. También encontraron que la tasa media de luxación intraprotésica fue de 0.7% en las ATC primarias y de 1.3% en las de revisión. Aunque son bajos los porcentajes de este incidente, si se comparan las cifras, la tasa de luxación de la DM contra las tasas de luxación intraprotésica no son cifras que deban dejarse pasar por alto.

Aunque es evidente que el uso de los componentes acetabulares de DM es eficaz para minimizar el riesgo de luxación después de una ATC primaria o revisión, esta eficacia debe equilibrarse con la preocupación que origina la presencia de una modularidad tribológica adicional y la aparición de un nuevo modo de falla, que es la luxación intraprotésica.

Resultados clínicos de la DM. Actualmente existe abundante información acerca de los resultados clínicos en este tema; sin embargo, la gran mayoría son estudios con series de pocos casos, seguimientos menores de 10 años y nivel de evidencia bajo.

Por los motivos anteriores se buscó una fuente de información no sesgada, seguimientos de grandes volúmenes por un mínimo de 10 años y que se hicieran comparaciones de la DM contra otras copas acetabulares. La búsqueda nos llevó a los Registros Nacionales de Artroplastías que son fuentes de información que se ajustan a los requisitos antes mencionados. De ellos, el Registro Australiano de Artroplastías de la Sociedad Australiana de Ortopedia (RNA/SAO)²¹ nos pareció ideal.

De los datos reportados por este registro para los fines de este artículo, nos pareció de interés revisar las comparaciones entre copas de DM contra otros acetábulos, la edad en que se registran mayores revisiones y si es igual su desempeño entre copas de DM cementadas y no cementadas.

El RNA/SAO comparó el porcentaje de revisión de la DM contra otras copas acetabulares. De las 477,224 copas colocadas en 10 años, 11,843 (2.4%) fueron de DM y 465,381 (97.6%) fueron otros tipos de copas. La *Figura 12* representa esta variable. Observe que la tasa de revisión con copas de DM es mayor que con otro tipo de copas. Cuando se compara la edad de colocación de las copas de DM de individuos entre \geq a 70 años contra $<$ de 70 años, se observa que la tasa de revisión en pacientes menores de 70 años es mayor (*Figura 13*). En la *Figura 14* se puede observar que las copas de DM cementadas (aunque el tiempo de seguimiento y su número es muy bajo), es de llamar la atención que las DM cementadas tienen menor tasa de revisión que las no cementadas.

Conclusiones y recomendaciones

1. Para combatir la luxación se han utilizado diversas herramientas: la identificación de los casos con alto riesgo de luxación, el empleo de insertos acetabulares con «cejas» o «labios», las cabezas de gran diámetro, las copas bipolares, los acetábulos constreñidos y la doble movilidad (DM).
2. La inclusión de «cejas» o extensiones en los diseños ha mostrado ser una ayuda efectiva antiluxación, pero puede tener efectos negativos en los arcos de movilidad y en el riesgo de colisión entre los componentes protésicos. Se recomienda poner especial atención al posicionamiento de la copa y la orientación del inserto, en especial cuando se emplean en vástagos con diseños de cuello voluminosos y deficiente relación entre cabeza-cuello. No hay un consenso en cual sea la posición óptima para orientar el labio, por lo que ésta debe individualizarse para cada caso.
3. Uso de cabezas del mayor diámetro posible. El uso de cabezas de mayor diámetro posible mejora la posibilidad de no luxarse, ya que se aumenta el rango de movilidad sin pinzamiento entre cuello y borde acetabular al aumentar la «distancia de salto». Recomendamos poner especial cuidado en evitar la verticalización del acetábulo, ya que no sólo se disminuye la posibilidad de una mayor tasa de desgaste del polietileno, sino que también disminuye la

- capacidad de contención y coaptación del par articular. Debe recordarse la interdependencia del posicionamiento entre la copa y el tamaño de la cabeza, ya que son factores muy importantes en la estabilidad.
- Las copas bipolares o «universales» son efectivas para prevenir luxación, en especial en casos con fractura del cuello femoral. Sin embargo, tienen como principal problema una elevada tasa de revisión a mediano y largo plazo por migración o por cotiloiditis. La razón es que en un buen porcentaje la libre movilidad se vea limitada, ya que un buen porcentaje de estas copas son «atrapadas» por fibrosis, ya sea entre la cabeza y la copa o entre la copa y el acetábulo. Ya que el destino final del cartílago que dejamos en el acetábulo al colocar estos dispositivos es una condronecrosis con su consecuente reabsorción, se recomienda eliminar con cuidado el cartílago que queda en el acetábulo hasta alcanzar el hueso subcondral para evitar que lo que al principio es un apoyo global entre la copa y el acetábulo, con la pérdida del cartílago se convierta en un apoyo polar con las consecuencias negativas que ello implica.
 - Acetábulo encarcelados o «constreñidos». Este recurso se ha empleado sobre todo en casos de revisión por luxación recidivante. Todos ellos tienen como principio la utilización de un anillo «retentivo». Hay tres problemas relevantes de estos dispositivos: 1) hay un gran riesgo de colisión entre el borde del inserto contra el cuello del vástago, 2) en muchos de ellos no es posible hacer reducciones cerradas y 3) su tasa de revisión es alta. Recomendamos poner especial cuidado en el posicionamiento de estos implantes y ajustarlos quirúrgicamente a las necesidades especificadas de cada caso en particular, en especial cuando se colocan en pacientes con columnas vertebrales rígidas. Prefiera modelos que cuenten con anillos retentivos que permitan una reducción cerrada en caso de luxación.
 - El concepto de doble movilidad indudablemente es eficaz en prevenir las tasas de luxación tanto en ATC primaria como de revisión. Esta idea está a punto de cumplir 50 años y se han hecho innovaciones que han mejorado su tasa de supervivencia.
 - La DM fue desarrollada en Francia por Gilles Bousquet y André Rambert y transitado por tres etapas. Como ya se ha dicho, han existido múltiples innovaciones a la idea original, por lo que en la actualidad hay un verdadero *boom* en copas de DM. Actualmente presenciamos la tercera generación de este concepto con tres diseños principales: el subhemisférico, los modulares con un inserto metálico con extensión distal cilíndrica y los anatómicos.
 - Los modelos de tercera generación o «contemporáneos» tienen diferentes efectos en su capacidad antiluxante y en los arcos de movilidad. Recomendamos revisar con atención los efectos que tiene cada uno de los diseños en las distancias de luxación y su interrelación con el tamaño de las cabezas.
 - En el caso de los acetábulos que no admiten tornillos y sólo dependen de un adecuado ajuste a presión para fijarlos establemente, debe ponerse especial atención a aquellas caderas con acetábulos cortos o displásicos, ya que puede ser un problema en estos modelos, debido a que pueden condicionar un ajuste a presión insuficiente.
 - En población mexicana encontramos que 52.7% de los cótilos son cortos, casi un cuarto son largos (25.4%) y sólo 22.2% son neutros. Recomendamos evaluar preoperatoriamente la forma geométrica de los acetábulos, en especial su profundidad, ya que insistimos en que su ajuste a presión puede estar comprometido. La mejor proyección radiográfica para esta evaluación es la toma lateral con técnica de falso perfil.
 - El posicionamiento del acetábulo es uno de los principales retos en una artroplastía total de cadera. Diversos estudios recomiendan 45° grados de abducción y una anteversión de 20°. En población mexicana sana asintomática medida con TAC 2D observamos un promedio de $18.6^\circ \pm 4.1^\circ$. Recomendamos adoptar estas mediciones, aunque debe individualizarse cada caso según sus propias necesidades.

Tabla 2: Mediciones de anteversión con tomografía computarizada axial 2D.

Autor	Total n	Hombre n	Mujer n	Técnica	Media ± desviación estándar		
					Total	Hombre	Mujer
Tallroth	70	35	35	TC axial 2D	$21^\circ \pm 7^\circ$	$17^\circ \pm 6^\circ$	$23^\circ \pm 7^\circ$
Reikeras	47	21	26	TC axial 2D	$17^\circ \pm 6^\circ$	ND	ND
Anda	41	ND	ND	TC axial 2D	ND	$19^\circ \pm 4.5^\circ$	$22^\circ \pm 5.1^\circ$
Saikia	92	52	36	TC axial 2D	$18.2^\circ \pm 5.6^\circ$	$18.0^\circ \pm 6.1^\circ$	$18.4^\circ \pm 6.2^\circ$
Stem	100	42	58	TC axial 2D	$23^\circ \pm 5^\circ$	$22^\circ \pm 6^\circ$	$24^\circ \pm 5^\circ$
Kim	27	ND	ND	TC axial 2D	18.1	ND	ND
Baharunddin	120	ND	ND	TC axial 2D	$14.9^\circ \pm 5.0^\circ$	$14.8^\circ \pm 6.3^\circ$	$15.1^\circ \pm 4.6^\circ$
Gómez G	119	62	57	TC axial 2D	$18.6^\circ \pm 4.1^\circ$	$17.3^\circ \pm 3.5^\circ$	$19.8^\circ \pm 4.7^\circ$
Promedio general					18.6°	18.0°	20.3°

TC = tomografía computarizada. ND = no disponible.

En esta tabla observe que sólo en un estudio se encontró una anteversión de $14.8^\circ \pm 4.1^\circ$ (Baharunddin). En el resto las medidas promedio variaron de 17.0° a 23.0° . El promedio general de todas las mediciones fue de 18.6° .

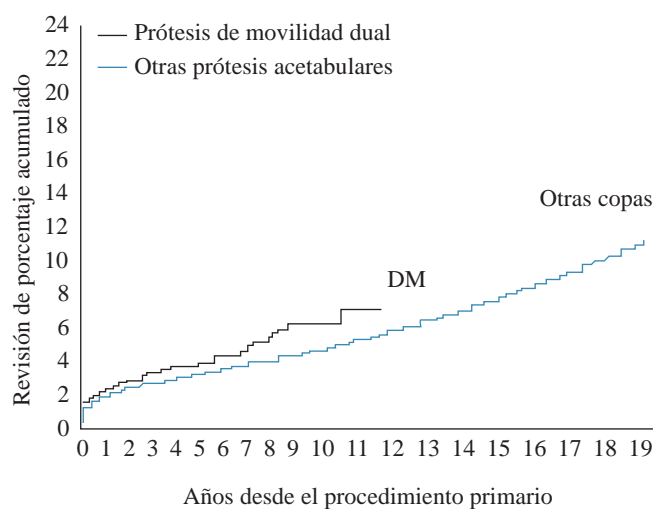


Figura 12: En esta gráfica se puede observar que a 10 años de seguimiento la tasa de revisión de las copas de doble movilidad (DM) es mayor comparada con acetábulo convencionales. Modificada de: *Australian Orthopaedic Association National Joint Replacement Registry 2020*.²¹

12. En el caso de los modelos con alta modularidad debemos vigilar las reacciones adversas que posiblemente pueden ser ocasionadas por la mezcla de diversos materiales y mayor número de componentes. Recomendamos mantener una estrecha vigilancia de estos modelos.
13. Aunque es evidente que el uso de los componentes acetabulares de DM es eficaz para minimizar el riesgo de luxación después de una ATC primaria o de revisión, algo que casi no se menciona es la posibilidad de que los pacientes tratados con DM puedan luxarse. Estudios de metaanálisis revelaron que la tasa media de luxación en pacientes tratados con ATC primaria fue de 0.9% y el grupo de ATC de revisión fue de 3.0%. Recomendamos seguir con atención las tasas de luxación de implantes con DM para interrelacionarlas con sus factores de riesgo y con los modelos empleados.
14. La tasa media de luxación intraprotésica ha sido de aproximadamente de 0.7% en las ATC primarias y de 1.3% en las de revisión. Aunque estas cifras son bajas, no se deben dejar pasar por alto, por lo que debe tenerse en la mira la preocupación de que se agregue una modularidad tribológica adicional y la aparición de un nuevo modo de falla, que es la luxación intraprotésica.
15. Resultados clínicos de la DM. Actualmente hay abundante información de resultados clínicos en este tema; sin embargo, la gran mayoría son estudios con series de pocos casos, seguimientos menores de 10 años y bajo nivel de evidencia. Una fuente de información no sesgada, con seguimientos de grandes volúmenes por un mínimo de 10 años que además hiciera comparaciones de la DM contra otras copas acetabulares son los Registros Nacionales de Artroplastia. El Registro Australiano de Artroplastías de la Sociedad Australiana de Ortopedia (RNA/SAO)²¹ cumple con estos requisitos.
16. Los datos reportados por el RNA/SAO nos muestran que la tasa de revisión con copas de DM es mayor que con otro

tipo de copas. Cuando compara la edad de colocación de las copas de DM entre \geq de 70 años contra $<$ de 70 años, se observa que la tasa de revisión en pacientes menores de 70 años es mayor. Las copas de DM cementadas tienen menor tasa de revisión que las no cementadas. Recomendamos seguir con atención estos datos.

17. La DM ha sido ideada y desarrollada para prevenir alto riesgo de luxación y aunque en últimas fechas sus indicaciones se han extendido, debemos tener precauciones en su empleo indiscriminado como prótesis primaria. Por el momento y hasta no tener evidencias en contra de su uso es poco recomendable en cirugía primaria sin riesgo elevado de luxación.

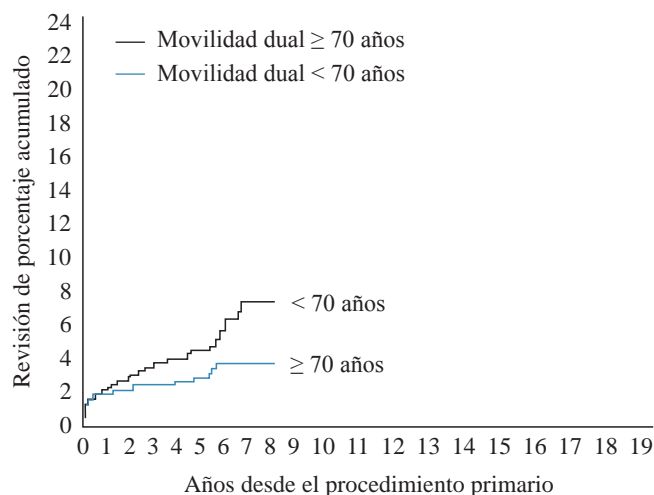


Figura 13: En esta gráfica se representan comparativamente las tasas de revisión a 10 años cuando se compara la doble movilidad entre pacientes \geq de 70 años contra los $<$ de 70 años. Observe que la tasa de revisión es mayor en pacientes de menor edad.

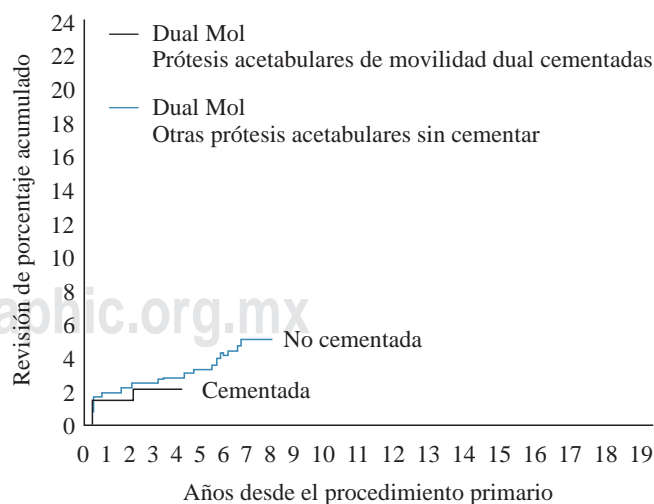


Figura 14: En esta gráfica se observa que las copas de doble movilidad cementadas tienen menor tasa de revisión que las de doble movilidad no cementadas. Modificada de: *Australian Orthopaedic Association National Joint Replacement Registry 2020*.²¹

Referencias

- Guo L, Yang Y, An B, Yang Y, Shi L, Han X, et al. Risk factors for dislocation after revision total hip arthroplasty: A systematic review and meta-analysis. *Int J Surg.* 2017; 38: 123-9. doi: 10.1016/j.ijssu.2016.12.122.
- Werner BC, Brown TE. Instability after total hip arthroplasty. *World J Orthop.* 2012; 3(8): 122-30.
- Lewallen DG. Acetabular cup and liner options. *Orthop Proc.* 2018; 99-B(Suppl 7): 12-3.
- Mancino F, Jones CW, Sculco TP, Sculco PK, Maccauro G, De Martino I. Survivorship and clinical outcomes of constrained acetabular liners in primary and revision total hip arthroplasty: a systematic review. *J Arthroplasty.* 2021; 36(8): 3028-41. doi: 10.1016/j.arth.2021.04.028.
- Bensen AS, Jakobsen T, Krarup N. Dual mobility cup reduces dislocation and re-operation when used to treat displaced femoral neck fractures. *Int Orthop.* 2014; 38(6): 1241-5. doi: 10.1007/s00264-013-2276-8.
- Garbuz DS, Masri BA, Duncan CP, Greidanus NV, Bohm ER, Petrak MJ, et al. The Frank Stinchfield Award: Dislocation in revision THA: do large heads (36 and 40 mm) result in reduced dislocation rates in a randomized clinical trial? *Clin Orthop Relat Res.* 2012; 470(2): 351-6. doi: 10.1007/s11999-011-2146-x.
- Bousquet G, Argenson C, Godeneche JL, Cisterne JP, Gazielly DF, Girardin P, et al. Recovery after aseptic loosening of cemented total hip arthroplasties with Bousquet's cementless prosthesis. Apropos of 136 cases. *Rev Chir Orthop Reparatrice Appar Mot.* 1986; 72 Suppl 2: 70-4.
- Small SR, Berend ME, Howard LA, Rogge RD, Buckley CA, Ritter MA. High initial stability in porous titanium acetabular cups: a biomechanical study. *J Arthroplasty.* 2013; 28(3): 510-6. doi: 10.1016/j.arth.2012.07.035.
- Manley MT, Capello WN, D'Antonio JA, Edidin AA, Geesink RG. Fixation of acetabular cups without cement in total hip arthroplasty. A comparison of three different implant surfaces at a minimum duration of follow-up of five years. *J Bone Joint Surg Am.* 1998; 80(8): 1175-85.
- Netter JD, Hermida JC, Chen PC, Nevelos JE, D'Lima DD. Effect of microseparation and third-body particles on dual-mobility crosslinked hip liner wear. *J Arthroplasty.* 2014; 29(9): 1849-53. doi: 10.1016/j.arth.2014.04.010.
- Malatray M, Roux JP, Gunst S, Pibarot V, Wegrzyn J. Highly crosslinked polyethylene: a safe alternative to conventional polyethylene for dual mobility cup mobile component. A biomechanical validation. *Int Orthop.* 2017; 41(3): 507-12. doi: 10.1007/s00264-016-3334-9.
- De Martino I, D'Apolito R, Soranoglou VG, Poultsides LA, Sculco PK, Sculco TP. Dislocation following total hip arthroplasty using dual mobility acetabular components: a systematic review. *Bone Joint J.* 2017; 99-B(A Suppl 1): 18-24. Erratum in: *Bone Joint J.* 2017; 99-B(5): 702-4.
- Insull PJ, Cobbett H, Frampton CM, Munro JT. The use of a lipped acetabular liner decreases the rate of revision for instability after total hip replacement: a study using data from the New Zealand Joint Registry. *Bone Joint J.* 2014; 96-B(7): 884-8. doi: 10.1302/0301-620X.96B7.33658.
- Yoshimine F. The safe-zones for combined cup and neck anteversions that fulfill the essential range of motion and their optimum combination in total hip replacements. *J Biomech.* 2006; 39(7): 1315-23. doi: 10.1016/j.jbiomech.2005.03.008.
- Crowninshield RD, Maloney WJ, Wentz DH, Humphrey SM, Blanchard CR. Biomechanics of large femoral heads: what they do and don't do. *Clin Orthop Relat Res.* 2004; (429): 102-7.
- Kluess D, Martin H, Mittelmeier W, Schmitz KP, Bader R. Influence of femoral head size on impingement, dislocation and stress distribution in total hip replacement. *Med Eng Phys.* 2007; 29(4): 465-71.
- Pituckanotai K, Arirachakaran A, Tuchinda H, Putananon C, Nuallsalee N, Setrkraising K, et al. Risk of revision and dislocation in single, dual mobility and large femoral head total hip arthroplasty: systematic review and network meta-analysis. *Eur J Orthop Surg Traumatol.* 2018; 28(3): 445-55. doi: 10.1007/s00590-017-2073-y.
- Heffernan C, Banerjee S, Nevelos J, Macintyre J, Issa K, Markel DC, et al. Does dual-mobility cup geometry affect posterior horizontal dislocation distance? *Clin Orthop Relat Res.* 2014; 472(5): 1535-44. doi: 10.1007/s11999-014-3469-1.
- Nevelos J, Johnson A, Heffernan C, Macintyre J, Markel DC, Mont MA. What factors affect posterior dislocation distance in THA? *Clin Orthop Relat Res.* 2013; 471(2): 519-26. doi: 10.1007/s11999-012-2559-1.
- Rubalcava J, Gómez-García F, Ríos-Reina JL. Ángulo de anteversión acetabular de la cadera en población adulta mexicana medida por tomografía computada. *Acta Ortop Mex.* 2012; 26(3): 155-61.
- Australian Orthopaedic Association National Joint Replacement Registry 2020 Annual Report: 173-178. Available in: <https://aoanjrr.sahmri.com/annual-reports-2020>