

## Caso clínico

doi: 10.35366/104576

# Conservación de injerto autólogo de cabeza femoral en colgajo óseo para tratamiento de los defectos acetabulares

## *Conservation of autologous graft of femoral head in bone flap for treatment of acetabular defects*

Aguirre-Rodríguez VH,\* Santa María-Gasca NE,† Valero-González FS‡

Hospital Ángeles Pedregal.

**RESUMEN. Objetivo:** Describir una técnica de conservación ósea de uso común en neurocirugía en un procedimiento ortopédico. **Material y métodos:** Se describe el caso de una paciente que se somete a artroplastía primaria de cadera con un resultado no satisfactorio inicial, planteándose previo al cierre la necesidad de una revisión con reconstrucción acetabular. Conservando cabeza femoral de paciente en tejidos blandos para realizar reconstrucción en segundo tiempo. **Resultados:** Tras seguimiento por seis meses se encuentra completa osteointegración de injerto de cabeza femoral, con buena evolución clínica y radiológica de la paciente. Las técnicas de conservación ósea en colgajos óseos han demostrado buenos resultados en la osteointegración de los injertos en otras áreas como neurocirugía. **Conclusiones:** La conservación de colgajos óseos en tejido celular subcutáneo para posterior uso como injerto es una opción viable de tratamiento también en la cirugía ortopédica.

**Palabras clave:** Colgajo óseo, injerto, reconstrucción acetabular, cabeza femoral, conservación.

**ABSTRACT. Objective:** To describe a bone preservation technique commonly used in neurosurgery in an orthopedic procedure. **Material and methods:** We describe the case of a patient who undergoes primary hip arthroplasty with an initial unsatisfactory result, the need for a revision with acetabular reconstruction is considered before the wound closure. Keeping the patient's femoral head in soft tissues for second-time reconstruction. **Results:** After six months of follow-up, complete osseointegration of the femoral head graft was found, with a good clinical and radiological evolution of the patient. Bone conservation techniques in bone flaps have shown good results in the grafts osseointegration in other areas such as neurosurgery. **Conclusions:** The conservation of bone flaps in subcutaneous tissue for later use as a graft is a viable treatment option also in orthopedic surgery.

**Keywords:** Bone flap, autologous bone graft, acetabular reconstruction, femoral head, bone conservation.

\* Clínica de Cadera y Rodilla.

† Clínica de Hombro y Codo.

Reconstrucción Articular S.C., Hospital Ángeles Pedregal, Ciudad de México, México.

### Correspondencia:

Víctor Hugo Aguirre Rodríguez  
Centro de Especialidades Quirúrgicas  
Camino a Sta. Teresa Núm. 1055, Oficina 970, Col. Héroes de Padierna, C.P. 10700,  
Alcaldía La Magdalena Contreras, Ciudad de México, México.  
E-mail: cadera.rodilla.hap@gmail.com

Recibido: 12-06-2019. Aceptado: 30-10-2021.

**Citar como:** Aguirre-Rodríguez VH, Santa María-Gasca NE, Valero-González FS. Conservación de injerto autólogo de cabeza femoral en colgajo óseo para tratamiento de los defectos acetabulares. Acta Ortop Mex. 2021; 35(5): 465-468. <https://dx.doi.org/10.35366/104576>

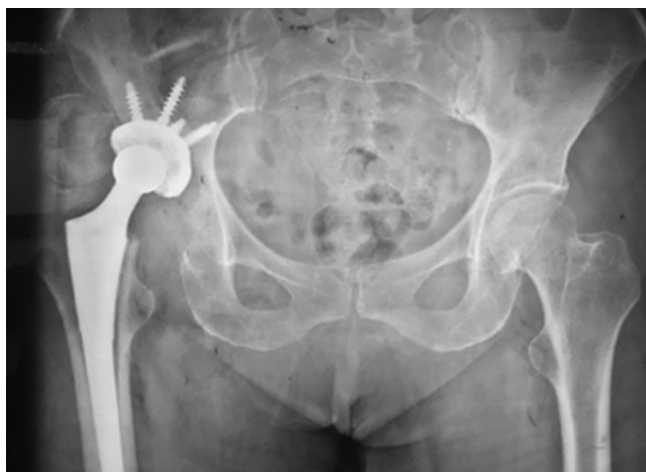

## Introducción

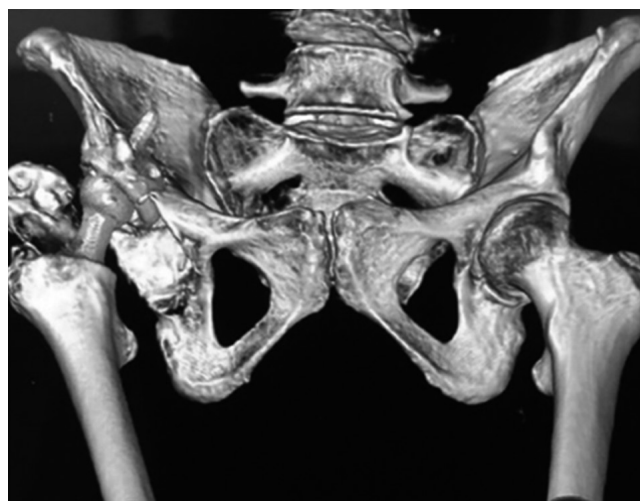
Al año se colocan cerca de 1.2 millones de artroplastías totales de cadera en el mundo, con una supervivencia de 90% a los 10 años, incrementándose el número de artroplastías de revisión.<sup>1</sup> Las pérdidas acetabulares representan uno de los más grandes retos en las artroplastías totales de cadera de revisión, son resultado de procesos como la osteólisis, el *stress shielding* o la migración de los componentes.<sup>2</sup> Sin embargo, en ocasiones, la falta de experiencia y planeación puede derivar en resultados iniciales no satisfactorios; la mala orientación al realizar el rimado acetabular compromete el soporte óseo y la fijación de los implantes, lo que requiere efectuar cirugías de revisión inmediatas que elevan los costos y la morbilidad de la atención. Describimos una técnica de conservación ósea de la cabeza femoral como injerto autólogo para el procedimiento de revisión que se realiza días posteriores al primer tiempo quirúrgico.

## Caso clínico

Paciente femenino de 71 años que se somete a artroplastía primaria total de cadera derecha secundaria a coxartrosis, con un resultado quirúrgico no satisfactorio en radiografía de control al finalizar la colocación de los componentes debido a una mala orientación del componente acetabular (*Figuras 1 y 2*), dejando una zona de pérdida en el techo acetabular original. Se decide en ese momento la conservación de la cabeza femoral en tejidos blandos para colocar como injerto en segundo tiempo quirúrgico (*Figura 3*), el cual se realizó dos semanas posteriores al primer procedimiento, reconstruyendo defecto con injerto de cabeza y fijándolo con tornillos acetabulares 6.5 mm. El componente acetabular constó de una copa Reflection (*Smith & Nephew, Memphis, TN, USA*) de recubrimiento poroso fijada con tres tornillos acetabulares 6.5 mm y vástago no cementado Synergy (*Smith & Nephew, Memphis, TN, USA*).



**Figura 1:** Radiografía postquirúrgica con cabeza femoral en tejidos blandos y mala posición del componente acetabular.



**Figura 2:** Tomografía postquirúrgica de primer tiempo.

## Resultados

Se limitó deambulacion con apoyo parcial durante cuatro semanas y se dio seguimiento radiológico hasta osteointegración de injerto a los seis meses (*Figura 4*). Con buena evolución clínica de la paciente y sin datos de infección (*Figura 5*).

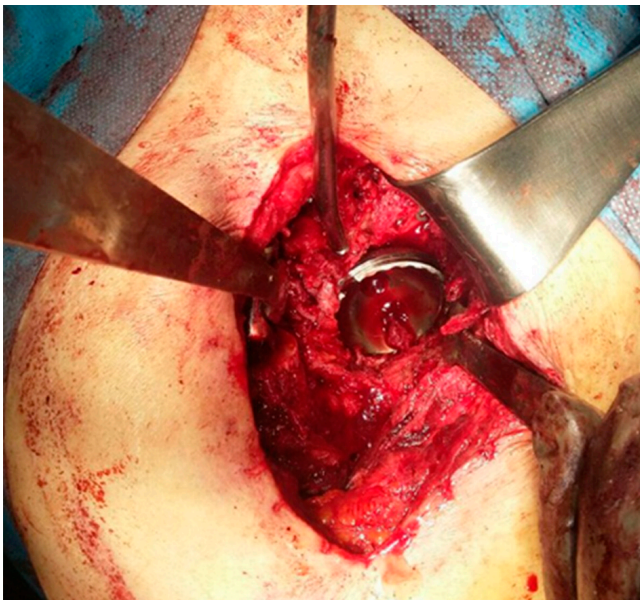
## Discusión

Se emplean diferentes clasificaciones para los defectos acetabulares, las más usadas actualmente son la clasificación de la *American Academy of Orthopaedic Surgeons* (AAOS) y la clasificación de Paprosky. Esta última valora la migración del centro de rotación de la cabeza con respecto a la línea superior del obturador, grado de destrucción de la lágrima, osteólisis del isquion e integridad de la línea de Kohler.<sup>3</sup>

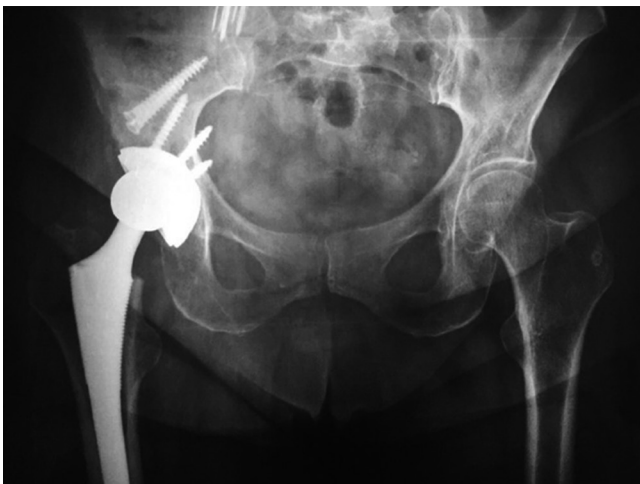El tratamiento de las pérdidas acetabulares busca restaurar la continuidad entre el isquion e ilíon con una reconstrucción del centro anatómico de la cadera. El uso de injerto óseo permite una reconstrucción biológica de los defectos acetabulares en uso conjunto con anillos de reconstrucción y cajas para mantener el injerto mientras consolida, usando injerto óseo autólogo o aloinjerto óseo en *chip* que es necesario compactar para mejorar la consolidación.<sup>1</sup> La clasificación de Paprosky clasifica los defectos acetabulares en tres grados y nos orienta a establecer las opciones quirúrgicas según la gravedad y las características del defecto acetabular. En el tipo I se recomienda el uso de implantes hemiesféricos de recubrimiento poroso no cementados. Para los defectos tipo IIA y B se recomienda el uso de implantes hemiesféricos de recubrimiento poroso no cementados y el uso de tornillos de fijación, permitiendo una adecuada fijación inicial cuando se presenta una pérdida de la cúpula hasta de 30%. A partir del grado IIC se sugiere el uso de injerto óseo y en las pérdidas de tipo III se recomiendan im-

plantes hemisféricos porosos no cementados con el uso de aumentos metálicos suplementarios o injerto estructural y fijación suplementaria con tornillos. La reconstrucción con aloinjerto estructural como cabeza femoral, fémur distal o acetábulo tiene riesgos como resorción, infección y pérdida del constructo con pérdida de los componentes en una incidencia que varía de 4 a 15% en el seguimiento de 5.6 a 6.8 años en defectos de tipo IIIB.<sup>3</sup>


Las principales complicaciones asociadas a los injertos óseos usados en los anillos de revisión son osteólisis, migración del implante o sollicitación de los tornillos, infecciones periprotésicas, aflojamiento aséptico. La tasa de fallo para aflojamiento aséptico es de aproximadamente 2.6% por año en las series con defectos acetabulares Pa-



**Figura 3:** Recolocación de componente y reconstrucción acetabular con injerto.



**Figura 4:** Control seis meses postquirúrgico.



**Figura 5:**

Evolución clínica de paciente.

prosky III A y B. Autores como Schmolders J y colaboradores consideran la restauración de la microarquitectura trabecular como un signo de reconstrucción biológica del defecto en su serie realizada con sistemas modulares de revisión libres de cemento.<sup>1</sup>

El injerto óseo tiene dos funciones: proveer estabilidad mecánica temprana en un área con defectos óseos y permitir reconstrucción de defectos óseos a través de sus propiedades osteoinductivas, osteogénicas y osteoconductivas. Está descrito el uso de aloinjerto de cabeza femoral en artroplastías acetabulares de revisión. Los injertos se componen en su mayoría de células no vitales, ya que las células mueren por isquemia y son reabsorbidas, permaneciendo la estructura de la matriz ósea que se coloniza por células del lecho receptor, lo que se le conoce como sustitución por invasión.<sup>4,5</sup> También se ha observado que los autoinjertos esponjosos poseen mayor capacidad osteogénica por una rápida vascularización que provee transporte a células osteoprogenitoras del huésped y osteoclastos transformando los osteoblastos precursores en osteoblastos maduros y formando nuevo hueso durante las primeras semanas.<sup>6</sup> El proceso para la conservación de los injertos es complejo, lo que limita su uso, éste se conserva a temperaturas por debajo de -40 hasta -80 °C, según el tiempo de conservación que se desee obtener.<sup>4,7</sup> Existen otros procedimientos donde es necesaria la conservación de injerto óseo autólogo como la conservación de hueso parietal en los pacientes en

los que se realiza craneotomía descompresiva; en ocasiones no existen los medios para la crioconservación del injerto óseo, creando un colgajo abdominal o en el muslo, donde se coloca el injerto en la grasa de manera subcutánea o entre las fascias musculares y el tejido adiposo, estos injertos han demostrado viabilidad hasta seis meses después de su inserción abdominal, posterior a los seis meses se ha observado mayor resorción del injerto.<sup>8,9</sup>

Las tasas de infección entre los injertos crioconservados y los conservados de manera subcutánea no han presentado valores estadísticamente significativos,<sup>9</sup> considerándose como una opción viable en las técnicas de conservación ósea para reconstrucción en segundos tiempos.

La formación de tejido óseo en la zona donde se aloja el hueso no ha demostrado complicaciones posteriores. El costo del aloinjerto óseo es alto y durante su proceso pierde células y propiedades que dificultan su integración. En el caso descrito la decisión de la conservación ósea fue secundaria a una complicación transquirúrgica y durante el seguimiento no se presentó aflojamiento ni osteólisis.

Consideramos que la conservación ósea en tejido celular subcutáneo puede usarse en el rescate de segmentos óseos en situaciones particulares. Se requieren estudios más amplios y más reportes de casos para establecer la seguridad en cuanto a su riesgo de infección y osteólisis así como la ventaja que pueda representar en el tiempo de osteointegración y la relación costo-beneficio.

## Referencias

1. Schmolders J, Friedrich MJ, Michel RD, Randau TM, Wimmer MD, Strauss AC, et al. Acetabular defect reconstruction in revision hip arthroplasty with a modular revision system and biological defect augmentation. *Int Orthop*. 2015; 39(4): 623-30.
2. Deirmengian GK, Zmistowski B, O'Neil JT, Hozack. Management of acetabular bone loss in revision total hip arthroplasty. *J Bone Joint Surg Am*. 2011; 93(19): 1842-52.
3. Sheth NP, Nelson CL, Springer BD, Fehring TK, Paprosky WG. Acetabular bone loss in revision total hip arthroplasty: evaluation and management. *J Am Acad Orthop Surg*. 2013; 21(3): 128-39.
4. Calvo R, Figueroa D, Díaz-Ledezma C, Vaisman A, Figueroa F. Aloinjertos óseos y la función del banco de huesos. *Rev Med Chile*. 2011; 139: 660-6.
5. Goldberg V, Akhavan. *Biology of bone grafts*. En: Lieberman JR, Friedlaender GE. *Bone regeneration and repair. Biology and Clinical Applications*. Humana Press Inc. 2005; 4: 57-65.
6. Goldberg VM. Selection of bone grafts for revision total hip arthroplasty. *Clin Orthop Relat Res*. 2000; 381: 68-76.
7. Schlegel UJ, Bitsch RG, Pritsch M, Clauss M, Mau H, Breusch SJ. Mueller reinforcement rings in acetabular revision: Outcome in 164 hips followed for 2-17 years. *Acta Orthop*. 2006; 77(2): 234-41.
8. Wang W, Jiang N, Wang J, Kang X, Fu G, Liu Y. Bone formation in subcutaneous pocket after bone flap preservation. *Clin Case Rep*. 2016; 4(5): 473-6.
9. Cheng CH, Lee HC, Chen CC, Cho DY, Lin HL. Cryopreservation versus subcutaneous preservation of autologous bone flaps for Cranioplasty: Comparison of the surgical site infection and bone resorption rates. *Clin Neurol Neurosurg*. 2014; 124: 85-9.

**Conflicto de intereses:** Los autores declaran no tener ningún conflicto de intereses.