

Artículo original

doi: 10.35366/101866

## Seguimiento por cuatro años de pacientes con pie equinovaro aducto congénito manejados con método Ponseti

*Four years follow up in congenital talipes equino varus patients managed with Ponseti method*

Gaytán-Fernández S,\* Ceballos-Juárez A,\*‡ García-Galicia A,\*§ Muñoz-Gómez AA,\*  
Martínez-Asención JP,\* Barragán-Hervella RG,\* Montiel-Jarquín AJ,¶ Morales-Flores CF\*

Centro Médico Nacional «Gral. Manuel Ávila Camacho», Instituto Mexicano del Seguro Social. Puebla.

**RESUMEN. Introducción:** El pie equinovaro aducto congénito (PEVAC) es una deformidad congénita frecuente del pie. El método Ponseti es el estándar de oro para el tratamiento. Consiste en la manipulación del pie con yesos seriados semanales, una cirugía mínimamente invasiva y barra Dennis-Brown hasta los cinco años. **Objetivo:** Describir el seguimiento de los pacientes con PEVAC tratados mediante método Ponseti. **Material y métodos:** Estudio descriptivo, longitudinal, durante 2013-2019, en pacientes con PEVAC manejados con método Ponseti. Se incluyeron pacientes con PEVAC uni- o bilateral, menores de dos años, sin cirugía previa, cuyos padres firmaron consentimiento informado. Se excluyeron pacientes con otras malformaciones. Se colocó yeso semanal seriado por cuatro a ocho semanas, se realizó tenotomía del tendón de Aquiles y yeso por tres semanas más; luego calzado de horma inversa con barra Dennis-Brown. Se registraron las revisiones al día cero, a las ocho semanas y cada tres meses hasta los cinco años de edad. Se valoró la corrección de la deformidad y el dolor a la marcha. **Resultados:**

**ABSTRACT. Introduction:** Congenital talipes equino varus (club foot) is a frequent congenital deformity of the foot. The Ponseti method is the gold standard for treatment. It consists of foot manipulation with weekly serial cast, minimally invasive surgery and Dennis-Brown bar up to five years. **Objective:** To describe the follow-up of patients with PEVAC treated using the Ponseti method. **Material and methods:** Descriptive, longitudinal study, during 2013-2019, in patients with PEVAC managed with Ponseti method. We included patients with uni- or bilateral club foot, under two years of age, without prior surgery, whose parents signed informed consent. Patients with other malformations were excluded. Serial weekly cast was placed for 4-8 weeks, a tenotomy of the Achilles tendon was performed, and cast for three more weeks; then reverse footwear with Dennis-Brown bar. The revisions were recorded at day zero, at eight weeks and every three months up to five years of age. Correction of deformity and pain on walking was assessed. **Results:** There were 22 patients; 17 (77.3%)

### Nivel de evidencia: IV

\* Unidad Médica de Alta Especialidad Hospital de Traumatología y Ortopedia de Puebla, Centro Médico Nacional «Gral. Manuel Ávila Camacho», Instituto Mexicano del Seguro Social.

‡ Facultad de Medicina Universidad Popular Autónoma del Estado de Puebla.

§ Jefatura de División de Investigación, Unidad Médica de Alta Especialidad Hospital de Traumatología y Ortopedia de Puebla del Instituto Mexicano del Seguro Social.

¶ Unidad Médica de Alta Especialidad Hospital de Especialidades Puebla, Centro Médico Nacional «Gral. Manuel Ávila Camacho», Instituto Mexicano del Seguro Social.

### Correspondencia:

Arturo García-Galicia

Centro Médico Nacional «Gral. Manuel Ávila Camacho», Instituto Mexicano del Seguro Social.

Diagonal Defensores de la República esquina 6 poniente s/n, Col. Amor, Puebla, Puebla. C.P. 72140.

E-mail: arturo.garciaga@imss.gob.mx

Recibido: 15-03-2020. Aceptado: 15-03-2021.

**Citar como:** Gaytán-Fernández S, Ceballos-Juárez A, García-Galicia A, Muñoz-Gómez AA, Martínez-Asención JP, Barragán-Hervella RG, et al. Seguimiento por cuatro años de pacientes con pie equinovaro aducto congénito manejados con método Ponseti. Acta Ortop Mex. 2021; 35(2): 197-200. <https://dx.doi.org/10.35366/101866>



Fueron 22 pacientes; 17 (77.3%) corrigieron más de 90% de la deformidad, con adecuada funcionalidad y 86.3% sin dolor a la marcha, seguimiento medio de 3.9 años (uno a siete años); seis pacientes tuvieron recidiva (27.27%) por mal apego, uno retratado con yesos y cinco con transferencia de tibial anterior, todos con éxito. **Conclusiones:** El PEVAC manejado con método Ponseti corrige más de 90% de la deformidad y sin o mínimo dolor con buen apego al tratamiento. Tuvimos una recidiva de 27.27% en nuestra serie.

**Palabras clave:** Pie equinovaro, tratamiento, yesos, Ponseti, escala Dimeglio, corrección.

corrected more than 90% of the deformity, with adequate functionality and 86.3% without pain on gait, mean follow-up 3.9 years (1-7 years); six patients relapsed (27.27%) due to poor attachment, one re-treated with cast, and five with anterior tibial transfer, all successfully. **Conclusions:** The club foot managed with Ponseti method corrects more than 90% of the deformity and without or minimal pain with good adherence to treatment. We had a 27.27% recurrence in our series.

**Keywords:** Clubfoot, treatment, casts, Ponseti, Dimeglio scale, correction.

## Introducción

El pie equinovaro aducto congénito (PEVAC) es una malformación que consiste en una deformación tridimensional del pie en la que las estructuras óseas se encuentran alteradas en su forma y en la orientación de sus carillas articulares. Clínicamente presenta equino, varo del retropié y aducto del antepié.<sup>1</sup> Es una deformidad congénita común que afecta aproximadamente a uno de cada 1,000 nacidos vivos, con un predominio en hombres a razón de 2:1 y con afectación bilateral hasta en 50% de los casos.<sup>2,3,4</sup>

Constituye la quinta malformación congénita más frecuente. Su etiología no es bien conocida, pero involucra al gen PITX1 del cromosoma 5 que se asocia con una herencia autosómica dominante con penetrancia incompleta.<sup>4</sup> El pie derecho es el más afectado en los casos unilaterales, pero la mitad de los casos se presentan en forma bilateral.<sup>3</sup>

El diagnóstico se realiza al nacimiento por la clínica; sin embargo, el procedimiento para el manejo es un tema controvertido.<sup>1,2,3,4</sup> La finalidad es la reducción concéntrica de la luxación o subluxación de la articulación astrágalo-escafoidea, conservar la reducción, restaurar la alineación articular funcional del pie y en general, lograr que el niño tenga un pie móvil con función y bipedación normales.<sup>5,6,7,8</sup>

El método Ponseti es considerado el estándar de oro en el tratamiento del PEVAC. Consta de dos fases: la primera consiste en la manipulación gentil del pie, el enyesado subsecuente para mantener la corrección lograda con la manipulación, la repetición de estas acciones cada semana entre cuatro y ocho semanas; la realización de la tenotomía del tendón de Aquiles para la corrección del equino y la colocación del último yeso en hipercorrección que permanecerá tres semanas hasta que el tendón de Aquiles cicatrice en su nueva posición. La segunda fase del tratamiento consiste en mantener la corrección lograda con una férula en abducción a 70° en rotación externa en el pie afectado y 40° en el pie sano (de Dennis-Brown), que deberá utilizarse hasta los cinco años de edad, con un protocolo de uso perfectamente estandarizado: 23 horas continuas diarias el primer trimestre, 20 horas diarias el segundo trimestre, 17 horas el tercer trimestre y 14 horas por día hasta los cinco años de edad

(que pueden ser durante el sueño). La separación de los pies se ajusta a la longitud de la cintura escapular según el crecimiento del niño.<sup>9</sup>

El objetivo de este estudio es describir los resultados en cuanto a la funcionalidad durante el seguimiento de los pacientes con PEVAC tratados mediante el método Ponseti en un hospital especializado mexicano.

## Material y métodos

El presente estudio fue aprobado por el Comité Local de Investigación y Ética en Investigación 2105, del Instituto Mexicano del Seguro Social (IMSS), con número de registro R-2018-2105-001. Se trata de un estudio descriptivo, longitudinal, prospectivo. Se incluyeron 22 pacientes con diagnóstico de PEVAC, menores de dos años, que no contaban con tratamiento quirúrgico previo, tratados con el método Ponseti desde 2013 hasta 2019. Se excluyeron a los pacientes con otras malformaciones asociadas como displasia del desarrollo de cadera (DDC), artrogriposis múltiple, mielomeningocele y se eliminaron aquellos pacientes que no fueron evaluados semanalmente, que solicitaron salirse del estudio y que no se apegaron al tratamiento o recibieron otro manejo.

Las mediciones específicas fueron realizadas al día cero, a las ocho semanas y cada tres meses hasta el final del tratamiento. Se reevaluaron los pacientes y se valoró la corrección de la deformidad y el dolor a la marcha.

Se valoró el dolor a la marcha al final del seguimiento con la escala facial del dolor de tres caras especialmente validada para este grupo etario.<sup>10</sup> El análisis utilizó estadística descriptiva y prueba de t de Student para muestras relacionadas.

## Resultados

Se incluyeron 22 pacientes. Las características del tratamiento se muestran en la [Tabla 1](#).

Se evaluaron a los pacientes con la escala de Dimeglio obteniendo medias: inicial 15.14 (mínima 10, máxima 18), posterior a la tenotomía 4 (mínima 4, máxima 5), al primer año de evaluación 4.2 (mínima 4, máxima 6) y al final del

estudio 4.3 (mínima 4, máxima 6). Las diferencias de estas evaluaciones por cada paciente se muestran en la *Figura 1*.

Se realizó la tenotomía del tendón de Aquiles en los 22 pacientes sin complicaciones. Se presentaron seis pacientes con recidiva, de los cuales se tuvieron pobre apego a la barra abductora. Uno fue tratado con una nueva colocación de yesos y cinco con transferencia de tibial anterior. En todos los casos se logró un pie funcional, con una marcha bipodálica plantígrada.

## Discusión

El pie equinovaro aducto congénito es una patología deformante muy frecuente. La distribución por sexo reportada en México entre hombres y mujeres es de 2:1 y es bilateral en 50% de los casos, lo que difiere de nuestras observaciones. Nuestros resultados, que es una serie muy pequeña, arrojan una proporción prácticamente de 1:1. Con respecto al lado afectado existe coincidencia con la literatura internacional que reporta 50% de bilateralidad; en nuestra población se encontró 56.5% de casos con afectación de ambos pies.<sup>1,2,3</sup> De acuerdo con el número de embarazo se encontró un predominio en la gesta uno en más de 50%, concordando con otros reportes similares.<sup>2,7</sup>

En cuanto a la edad de los padres y su escolaridad (variables que habitualmente no se reportan en la mayoría de los estudios, pero que influyen en el apego al tratamiento) se encontró equilibrio en la edad de ambos progenitores, siendo la mayoría adultos jóvenes; y en la escolaridad el nivel medio superior (bachillerato) fue el más frecuente, aspectos que pueden afectar el apego a los tratamientos prolongados, cuyo ejemplo paradigmático es el método Ponseti. Se han reportado diversos estudios en diferentes poblaciones para evaluar la eficacia del desenlace clínico y funcional del método, estableciendo como factores para un pobre desenlace la edad y el nivel educativo de los padres.<sup>11</sup> En el caso del presente estudio, cabe men-

cionar que el sistema de atención de nuestro hospital es semicerrado, es decir, atiende trabajadores y familiares de trabajadores, lo que puede representar un sesgo tanto para la edad como para la escolaridad parental. Suponemos que el método Ponseti genera un costo menor comparado con otros manejos, que no es motivo del estudio, y podría ser de mayor accesibilidad para la población en general. Sólo se requiere una cirugía mínimamente invasiva y principalmente ofrece los mejores resultados funcionales, anatómicos e incluso estéticos.<sup>7,9</sup>

La escala de Dimeglio clasifica la severidad de la deformidad del pie. La divide en tres niveles de gravedad, en cuanto más alto es el puntaje mayor es la gravedad.<sup>11</sup> La estabilidad de la mejoría en cada paciente se muestra en la *Figura 1*.

El Ponseti es un método que ofrece resultados satisfactorios incluso hasta en 98% de los casos según distintos reportes, con bajas tasas de complicaciones. En este estudio el resultado satisfactorio fue de 100%. Los pacientes que cursaron con recidiva (27.3%) registraron mal apego al tratamiento. El manejo post-recidiva también está descrito en el protocolo del método Ponseti,<sup>7</sup> que describe incluso hasta cuatro recidivas. Con ello, nuestra remisión llegaría a 100%. Por otra parte, se ha reconocido en la literatura la falta de adiestramiento en la correcta aplicación de la técnica y aplicación de yesos como uno de los principales factores de falla del método Ponseti.<sup>12</sup> En el presente trabajo, el promedio de yesos de la férula pretenotomía (5.5 yesos) se encuentra dentro de lo esperado por los doctores Ponseti y Smolet.<sup>11,12,13</sup>

En definitiva, el presente trabajo confirma que el éxito del manejo del PEVAC por el método Ponseti está directamente relacionado con la adherencia al tratamiento por parte del paciente y sus padres, coincidiendo con otros estudios.<sup>14,15,16</sup> También lo confirma como el estándar de oro en el tratamiento de los pacientes con esta patología, debido a la cantidad de recursos humanos y materiales necesarios para realizarlo.

Tabla 1: Características de la aplicación del método Ponseti.

Yesos pretenotomía, n (%)	Media 5.5	8	7	6	5	4
	Mín. 4 Máx. 8	2 (9.0)	1 (4.5)	8 (36.3)	6 (27.2)	5 (22.7)
Apego a la férula Dennis-Brown, n (%)	Bueno			Malo		
	16 (72.72)			6 (27.27)		
Causas de mal apego a la férula, n (%)	Sensación de los padres de incomodidad del niño		Creencia de ya no ser necesaria		El niño las retiraba sin que los padres se percataran	
	5 (62.5)		2 (25.0)		1 (12.5)	
Marcha al final del seguimiento (EFD <sup>10</sup> ), n (%)	Sin dolor		Dolor moderado		Dolor intenso	
	19 (86.3)		2 (9.0)		1 (4.5)	
EFD = escala facial del dolor, Mín. = mínimo, Máx. = máximo.						

## Escala de Dimeglio

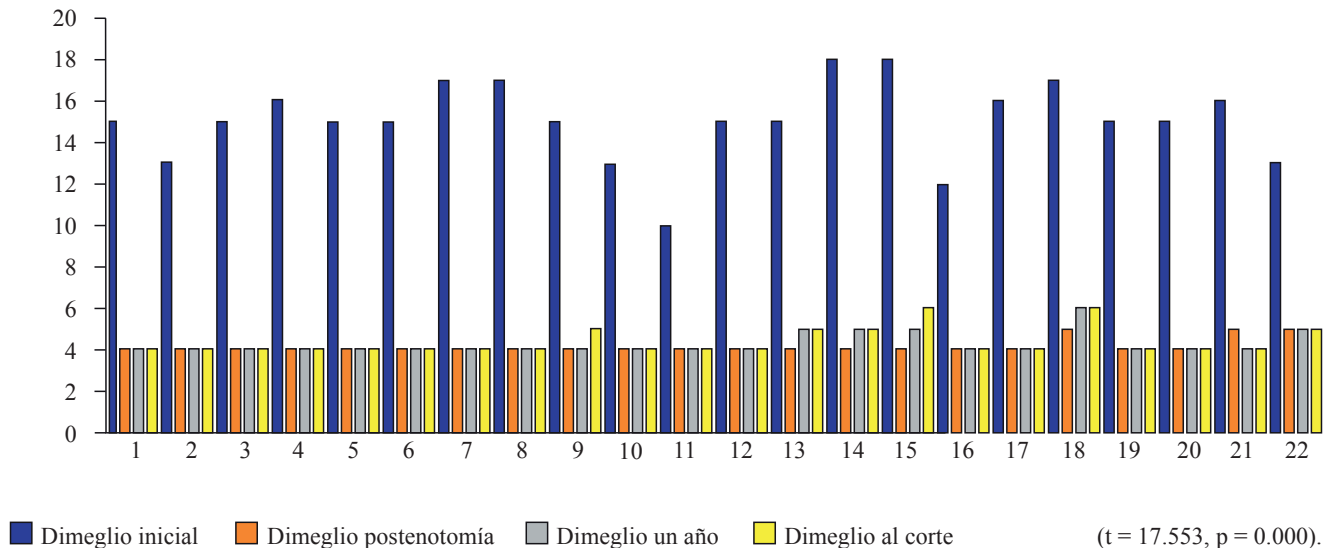


Figura 1: Puntaje de Dimeglio y la evolución por cada paciente.

## Conclusiones

El PEVAC manejado con el método Ponseti corrige más de 90% de la deformidad y sin o mínimo dolor con buen apego al tratamiento. Tuvimos una recidiva de 27.72% en nuestra serie.

## Referencias

- Pérez-Abela AL, Álvarez-Osuna RM, Conde-Otero M, Godoy-Abad N. Pie equinovaro congénito. *Rev S Traum Ort.* 2003; 23(1): 17-21.
- Matthew B.D, Morcuende J, Gurnett C, Ponseti I. Treatment of idiopathic clubfoot: an historical review. *Iowa Orthop J.* 2000; 20: 59-64.
- Tachdjian MO. Ortopedia pediátrica. Diagnóstico y tratamiento. Buenos Aires: Médica Panamericana, 1999; pp. 2621-744.
- Dahang Z, Hai L, Li Z, Jianlin L, Fangchun J. Results of clubfoot management using the ponseti method: do the details matter? A systematic review. *Clin Orthop Relat Res.* 2014; 472(4): 1329-36.
- Fripp AT, Singer M. The Kite treatment of congenital talipes equinovarus. *Postgrad Med J.* 1953; 29(334): 391-9.
- Matuszewski L, Gil L, Karski J. Early results of treatment for congenital clubfoot using the Ponseti method. *Eur J Orthop Surg Traumatol.* 2012; 22(5): 403-6.
- Ponseti I, Pirani S, Dietz F, Morcuende JA, Mosca V, Herzenberg JE, Weinstein S, Penny N, Steenbeek M. *Pie Zambo: el método de ponseti.* Global-HELP Publication 2003: 4-29.
- Zwik E, Kraus T, Maizen C, Steinwender G, Linhart WE. Comparison of Ponseti versus surgical treatment for idiopathic clubfoot. A short-term preliminary report. *Clin Orthop Relat Res.* 2009; 467(10): 2668-76.
- Arana-Hernández EI, Cuevas-De Alba C. Método de Ponseti en el tratamiento del pie equino varo: técnica de enyesado y tenotomía percutánea del tendón de Aquiles. *Orthotips.* 2015; 11(4): 186-194.
- García-Galicia A, Lara-Muñoz MC, Arechiga-Santamaría A, Montiel-Jarquín AJ, López-Colombo A. Validez y consistencia de una nueva escala (facial del dolor) y de la versión en español de la escala de CHEOPS para evaluar el dolor postoperatorio en niños. *Cir Cir.* 2012; 80(6): 510-5.
- Naranjo-Morales B. Eficacia del Método Ponseti en el tratamiento del pie equinovaro. *Rev Int Cienc Podol.* 2019; 13(2): 99-113.
- Scher DM, Feldman DS, van Bosse HJ, Sala DA, Lehman WB. Predicting the need for tenotomy in the Ponseti method for correction of clubfeet. *J Pediatr Orthop.* 2004; 24(4): 349-52.
- Smith P, Kuo K, Graf A, Krzak L, Flanagan A, Hassani S, Angela K, et al. Long-term results of comprehensive clubfoot release versus the Ponseti method: which is better? *Clin Orthop Relat Res.* 2014; 472: 1281-90.
- Haft GF, Walker CG, Crawford HA. Early clubfoot recurrence after use of the Ponseti method in a New Zealand population. *J Bone Joint Surg Am.* 2007; 89(3): 487-93.
- Chu A, Labar AS, Sala DA, van Bosse HJ, Lehman WB. Clubfoot classification: correlation with Ponseti cast treatment. *J Pediatr Orthop.* 2010; 30(7): 695-9.
- Manisha R, Priyanka K. Congenital clubfoot: a comprehensive review. *Ortho & Rheum Open Access.* 2017; 8(1): 001-5.

**Financiamiento:** Ninguno.

**Conflicto de intereses:** Los autores declaran la no existencia de conflicto de intereses.