

Artículo original

doi: 10.35366/101856

Osteosíntesis sintomática en fractura de calcáneo: colonización de implante como causa del dolor

Symptomatic osteosynthesis in calcaneal fracture: implant colonization as a cause of pain

Machuca-Novoa M,* Corcoll F,† González-Lucena G,† Bianco D,†
Alier-Fabregó A,† Pérez-Prieto D,† Ginés-Cespedosa A†

Servicio de Cirugía Ortopédica y Traumatología del Complejo Hospitalario Parc de Salut Mar, Barcelona.

RESUMEN. La fractura de calcáneo es poco frecuente y tiene altos costos asociados a largo plazo por su morbilidad asociada. El tratamiento quirúrgico de estas fracturas mediante la vía de abordaje lateral extendido tiene riesgos de complicación de herida quirúrgica que pueden superar 20%. Dentro de las causas del dolor secuear, la más frecuente es la artropatía subtalar, pero se deben descartar otras como la infección asociada al implante. El objetivo de este estudio es determinar la presencia de gérmenes en el implante mediante su extracción, sonicación y cultivo. Se excluyeron los casos con clínica de infección, artropatía subtalar, seudoartrosis y cirugía de artrodesis subastragalina concomitante. Se registró antecedente de fractura expuesta, complicación de herida operatoria, tiempo entre cirugías, motivo de la ablación del implante y resultados de cultivos con los gérmenes identificados. Se obtuvo una tasa de cultivos positivos de 33.3%. Consideramos que es importante tener en cuenta la infección asociada al implante como causa del dolor en este tipo de pacientes, con el fin de estudiar microbiológicamente los casos y entregar el tratamiento adecuado cuando corresponda.

Palabras clave: Calcáneo, fracturas, infección, implante, osteosíntesis.

ABSTRACT. Calcaneal fracture is unusual and carries high costs at long term because its associated morbidity. Surgical treatment of this fracture by extended lateral approach has risks like wound healing up to 20%. One of the causes of chronic pain is subtalar arthropathy, but it is important to rule out other causes as implant associated infection. The aim of this study is to demonstrate the presence of germs in the implant through extraction, sonication and culture. Cases with evident infection, subtalar arthropathy, non union or subtalar fusion concomitant surgery were excluded. The data includes open fracture history, wound healing complication, time between surgeries, cause to implant extraction and cultures results. A positive culture rate of 33.3% was obtained. We consider it is important to have in mind the implant associated infection as a cause of pain in these patients, with the aim to study microbiologically each case and choose the right strategy of treatment.

Keywords: Calcaneus, fractures, infection, implant, osteosynthesis.

Nivel de evidencia: IV

* Servicio de Cirugía Ortopédica y Traumatología, Complejo Asistencial Padre Las Casas, Padre Las Casas, Chile.

† Servicio de Cirugía Ortopédica y Traumatología, Parc de Salut Mar, Barcelona, España.

Correspondencia:

Mario Machuca-Novoa

Servicio de Cirugía Ortopédica y Traumatología,
Complejo Asistencial Padre Las Casas, Padre Las Casas, Chile.

Recibido: 21-01-2021. Aceptado: 03-05-2021.

Citar como: Machuca-Novoa M, Corcoll F, González-Lucena G, Bianco D, Alier-Fabregó A, Pérez-Prieto D, et al. Osteosíntesis sintomática en fractura de calcáneo: colonización de implante como causa del dolor. Acta Ortop Mex. 2021; 35(2): 137-141. <https://dx.doi.org/10.35366/101856>



Introducción

La fractura de calcáneo es poco frecuente, en algunas series llega a una incidencia de 11.5 por 100,000 habitantes. Tiene altos costos asociados a largo plazo por la morbilidad que conlleva.^{1,2} El tratamiento quirúrgico de estas fracturas mediante la vía de abordaje lateral extendido asociando reducción abierta y fijación interna (RAFI) tiene riesgos de complicación de herida quirúrgica que pueden superar 20%.^{3,4}

La causa de dolor más frecuente en pacientes con osteosíntesis de fractura de calcáneo es la artropatía postraumática, aunque existen otras causas que debemos tener en cuenta en el diagnóstico diferencial. Una de ellas corresponde a la presencia del implante en una región anatómica compleja, poco protegida por las partes blandas y con la presencia próxima de estructuras tendinosas como los tendones peroneos. Existe muy poca bibliografía disponible acerca de la influencia que tiene la retirada de implantes luego de la fijación quirúrgica de una fractura de calcáneo. Las principales razones de la retirada son irritación de los tendones peroneos, malposición o rotura de implantes, infección y dolor.^{5,6}

Es bien conocido que las infecciones relacionadas con implantes pueden cursar únicamente con presencia de dolor y sin ninguna otra sintomatología relacionada (Zimmerli, Metsemakers). Enfocados en el dolor como causa de la remoción del implante en pacientes intervenidos de osteosíntesis de fractura de calcáneo mediante abordaje lateral ampliado, el objetivo de este estudio es determinar la tasa de presencia de gérmenes mediante sonicación y cultivo de estos implantes. Manejamos la hipótesis de que existen cultivos positivos en pacientes que presentan dolor relacionado con el material de osteosíntesis y sin otra semiología de infección.

Material y métodos

Se realiza un estudio observacional retrospectivo.

Criterios de inclusión: pacientes que presentan dolor tras osteosíntesis mediante placa y tornillos por fractura intraarticular desplazada de calcáneo utilizando una vía de abordaje lateral ampliado, tratados por la Unidad de Pie y Tobillo del Servicio de Cirugía Ortopédica y Traumatología del Complejo Hospitalario Parc de Salut Mar, Barcelona.

Criterios de exclusión: pacientes que presentaban criterios de infección (*Figura 1*), cirugía concomitante de artrodesis subastragalina o artropatía subtalar severa y la seudoartrosis de fractura.

Dichos pacientes son intervenidos por ablación del material de osteosíntesis entre 2011 y 2019 en el mismo Hospital Universitario.

Durante la cirugía se procede a realizar el abordaje iterativo, identificación del material de osteosíntesis y su extracción. Todo el material extraído se envía al laboratorio de microbiología para sonicación del mismo, siguiendo el método de Trampuz y colaboradores.⁷ Mediante este método

se consigue optimizar los resultados de los cultivos, especialmente de aquellos gérmenes poco virulentos o difíciles de cultivar.⁷

Una vez retirado, se realiza un desbridamiento de todo el tejido circundante, especialmente aquel tejido desvitalizado. De este tejido y membranas que se encuentran en contacto con el calcáneo y con la placa, se envían cinco muestras para cultivo microbiológico. El método utilizado es el descrito por Portillo y colegas, que consiste en un protocolo de cultivo extendido para anaerobios (14 días), dado que ha demostrado reducir el número de cultivos falsamente negativos.⁸ Asimismo, se procedió a enviar una muestra de tejido periimplante para estudio anatomopatológico. El recuento de leucocitos polimorfonucleares se realizó siguiendo el protocolo propuesto por Krenn y Morawietz.⁹

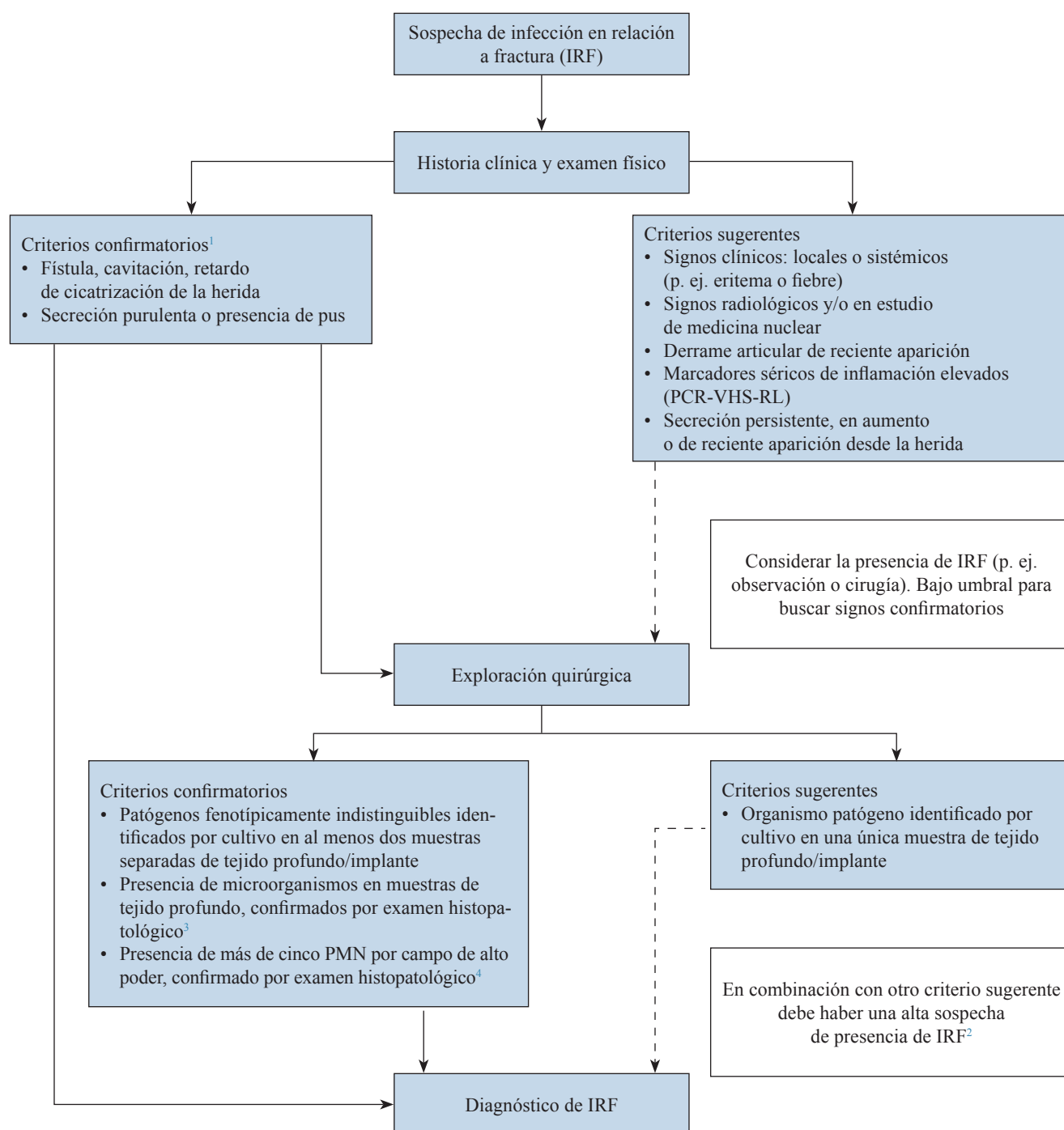
El diagnóstico de infección se realizó de acuerdo con lo establecido por la *European Bone and Joint Infection Society* (EBJIS). De acuerdo con ello, se consideran criterios confirmatorios de infección: 1) fistula; 2) pus; 3) presencia del mismo microorganismo en al menos dos muestras diferentes (o sólo en un caso de gérmenes virulentos); 4) > 5 leucocitos polimorfonucleares en el estudio anatomopatológico.¹⁰

Se registra el antecedente de fractura expuesta, complicación de herida operatoria, motivo del retiro del implante, tiempo transcurrido entre la cirugía de osteosíntesis y la cirugía de ablación del material, resultados de cultivos con los gérmenes identificados cuando corresponda y finalmente se registraron complicaciones y cirugías de rescate en el seguimiento tras la retirada del material de osteosíntesis. Además, se analiza la relación entre los pacientes con cultivo positivo y dos variables: fractura expuesta y complicación de la herida operatoria.

Resultados

Se incluyen 10 pacientes en el rango de tiempo establecido, con 11 cirugías de retiro de material (1 paciente retiro bilateral). Todas las osteosíntesis incluidas correspondieron a placas fijadas con abordaje lateral extendido. Todas las fracturas estaban consolidadas al momento del retiro del implante, con la herida operatoria cicatrizada. Un caso tiene antecedente de fractura expuesta y cuatro registraban antecedente de complicación de la herida luego de la RAFI, aunque todas terminaron cicatrizando sin requerir cirugía de partes blandas. Todos los casos tuvieron un seguimiento clínico mínimo de un año tras la ablación del material.

En cuanto a los cultivos, 33.3% (tres de 10 casos) dieron positivo. Los gérmenes identificados fueron *Streptococcus salivarius* y *Staphylococcus capitis* en un mismo caso, *Enterobacter cloacae* (un caso), *Cutibacterium acnes* (un caso). Todos ellos recibieron tratamiento antimicrobiano por cuatro semanas ajustado a antibiograma, con buena evolución. De los pacientes con antecedente de fractura expuesta y complicación de cierre de herida post-RAFI, ninguno presentó cultivo positivo del material extraído (*Tabla 1*).



¹ En casos de secreción purulenta o fístula/cavitación/complicación de herida operatoria, la presencia de patógenos identificados por cultivo no es un requerimiento absoluto, (p. ej. en el caso de supresión antibiótica crónica).

² Si el cultivo positivo proviene del fluido de sonicación, es altamente probable que la IRF esté presente. Esto es especialmente cierto cuando una bacteria virulenta (p. ej. *Staphylococcus aureus*) está presente.

³ La presencia de microorganismos es confirmada por el uso específico de técnicas de tinción para bacterias y hongos.

⁴ La presencia de un promedio mayor que cinco PMFs/CAP en estudio histopatológico debe solamente ser considerado diagnóstico de IRF en casos de presentación crónica/tardía (p. ej. no unión de fractura).

VHS = velocidad de hemosedimentación, RL = recuento leucocitario, PCR = proteína C reactiva, PMNs = neutrófilos polimorfonucleares, CAP = campo de alto poder.

Traducido y adaptado desde: Metsemakers WJ, Morgenstern M, McNally MA, et al. Fracture-related infection: a consensus on definition from an international expert group. *Injury*. 2018; 49(3): 505-10.

Figura 1: Esquema diagnóstico en infección en relación a fractura.

Discusión

De todo lo mencionado anteriormente podemos extraer que el dolor que sufre un importante porcentaje de pacientes después de una fractura de calcáneo tratada mediante RAFI puede ser debido a una infección relacionada con el implante.

Para el tratamiento de la fractura intraarticular de calcáneo desplazada, la reducción abierta y fijación interna a través de un abordaje lateral extendido aparece como una opción superior al tratamiento conservador en pacientes seleccionados, en términos de alteraciones de la marcha, capacidad de usar calzado corriente, regreso a actividades laborales, parámetros radiológicos y necesidad de artrodesis secundaria.^{5,6} La principal limitación de este abordaje es la alta tasa reportada de complicaciones a corto plazo relacionadas con la herida operatoria.³ Para disminuir este riesgo, se han hecho modificaciones a la técnica quirúrgica, tales como la confección de un colgajo de espesor total para conservar la vascularización; sin embargo, las complicaciones de la herida continúan siendo un problema, reportado en algunas series entre 20-40%.^{5,11}

La retirada de implantes en ortopedia y traumatología en forma rutinaria ha sido progresivamente abandonada debido a los costos asociados tanto para el paciente como para el sistema de salud. En fractura de calcáneo las series en la literatura muestran una tasa de remoción de implante en el rango entre 10 y 40%. Dentro de las indicaciones para la remoción del implante están las asociadas a sintomatología, relacionadas al implante como rotura o malposición y la infección.¹² Dentro de la causa sintomática, el dolor es el síntoma más frecuente que lleva a la remoción del implante. Su mecanismo no está dilucidado en forma completa, se atribuye a que puede deberse a osteosíntesis prominente, irritación de tendones peroneos y rigidez. Una causa de dolor o intolerancia poco estudiada en la cirugía de calcáneo es la colonización del implante por bacterias o infección de bajo grado.

El complejo proceso de adhesión de bacterias al implante representa el inicio de una infección. La colonia bacteriana se organiza en una matriz extracelular compleja llamada *biofilm*, que le otorga protección contra los antibióticos y la respuesta inmune.¹³ Este proceso de colonización no necesariamente llevará al desarrollo de una infección, ya que depende de la virulencia del germen y de la respuesta inmune del huésped. Se han estudiado implantes en Traumatología y Ortopedia al momento de la remoción en pacientes sin signos de infección y por medios de cultivo tradicional y técnicas de biología molecular y se han reportado tasas de implantes colonizados hasta en 56.1%.¹³ Las infecciones crónicas que se relacionan con implantes suelen manifestarse con síntomas sutiles, tales como dolor al estresar el miembro afectado, edema localizado, eritema o trayecto fistuloso, en la gran mayoría sin síntomas sistémicos.¹⁴ En los pacientes en quienes sólo se presenta con dolor dependiente de estrés o alteraciones de la funcionalidad, una infección por bacterias de baja virulencia (una infección silente) debe siempre considerarse como causa subyacente.¹⁵ Esto es precisamente lo que se ha observado en el presente estudio, ya que estos pacientes únicamente presentaban dolor sin ningún otro síntoma relacionado con la infección.

La detección de microorganismos en el material implantado es difícil debido a la presencia de *biofilm*. La técnica de sonicación busca, a través de pulsos de ultrasonido, liberar la matriz extracelular bacteriana adherida al implante. El cultivo del fluido obtenido de la sonicación aumenta la sensibilidad de detección de bacterias en medios de cultivos tradicionales comparado con el cultivo directo del implante removido.^{7,8,13}

En el presente estudio se demostró la colonización en 33.3% de los implantes de calcáneo removidos. En una misma placa se identificó dos bacterias: *S. capitis* y *S. salivarius*. En un paciente se identificó *Enterobacter cloacae* y en otro caso *Cutibacterium acnes*. Estos resultados están en concordancia con lo obtenido por Puig-Verdié y su grupo, quienes reportaron 34.4% de cultivos positivos.¹⁶

Tabla 1: Datos demográficos.

Caso	Sexo	Edad	Fractura expuesta	Complicación de herida post-RAFI	Tiempo entre cirugías (meses)	Cultivo positivo	Bacteria	Complicación post-AMO	Cirugía de rescate
1	Masculino	50		(+)	94			Dolor	Artrodesis subastragalina
2	Femenino	78			86			No	No
3	Masculino	72		(+)	79			No	No
4	Masculino	50	(+)	(+)	17			No	No
5	Masculino	49			49	(+)	<i>S. salivarius</i> , <i>S. capitis</i>	No	No
6	Masculino	39			62			No	No
7	Masculino	57			6	(+)	<i>E. cloacae</i>	Dehiscencia	No
8	Masculino	50			36	(+)	<i>P. acnes</i>	No	No
9	Masculino	57		(+)	24			Dolor	No
10	Masculino	29			40			No	No

Nota: el tiempo entre cirugías corresponde al tiempo en meses entre la cirugía de osteosíntesis y la cirugía de ablación del material.

Considerando la tasa de positividad obtenida, creemos que es importante tener en cuenta una infección de bajo grado como causa de los síntomas asociados a implantes al momento de la remoción. Por tanto, es importante realizar un desbridamiento de cualquier zona de fibrosis y curetaje del lecho óseo donde estaba implantada la fijación, aunque no se encuentren signos macroscópicos de infección en los tejidos, para disminuir la carga bacteriana local. Esto, asociado al tratamiento antibiótico, permitirá lograr la curación y resolución del cuadro.

Dicho estudio presenta una serie de limitaciones. En primer lugar, se trata de un estudio retrospectivo y simplemente de carácter observacional, con la particularidad que describe una observación/variable que no ha sido reportada previamente en la literatura. En segundo lugar, destacar que la artropatía subtalar, que en mayor o menor grado puede afectar a estos pacientes, podría actuar como factor de confusión. En este sentido, se pone de manifiesto la exclusión de pacientes con artropatía severa o con artrodesis subtalar previa y que sólo uno de los 10 pacientes ha requerido una cirugía de rescate mediante artrodesis y correspondía a un paciente con cultivos negativos. De esta forma podemos inferir que esta variable ha podido contribuir en muy bajo grado en el dolor de los pacientes de nuestra muestra. Por último, hay que destacar el bajo tamaño muestral, pero debemos tener en cuenta que la retirada del material tras la fractura de calcáneo es una indicación poco frecuente en nuestro medio.

Conclusión

Existe una tasa de cultivos positivos en uno de cada tres pacientes a los que se les retira el material de osteosíntesis de calcáneo por presencia de dolor, incluso en pacientes en los que no existe ningún síntoma o signo macroscópico de infección.

Referencias

- Mitchell MJ, McKinley JC, Robinson CM. The epidemiology of calcaneal fractures. *Foot (Edinb)*. 2009; 19(4): 197-200.
- Bostman O, Pihlajamäki H. Routine implant removal after fracture surgery: a potentially reducible consumer of hospital resources in trauma units. *J Trauma*. 1996; 41(5): 846-9.
- Backes M, Schepers T, Beerekamp MSH, et al. Wound infections following open reduction and internal fixation of calcaneal fractures with an extended lateral approach. *Int Orthop*. 2014; 38(4): 767-73.
- Brown OL, Dirschl DR, Obremskey WT. Incidence of hardware-related pain and its effect on functional outcomes after open reduction and internal fixation of ankle fractures. *J Orthop Trauma*. 2001; 15(4): 271-4.
- Harvey EJ, Grujic L, Early JS, Benirschke SK, Sangeorzan BJ. Morbidity associated with ORIF of intra-articular calcaneus fractures using a lateral approach. *Foot Ankle Int*. 2001; 22(11): 868-73.
- Makki D, Alnajjar H, Walkay S, Ramkumar U, Watson AJ, Allen P. Osteosynthesis of displaced intra-articular fractures of the calcaneum: a long-term review of 47 cases. *J Bone Joint Surg Br*. 2010; 92(5): 693-700.
- Trampuz A, Piper KE, Jacobson MJ, et al. Sonication of removed hip and knee prostheses for diagnosis of infection. *N Engl J Medicine*. 2007; 357(7): 654-63.
- Portillo ME, Salvadó M, Trampuz A, et al. Improved diagnosis of orthopedic implant-associated infection by inoculation of sonication fluid into blood culture bottles. *J Clin Microbiol*. 2015; 53(5): 1622-7.
- Krenn V, Morawietz L, Perino G, et al. Revised histopathological consensus classification of joint implant related pathology. *Pathol Res Pract*. 2014; 210(12): 779-86.
- Govaert GAM, Kuehl R, Atkins BL, et al. Diagnosing fracture-related infection: current concepts and recommendations. *J Orthop Trauma*. 2020; 34(1): 8-17.
- De Groot R, Frima AJ, Schepers T, et al. Complications following the extended lateral approach for calcaneal fractures do not influence mid-to long-term outcome. *Injury*. 2013; 44(11): 1596-600.
- Backes M, Schepers T, Luitse JSK, Goslings JC, Schepers T. Indications for implant removal following intra-articular calcaneal fractures and subsequent complications. *Foot Ankle Int*. 2013; 34(11): 1521-5.
- Knabl L, Kuppelwieser B, Mayr A, et al. High percentage of microbial colonization of osteosynthesis material in clinically unremarkable patients. *Microbiologyopen*. 2019; 8(3): e00658.
- Patzakis M, Zalavras C. Chronic posttraumatic osteomyelitis and infected nonunion of the tibia: current management concepts. *J Am Acad Orthop Surg*. 2005; 13(6): 417-27.
- Metsemakers WJ, Kuehl R, Moriarty TF, et al. Infection after fracture fixation: Current surgical and microbiological concepts. *Injury*. 2018; 49(3): 511-22.
- Puig-Verdié L, Alentorn-Geli E, González-Cuevas A, et al. Implant sonication increases the diagnostic accuracy of infection in patients with delayed, but not early, orthopaedic implant failure. *Bone Joint J*. 2013; 95-B(2): 244-9.