

Artículo original

doi: 10.35366/97072

Resultados funcionales del tratamiento del hombro flotante

Functional results of floating shoulder treatment

Lorea-Hernández RM,* Martínez-Hernández A‡

Centenario Hospital Miguel Hidalgo.

RESUMEN. Introducción: El hombro flotante tiene una incidencia de 0.1% de todas las fracturas, resultado de traumatismos de alta energía. Aún no existe consenso en la literatura sobre el mejor tratamiento: quirúrgico versus conservador. **Material y métodos:** Se evaluaron individuos con diagnóstico de hombro flotante, de Enero 2013 a Diciembre 2018, recabando datos iniciales del archivo electrónico. Los tipos morfológicos de fracturas se describieron utilizando las clasificaciones de Allman y AO. Se valoraron los pacientes mediante la escala de la UCLA para la funcionalidad del hombro. **Resultados:** De 14 pacientes, se excluyeron cuatro por falta de seguimiento. De los 10 restantes, nueve fueron hombres, una mujer. La edad promedio fue de 29 años (rango 15-42 años). Tres pacientes con lesión izquierda y los otros siete, derecha; seis de ellos se lesionaron la extremidad dominante. El patrón morfológico más común fue fractura de cuello de glenoides + fractura de clavícula en siete pacientes. En siete pacientes se indicó tratamiento quirúrgico; y en tres, conservador. De los siete individuos tratados quirúrgicamente, en seis se fijaron clavícula y escápula; en uno, solamente clavícula. Los pacientes con manejo conservador utilizaron inmovilizador universal de hombro por 4-8 semanas. No hubo casos de retardo en la consolidación, pseudoartrosis, ni consolidación viciosa. La rehabilitación inició en las primeras cuatro semanas y se prolongó hasta ocho semanas. **Conclusión:** El tratamiento quirúrgico fue el predominante por inestabilidad. El tratamiento conservador se usó cuando las lesiones están poco desplazadas. Ambos tratamientos generan un resultado funcional favorable.

ABSTRACT. Introduction: The floating shoulder has an incidence of 0.1% of all fractures, the result of high-energy trauma. There is still no consensus in the literature on the best treatment: surgical versus conservative. **Material and methods:** Patients with floating shoulder diagnosis were evaluated from January 2013 to December 2018, collecting initial data from the electronic file. The morphological types of fractures were described using the Allman and AO classifications. Patients were evaluated using the UCLA scale for shoulder functionality. **Results:** From 14 patients, 4 were excluded due to lack of follow-up. Of the remaining 10, 9 were men, 1 woman. The average age was 29 years (range 15-42 years). Three patients had left injury, and 7 patients, right; 6 patients hurt the dominant limb. The most common morphological pattern was glenoid neck fracture + clavicle fracture in 7 patients. Surgical treatment was indicated in 7 patients; and in 3, conservative. Of the 7 patients treated surgically, 6 were with clavicle and scapula osteosynthesis; 1 just the clavicle. Patients with conservative management used a universal shoulder immobilizer for 4-8 weeks. There were no cases of consolidation delay, pseudoarthrosis, or vicious consolidation. Rehabilitation began in the first 4 weeks, and lasted up to 8 weeks. **Conclusion:** Surgical treatment was predominant due to instability. Conservative treatment was used when injuries are minimally displaced. Both treatments generate a favorable functional result.

Nivel de evidencia: IV. Serie de casos

* Médico cirujano. Residente de cuarto año de ortopedia y traumatología.

‡ Médico cirujano. Especialidad en ortopedia y traumatología. Subespecialidad en artroscopia de rodilla y hombro. Jefe de servicio de ortopedia y traumatología.

Centenario Hospital Miguel Hidalgo. México.

Dirección para correspondencia:

Dra. Ruth Maryel Lorea-Hernández

Av. Canal interceptor Núm. 718 int. 143, Col. Bosques de la Alameda, CP 20180, Aguascalientes, Aguascalientes, México. Tel: 477 724 0339. **E-mail:** ruthmlorsh@hotmail.com

Citar como: Lorea-Hernández RM, Martínez-Hernández A. Resultados funcionales del tratamiento del hombro flotante. Acta Ortop Mex. 2020; 34(3): 189-194. <https://dx.doi.org/10.35366/97072>



Palabras clave: Hombro flotante, tratamiento, función, inestabilidad.

Keywords: Floating shoulder, treatment, function, instability.

Introducción

Las lesiones denominadas como «hombro flotante» se describieron en 1975 inicialmente por Ganz y Noesberger, y se definieron como una fractura del cuello de la glenoides más una fractura de clavícula ipsilateral; sin embargo, esta definición ha evolucionado con el tiempo, gracias a un mayor entendimiento de la biomecánica de la cintura escapular. Goss describió el complejo suspensorio superior del hombro o SSSC por sus siglas en inglés y definió al hombro flotante como una doble interrupción del mismo.¹

El SSSC es esencialmente un anillo osteoligamentario asegurado al tórax a través de dos puntales, uno superior y uno inferior, a partir del cual se encuentra suspendido el miembro torácico (Figura 1).

El anillo está formado por la glenoides, la apófisis coracoides, el tercio distal de la clavícula y el acromion, como elementos óseos; y los ligamentos coracoclaviculares, coracoacromial y la articulación acromioclavicular como elementos ligamentarios; el puntal superior se encuentra formado por el tercio medio de la clavícula, mientras que el puntal inferior lo forman la mitad lateral del cuerpo y la espina de la escápula. La finalidad de este complejo osteoligamentario es mantener una relación estable entre

el esqueleto axial y la extremidad superior. En el modelo de Goss, si hay una interrupción única en el SSSC, la lesión se considera estable y si hay más de una interrupción del complejo, se considera inestable y se denomina hombro flotante. En otras palabras, una lesión en la cual la superficie articular glenoidea es separada de sus conexiones con el cuerpo de la escápula y otros soportes proximales, ya sea por una segunda fractura o lesión ligamentaria se considera como doble o triple interrupción y, por lo tanto, inestable; y al haber tantos componentes en el SSSC, se pueden obtener varios patrones de lesión (Figura 2).^{1,2}

Estas lesiones son resultado de traumatismos de alta energía, con una incidencia aproximada de 0.1% de todas las fracturas. Se presenta con mayor frecuencia entre la tercera y cuarta décadas de la vida, con una relación hombre:mujer de 2:1. Únicamente de 3-9% son fracturas expuestas. Debido al mecanismo de lesión, está frecuentemente asociado con traumatismos concomitantes, hasta en 90%, siendo los más comunes el trauma torácico, el traumatismo craneoencefálico, así como lesiones del miembro torácico ipsilateral.^{3,4}

Para establecer el tipo de lesión, se requiere una serie radiológica de hombro, que incluya las proyecciones anteroposteriores, anteroposterior verdadera, escapular lateral y proyección axilar lateral y, en caso de sospechar una

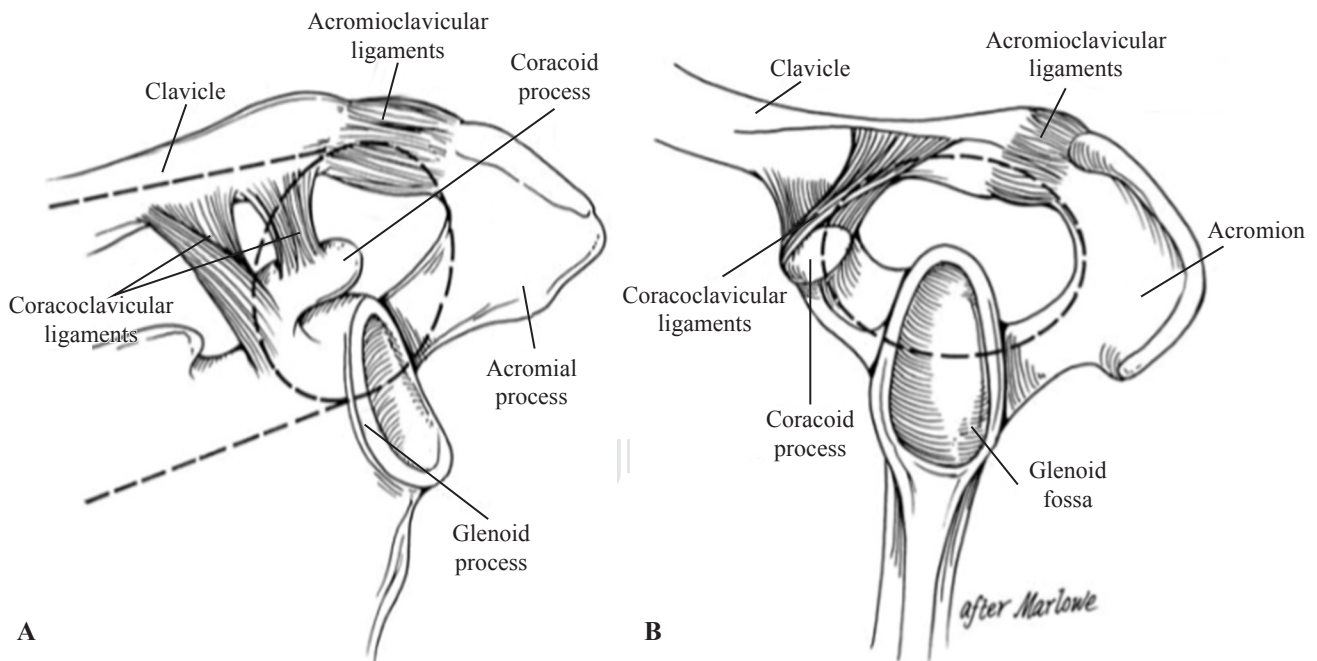


Figura 1: El complejo suspensorio superior del hombro o SSSC por sus siglas en inglés. **A)** Vista anteroposterior del SSSC (elipse en línea punteada), así como sus dos puntales (líneas punteadas paralelas). **B)** Vista lateral. Tomada de: Goss TP. Scapular fractures and dislocations: diagnosis and treatment. *J Am Acad Orthop Surg.* 1995; 3(1): 22-33.

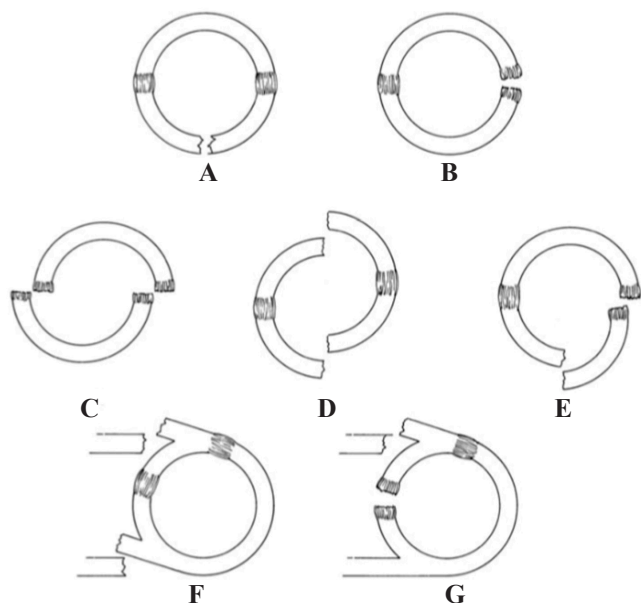


Figura 2: Concepto de anillo y tipos de disrupción en el SSSC. **A)** Fractura única del anillo. **B)** Lesión ligamentaria única del anillo. **C)** Lesión ligamentaria doble del anillo. **D)** Doble fractura del anillo. **E)** Lesión de una estructura ósea y una ligamentaria del anillo. **F)** Lesión de ambos puntales. **G)** Lesión de un puntal y una estructura ligamentaria del anillo. Tomado de: Goss TP. Scapular fractures and dislocations: diagnosis and treatment. *J Am Acad Orthop Surg.* 1995; 3(1): 22-33.

fractura de la apófisis coracoides, se debe solicitar también una proyección de Stryker. Los factores más importantes a evaluar en estas proyecciones son: el desplazamiento clavicular, la angulación y medialización de la glenoides, el compromiso intraarticular y el grado de conminución. El desplazamiento reportado en la literatura que correlaciona con la inestabilidad es muy variante y en muchos casos se ha determinado de manera arbitraria. Se define una fractura desplazada de cuello de la escápula como tener una angulación $> 40^\circ$ y 10 mm de desplazamiento medial de la superficie glenoidea. Hay literatura también que indica que el ángulo glenopolar debe ser de $30-45^\circ$, definiendo también una rotación severa si el ángulo es $< 20^\circ$. El segundo método para medir una malrotación glenoidea es con el ángulo de inclinación (Figura 3), el cual debe ser menor a 20° . Sin embargo, aunque el ángulo glenopolar y el ángulo de inclinación glenoidea estiman el grado de rotación/desplazamiento, no se han correlacionado de manera directa con el pronóstico (Figura 4).

Dada la dificultad del diagnóstico del hombro flotante mediante radiografías simples, se recomienda la tomografía axial computada como estudio adicional, para determinar más detalladamente la lesión ósea así como el grado de conminución; aunque hay estudios que reportan que la tomografía no mejora la determinación de la angulación ni desplazamiento de la glenoides, ni aportan información que asista en la decisión terapéutica.^{1,4,5} El papel de la resonancia magnética no ha sido estudiado aún y es posible que pueda

definir criterios adicionales de inestabilidad en lesiones no desplazadas.⁴

Si bien el entendimiento de la anatomía y biomecánica del hombro flotante ha aumentado de manera dramática en los últimos años, el tratamiento definitivo continúa siendo controversial. La literatura está dividida entre quienes recomiendan manejo quirúrgico versus conservador.⁶ Es difícil comparar los estudios publicados porque la mayoría consiste en un número pequeño de pacientes revisados de manera retrospectiva sin grupos control para comparar y sin métodos específicos para definir los patrones de lesión y los resultados. En este momento aún no es posible tener un algoritmo definitivo para manejo basado en evidencia.¹

Las ventajas del manejo conservador son su naturaleza no invasiva y baja morbilidad. Esta estrategia evita el potencial de daño a tejidos blandos, así como el riesgo de deterioro a estructuras neurovasculares, inherente de la cirugía. En muchos casos, el manejo conservador tiene resultados satisfactorios. Los pacientes con manejo conservador requieren un período de inmovilización y manejo de

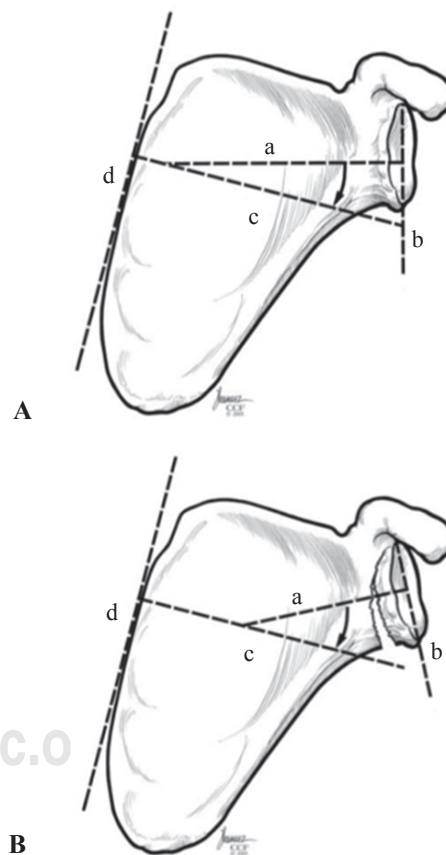


Figura 3: Ángulo de inclinación glenoidea normal (A) y anormal (B). El ángulo se mide entre una línea perpendicular (a) a la línea que conecta el punto más cefálico con el punto más caudal de la cavidad glenoidea (b), y otra línea perpendicular (c) a una línea tangente al borde medial de la escápula. Es una luxación caudal si el valor de dicho ángulo es $> 20^\circ$. (Copyright Cleveland Clinic Foundation).

dolor, seguido de un programa de terapia física gradual, supervisada con ejercicios de estiramiento y fortalecimiento; se deben repetir radiografías 4-6 semanas posterior a la lesión para evaluar la consolidación radiográfica y su asociación con el progreso de síntomas clínicos. La mejoría en la función es gradual y muchas veces los resultados son buenos o excelentes; basados en los resultados reportados, el manejo conservador es aceptable y preferido cuando hay un desplazamiento mínimo de las fracturas.^{7,8,9,10} Los riesgos del manejo conservador del hombro flotante incluyen una debilidad en la abducción, arcos de movilidad limitados, dolor crónico, consolidación viciosa y pseudoartrosis.⁵

El manejo quirúrgico de estas lesiones ha ganado mayor apoyo debido a que la fijación interna de las fracturas restablece de manera inmediata la estabilidad del hombro. Se ha descrito el manejo quirúrgico con fijación únicamente de la clavícula, obteniendo resultados variados, sin embargo, con tendencia a que este procedimiento sea suficiente para restaurar la estabilidad con buenos resultados.^{3,11,12,13,14} Aunque la fijación únicamente de la clavícula ha tenido resultados aceptables, algunos cirujanos opinan que es importante estabilizar tanto la clavícula como la glenoides; la desventaja de este segundo procedimiento es un mayor tiempo quirúrgico, trauma a tejidos blandos, pérdida sanguínea y dolor postquirúrgico de dos heridas; quienes proponen esta estrategia de manejo consideran que mejora la estabilidad glenoidea y facilita la rehabilitación

postquirúrgica.¹⁵ El objetivo del trabajo es describir los resultados funcionales del manejo de hombro flotante.

Material y métodos

Estudio retrospectivo, descriptivo, observacional. Se incluyeron todos los pacientes con diagnóstico de hombro flotante de enero de 2013 a diciembre de 2018. Se excluyeron pacientes que no tuvieron seguimiento en el mismo hospital. Los criterios de eliminación fueron el no contar con expediente clínico y radiográfico completo y la no asistencia a la consulta de seguimiento.

De los expedientes clínicos se recabaron datos iniciales de los pacientes como edad, sexo, extremidad dominante, extremidad lesionada, lesiones asociadas, patrón morfológico de fractura, tipo y duración del tratamiento. Los tipos morfológicos de las fracturas se describieron utilizando la clasificación de Allman para fracturas de clavícula, Rockwood para luxaciones acromioclaviculares y AO para fracturas de glenoides, cuerpo, cuello y espina de escápula, así como de apófisis coracoides y acromion. Se citó a los pacientes los días 1 y 2 de febrero de 2019, donde se determinaron los arcos de movilidad residual en el hombro a través dWe exploración física y medición con goniómetro, y se evaluaron los pacientes mediante la escala funcional y de satisfacción de la UCLA para la funcionalidad del hombro. Se corroboró el estado de consolidación de las fracturas radiográficamente,

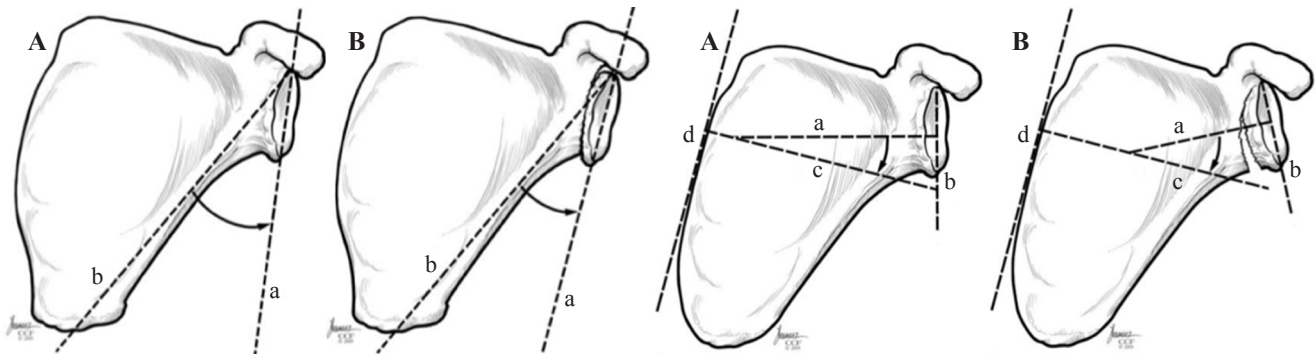


Figura 4: Ángulo glenopolar normal (A) y anormal (B). Ángulo de inclinación glenoidea normal (A) y anormal (B). (Copyright Cleveland Clinic Foundation).

Tabla 1: Morfología de la lesión y tipo de tratamiento.		
Paciente	Morfología de la lesión	Tratamiento
1	Clavícula Allman I + cuello escápula AO 14F0	Placa de reconstrucción glenoides + placa reconstrucción clavícula
2	Glenoides + cuello escápula + espina escápula AO 14Fy1.2r	Dos placas de reconstrucción glenoides + placa reconstrucción clavícula
3	Clavícula segmentaria Allman I y II + cuello escápula + acromion AO 14Fy0	Dos placas de reconstrucción glenoides + placa reconstrucción clavícula + tornillos canulados para acromion
4	Clavícula Allman I + glenoides + espina escápula AO 14Fy1.2r	Dos placas especiales de escápula + 1 placa especial de clavícula
5	Clavícula Allman I + cuello escápula AO 14F0	Placa de reconstrucción glenoides + placa reconstrucción clavícula
6	Clavícula Allman I + cuello escápula AO 14F0	Placa especial de escápula + placa especial de clavícula
7	Clavícula Allman I + cuello escápula AO 14F0	Placa de reconstrucción clavícula
8	Clavícula Allman I + cuello escápula AO 14F0	Inmovilizador universal de hombro
9	Cuello + espina + coracoides AO 14Fy0	Inmovilizador universal de hombro
10	Clavícula Allman I + cuello escápula AO 14F0	Inmovilizador universal de hombro

Tabla 2: Resultados de satisfacción en la escala UCLA por tipo de tratamiento.

Paciente	Tipo de tratamiento	Resultado
1	Quirúrgico	Bueno
2	Quirúrgico	Regular
3	Quirúrgico	Bueno
4	Quirúrgico	Excelente
5	Quirúrgico	Bueno
6	Quirúrgico	Bueno
7	Quirúrgico	Bueno
8	Conservador	Bueno
9	Conservador	Bueno
10	Conservador	Bueno

para evaluar la presencia de pseudoartrosis, retardo en la consolidación o consolidación viciosa.

Resultados

Se tuvieron 14 pacientes con diagnóstico de hombro flotante, de los cuales se excluyeron cuatro debido a que no llevaron seguimiento en el Hospital Miguel Hidalgo. De los 10 restantes, nueve fueron hombres (90%) y una mujer (10%). El rango de edad fue de 15 a 42 años, con una media de 29 años. Siete pacientes mencionaron la derecha como la extremidad dominante y tres pacientes refirieron ser zurdos. Tres pacientes se lesionaron el hombro izquierdo y siete pacientes el hombro derecho; de los cuales, seis pacientes se lesionaron la extremidad dominante. No hubo fracturas expuestas. Se identificaron cuatro mecanismos de lesión principales, siendo el más frecuente una caída de motocicleta (50%), accidente automovilístico tipo volcadura de automóvil (30%), caída de altura (10%) y atropellamiento (10%). Ocho pacientes (80%) tuvieron lesiones asociadas, siendo las más frecuentes las fracturas de huesos largos en cuatro pacientes, el trauma torácico con tres pacientes, fractura de pelvis inestable en dos pacientes, uno de ellos con lesión vesical y fracturas de columna en dos pacientes. El patrón morfológico más frecuente de hombro flotante fue la fractura de cuello de glenoides + fractura de clavícula en siete pacientes (70%). En la *Tabla 1* se encuentran los patrones morfológicos y el tipo de tratamiento para cada paciente. En siete pacientes (70%) se indicó tratamiento quirúrgico y en tres el conservador (30%). En todos los casos tratados quirúrgicamente, se mantuvo inmovilizador universal de hombro por 3-4 semanas postquirúrgico. De los siete pacientes tratados quirúrgicamente, seis se fijaron tanto la clavícula como la escápula y uno de ellos solamente se fijó la clavícula. El material utilizado fue placas de reconstrucción, así como placas especiales de clavícula y de escápula (*Tabla 1*). No hubo casos de retardo en la consolidación, pseudoartrosis ni consolidación viciosa. Hubo un caso con infección de herida quirúrgica en escápula, sin embargo, se resolvió con manejo antimicrobiano y un aseo quirúrgico. Los pacientes

manejados de manera conservadora utilizaron inmovilizador universal de hombro por 4-8 semanas; no hubo casos de retardo en la consolidación, pseudoartrosis ni consolidación viciosa.

El inicio de la rehabilitación fue en las primeras cuatro semanas de la cirugía o del manejo conservador y se prolongó hasta mínimo las ocho semanas subsecuentes. La satisfacción del paciente de acuerdo con la escala funcional de la UCLA fue excelente en un caso, buena en ocho casos, regular en un caso y mala en ningún caso. La *Tabla 2* muestra la relación del tipo de tratamiento con la satisfacción del paciente.

Discusión

La serie de casos más grande registrada a nivel mundial reporta 45 pacientes en 10 años, lo que representa 4.5 casos por año.¹⁶ En este estudio, en el transcurso de cuatro años se captaron 15 casos, lo que representa 3.75 casos por año, similar a la frecuencia reportada en la bibliografía. Tanto en las referencias bibliográficas como en este estudio, hay un predominio del sexo masculino, en este caso de 9:1.

Los resultados presentados no varían respecto a lo reportado mundialmente en cuanto a los mecanismos de lesión: lo más frecuente es un accidente en motocicleta. La extremidad que se lesiona generalmente es la dominante,⁶ lo cual se comprueba en el presente estudio. Las fracturas expuestas son excepcionales. En la literatura general, la lesión asociada más frecuentemente es el trauma torácico, sin embargo, en este estudio lo fueron las fracturas de otros huesos largos, seguido del trauma torácico.

Como en la literatura, se recomienda el manejo quirúrgico en la mayoría de los casos, debido a la inestabilidad que conlleva este tipo de lesiones.^{3,11,12,13,14,15} En el presente estudio, los pacientes que se trataron de manera quirúrgica tuvieron en general buenos resultados, lo que concuerda con la literatura. En la bibliografía se indica manejo conservador cuando las lesiones se encuentran con poco desplazamiento o angulación, lo cual es el caso de estos pacientes.^{7,8,9,10} De los pacientes con manejo conservador, todos tuvieron resultados buenos, por lo que se deduce que fueron bien elegidos para el tipo de tratamiento.

El tratamiento del hombro flotante aún sigue siendo motivo de discusión. No existe ningún algoritmo de manejo basado en evidencias por la escasez de trabajos al respecto, así como las series de pocos pacientes. Sin embargo, se ha encontrado que el tratamiento quirúrgico tiene mejores resultados funcionales sobre el tratamiento conservador. El tratamiento conservador sólo tiene escasas indicaciones aún no bien determinadas sobre la base de estudios comparativos, no obstante, hay buenos resultados en caso de elegir bien al paciente. Son necesarios estudios multicéntricos, a largo plazo, comparativos y prospectivos para comprender de mejor manera esta patología y brindar el tratamiento más adecuado de acuerdo con cada paciente.

Conclusión

Los 10 casos presentados son insuficientes para realizar un estudio comparativo que ayude a estandarizar el tratamiento y realizar una clasificación morfológica que sea pronóstica y oriente en el tratamiento, que va de la mano con la escasa incidencia y el subdiagnóstico de esta patología traumática por parte del médico ortopedista.

Bibliografía

1. De Franco MJ, Patterson BM. The floating shoulder. *J Am Acad Orthop Surg.* 2006; 14(8): 499-509.
2. Owens BD, Goss TP. The floating shoulder. *J Bone Joint Surg Br.* 2006; 88(11): 1419-24.
3. Gilde AK, Hoffmann MF, Sietsema DL, Jones CB. Functional outcomes of operative fixation of clavicle fractures in patients with floating shoulder girdle injuries. *J Orthop Traumatol.* 2015; 16(3): 221-7.
4. Friederichs J, Morgenstern M, Bühren V. Scapula fractures in complex shoulder injuries and floating shoulders: a classification based on displacement and instability. *J Trauma Manag Outcomes.* 2014; 8: 16.
5. Wright DEP, Johnston AJ. The floating shoulder redefined. *J Trauma.* 2010; 68(1): 26-9.
6. Pailhes RG, Bonneville N, Laffosse J, Tricoire J, Cavaignac E, Chiron P. Floating shoulders: Clinical and radiographic analysis at a mean follow-up of 11 years. *Int J Shoulder Surg.* 2013; 7(2): 59-64.
7. Edwards SG, Whittle AP, Wood GW 2nd. Nonoperative treatment of ipsilateral fractures of the scapula and clavicle. *J Bone Joint Surg Am.* 2000; 82(6): 774-80.
8. Ramos L, Mencía R, Alonso A, Ferrández L. Conservative treatment of ipsilateral fractures of the scapula and clavicle. *J Trauma.* 1997; 42(2): 239-42.
9. Labler L, Platz A, Weishaupt D, Trentz O. Clinical and functional results after floating shoulder injuries. *J Trauma.* 2004; 57(3): 595-602.
10. Edwards SG, Wood GW 3rd, Whittle AP. Factors associated with Short Form-36 outcomes in nonoperative treatment for ipsilateral fractures of the clavicle and scapula. *Orthopedics.* 2002; 25(7): 733-8.
11. Yadav V, Khare GN, Singh S, Kumaraswamy V, Sharma N, Rai AK, et al. A prospective study comparing conservative with operative treatment in patients with a 'floating shoulder' including assessment of the prognostic value of the glenopolar angle. *Bone Joint J.* 2013; 95-B(6): 815-9.
12. Hashiguchi H, Ito H. Clinical outcome of the treatment of floating shoulder by osteosynthesis for clavicular fracture alone. *J Shoulder Elbow Surg.* 2003; 12(6): 589-91.
13. Oh W, Jeon IH, Kyung S, Park C, Kim T, Ihn C. The treatment of double disruption of the superior shoulder suspensory complex. *Int Orthop.* 2002; 26(3): 145-9.
14. Low CK, Lam AW. Results of fixation of clavicle alone in managing floating shoulder. *Singapore Med J.* 2000; 41(9): 452-3.
15. van Noort A, te Slaa RL, Marti RK, van der Werken C. The floating shoulder. A multicentre study. *J Bone Joint Surg Br.* 2001; 83(6): 795-8.
16. Giordano G, Accabed F, Besombes C. Floating shoulder: orthopaedic and surgical management of series of 45 patients. *J Bone Joint Surg Br.* 2004; 86-B(1): 64(8): 1182-7.