

Caso clínico

Fractura patológica de cadera en edad pediátrica. Revisión de la angiomasia quística ósea

Almoguera-Martínez A,* Fraga J,* Pareja JA,* García-López M*

Hospital Príncipe de Asturias de Alcalá de Henares, Madrid, España

RESUMEN. *Introducción:* La angiomasia quística ósea es una enfermedad con solamente 200 casos descritos basados en la proliferación no maligna angiomasia en tejido óseo y vísceras. Se observa más en la pelvis, los huesos largos y la cintura escapular. La evolución clínica varía de formas autolimitantes a osteólisis agresiva masiva (Gorham-Stout). Su diagnóstico es por exclusión, con datos clínico-radiológicos (imágenes líticas) y resultados histopatológicos no específicos. *Caso clínico:* Nuestro estudio se basa en el caso clínico de un paciente de 14 años diagnosticado con angiomasia quística ósea, con afección ósea diseminada, que vino a nuestro centro por el dolor y la impotencia funcional en la cadera derecha, diagnosticando una fractura pertrocantérea. Se le hizo una osteosíntesis con tornillo deslizante de la placa VERSA de cuatro agujeros. Se utilizó un injerto alogénico de hueso esponjoso de la cabeza femoral. La evolución fue satisfactoria con ambulación a plena carga por mes sin requerir medicación analgésica y control de rayos X a los ocho meses, los cuales mostraron signos de completa integración del injerto. La escala analgésica del dolor (EVA) mostró una puntuación de 2/10 por mes. *Discusión:* Hay controversia con respecto al tratamiento de estas fracturas por la osteosíntesis con el injerto del hueso. Nos enfrentamos a un caso sin criterios clínicos serios, pero con múltiples focos de osteólisis. Se decidió no intervenir profilácticamente la cadera contralateral, ya que es asintomática y hay diferentes patrones de evolución descritos en la literatura y los riesgos en la cirugía.

Palabras clave: Cadera, fémur, angiomasia, quiste óseo, fractura en terreno patológico.

ABSTRACT. *Introduction:* Bone cystic angiomasia is a disease with only 200 cases described, based on angiomasia nonmalignant proliferation, in bone tissue and viscera. It focuses on pelvis, long bones and scapular waist. Clinical evolution ranges from self-limiting forms to massive aggressive osteolysis (Gorham-Stout). Its diagnosis is of exclusion, with nonspecific clinical, radiological (lytic images) and histopathological findings. *Clinical case:* Our study is based on the clinical case of a 14-year-old man diagnosed with bone cystic angiomasia, with disseminated bone involvement, who came to our center for pain and functional impotence in the right hip, diagnosing a pertrochanteric fracture. It was operated by open reduction and osteosynthesis with four-hole VERSA sliding plate screw. An allogeneic graft of cancellous bone was used from femoral head. The evolution was satisfactory, with ambulation at full load per month without requiring analgesic medication and control X-ray at eight months that showed signs of complete integration of the graft. The analgesic pain scale (visual analogue scale) showed a score of 2/10 per month. *Discussion:* There is controversy regarding the treatment of these fractures by osteosynthesis with bone graft. We are facing a case without serious clinical criteria, but with multiple foci of osteolysis. It was decided not to intervene prophylactically the contraateral hip, since it is asymptomatic and there are different patterns of evolution described in the literature and risks in surgery.

Key words: Hip, femur, angiomasia, bone cyst, pathological fracture.

* Médico adscrito al Hospital Príncipe de Asturias de Alcalá de Henares, Madrid, España.

Dirección para correspondencia:

Alejandro Almoguera

ORCID: <https://orcid.org/0000-0002-3734-4929>

Calle Buganvilla Núm. 6, Portal 1, 2^a-B, 28036, Madrid, Madrid.

E-mail: jandro_am@hotmail.com

Este artículo puede ser consultado en versión completa en <http://www.medigraphic.com/actaortopedica>

Introducción

El fémur proximal es una de las localizaciones más comunes en cuanto a la aparición de lesiones óseas benignas en niños.¹

La angiomatosis quística ósea (AQO) es una enfermedad rara, con alrededor de 200 casos descritos en el mundo, caracterizada anatomopatológicamente por la proliferación angiomatosa benigna en tejido óseo y en diferentes vísceras.² Esta enfermedad fue descrita en esqueleto por primera vez por Jacobs y Kimmelstiel³ en 1953. Con mayor frecuencia se localiza en las cinturas, pélvica y escapular, así como en huesos largos. La evolución clínica es variable.

Está considerada una enfermedad congénita, con inicio en la segunda década de la vida y preferencia por el género masculino (2:1).⁴

El diagnóstico es complejo y se basa en criterios de exclusión. El estudio radiológico se caracteriza por la presencia de imágenes líticas, multifocales, bien definidas con hueso cortical bien conservado y sin reacción perióstica.⁵

Es frecuente la localización en el tercio proximal del fémur, manifestándose como fractura patológica. Es necesario valorar cuatro aspectos básicos a la hora de planificar el tratamiento quirúrgico de las fracturas de cadera en el niño: la madurez esquelética, localización, etiopatogenia inicial de la lesión y la reserva ósea existente en el cuello femoral y parte proximal lateral del fémur («pilar lateral»)⁶.

Caso clínico

Varón de 14 años diagnosticado de AQO, con afectación ósea diseminada, que acudió a nuestro centro con una fractura patológica de cadera derecha tras caída. Para el diagnóstico y la planificación preoperatoria se realizaron radiografías anteroposterior y axial de cadera derecha (*Figura 1A*) y una TC con reconstrucción 3D (*Figura 1B*).

Como antecedentes, a los siete años de edad presentó una fractura de extremo distal de tibia izquierda no desplazada patológica que fue tratada de manera conservadora con signos de consolidación al mes de evolución. A los 14 años, presentó una fractura de extremo proximal de peroné derecho sobre lesión ósea previa que se trató mediante descarga sin inmovilización.

El paciente fue intervenido en las primeras 48 horas tras el traumatismo. La cirugía se realizó bajo anestesia general. Con el paciente en decúbito supino se realizó un abordaje lateral de cadera derecha por debajo del vasto externo.

Una vez expuesto el foco de fractura, se procedió al curetaje del quiste con posterior reducción bajo control fluoroscópico e introducción de aloinjerto de hueso esponjoso, para relleno del defecto óseo y estabilización con sistema de fijación extramedular mediante tornillo-placa deslizante

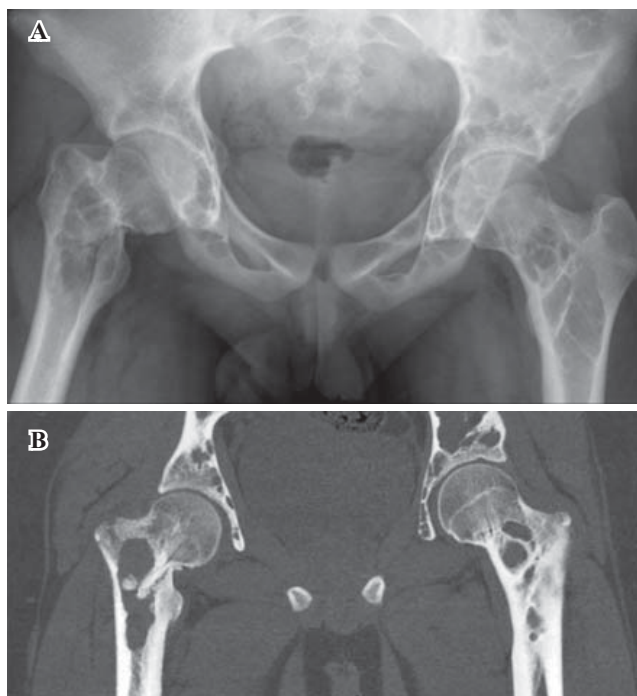


Figura 1: A) Radiografía simple anteroposterior de pelvis. Imágenes líticas, multifocales, bien definidas, con lesión en cadera derecha. B) Corte coronal de TC de pelvis y caderas. Lesiones óseas quísticas múltiples con fractura patológica basicervical de cadera derecha.

tipo VERSA (Zimmer®) de cuatro orificios metafisarios y tornillo cefálico de 85 mm a 135°.

El postoperatorio inmediato transcurrió sin complicaciones, siendo dado de alta al tercer día tras la cirugía (*Figura 2A*). Se mantuvo en carga parcial durante el primer mes, tras lo cual el control radiológico objetivaba signos de consolidación y el paciente deambulaba sin dolor, la movilidad tanto activa como pasiva era igual a la de la cadera contralateral.

Tras el primer mes se le permitió la carga completa y en las siguientes revisiones el paciente se encontró totalmente asintomático de ambas caderas. A los ocho meses apreciamos en la radiografía una integración total del aloinjerto óseo (*Figura 2B*).

Discusión

En la mayoría de los casos las fracturas patológicas en niños son secundarias a tumores benignos, lesiones *tumor-like*, alteraciones metabólicas o infecciones óseas. Las secundarias a tumores malignos son mucho menos frecuentes en dicha población, pero siempre hay que considerar esta posibilidad. Los tumores óseos benignos responsables del porcentaje más alto de fracturas patológicas en edad infantil son el fibroma no osificante, el quiste óseo unicameral, el quiste óseo aneurismático, el condroblastoma y el tumor de células gigantes.⁷

Nuestro paciente fue diagnosticado de angiomatosis quística ósea con afectación poliostótica que cumple los

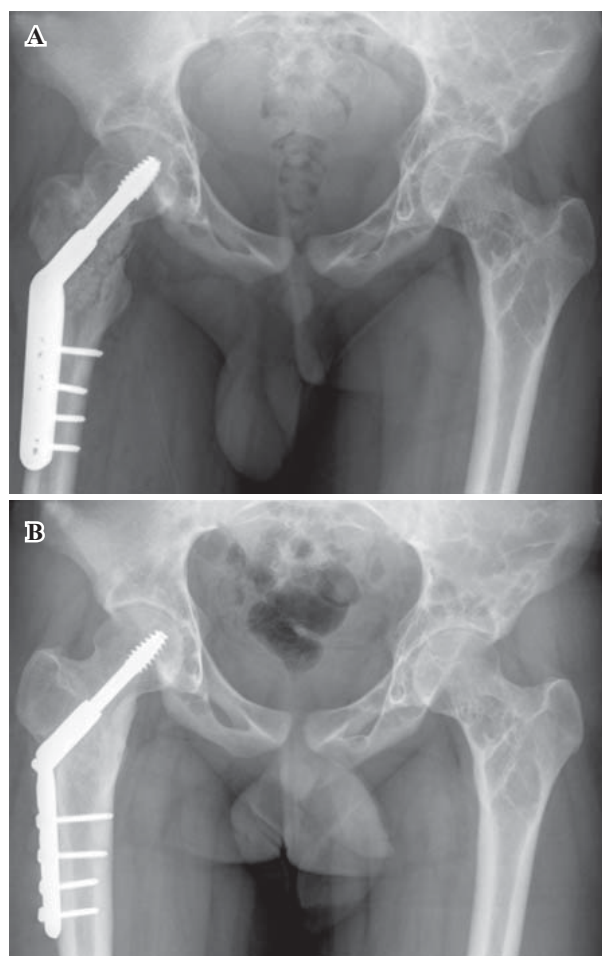


Figura 2: A) Radiografía simple anteroposterior de pelvis. Imagen radiológica de postoperatorio inmediato. B) Radiografía simple anteroposterior de pelvis. Consolidación completa del injerto óseo a los ocho meses postoperatorios.

criterios descritos en la bibliografía: lesiones líticas bien definidas, multifocales, con hueso cortical bien conservado y sin reacción perióstica que están rodeadas por un halo esclerótico, sin afectación de las fisis.⁵

A la hora de plantear la estrategia terapéutica decidimos realizar un tratamiento quirúrgico. No hemos encontrado en la literatura casos descritos de fracturas patológicas por angiomas óseas intervenidos quirúrgicamente.

Dentro de las opciones de osteosíntesis, nos decantamos por un sistema extramedular (EM); en primer lugar porque un enclavado intramedular (IM) no se aconseja en pacientes jóvenes por la agresividad que supone para la zona trocánterea y metafisaria proximal la introducción de un sistema intramedular anterógrado. En segundo lugar porque la osteosíntesis IM fresada dañaría la circulación endóstica que consideramos importante preservar en este tipo de paciente. Y en tercer lugar porque el abordaje utilizado para la osteosíntesis EM nos facilita el curetaje del quiste y el aporte del injerto.⁶

Dormans y Pill⁸ desarrollaron un protocolo de fijación de fracturas patológicas con afectación quística ósea en edad

infantil, tanto unicameral como aneurismática (ABCs), similar a la que encontramos en nuestro caso. Este protocolo posteriormente revisado por Erol y Topkar⁶ se ajusta al tamaño y localización de las lesiones osteolíticas en la región proximal del fémur. En ella la elección de la síntesis se basa en cuatro criterios: la madurez esquelética, localización y diagnóstico inicial de la lesión, cantidad de hueso perdido en el cuello femoral y parte proximal lateral del fémur («pilar lateral»). El sistema placa-tornillo deslizante lo utilizan sobre todo para defectos típicos del quiste óseo aneurismático con fisis cerradas y afectación del «pilar lateral» que permite además una fijación subtrocánterea, similar a nuestro caso.

Antes de colocar el sistema de osteosíntesis se procedió al curetaje del quiste y relleno con injerto óseo.⁹ Hemos preferido la utilización de aloinjerto en lugar de injerto autólogo por el gran tamaño del defecto que nos obligaba a extraer un volumen excesivo de cresta ilíaca. Glancy y Brugioni¹⁰ describen que en lesiones menores de 60 cm³ no parece haber diferencia entre ambos tipos de injerto. Queda a juicio del cirujano decidir si las desventajas de los autoinjertos justifican el uso de los mismos. En lesiones mayores de 60 cm³ el injerto autólogo parece ser superior al aloinjerto, pero en niños muy jóvenes con lesiones muy extensas no contamos con autoinjerto suficiente, por lo que se recomienda la utilización de aloinjerto.

Descartamos la posibilidad de intervenir quirúrgicamente de manera profiláctica la cadera contralateral porque dicha cadera ha permanecido asintomática hasta la fecha y, como se ha comentado, la AQO tiene un curso variable, en el cual los quistes pueden revertir espontáneamente. Además, la cirugía en cuestión no está exenta de riesgos como la condrólisis iatrogénica por penetración involuntaria de los implantes en la articulación, con una incidencia global no desdeñable de 7%.

Concluimos que la osteosíntesis con tornillo-placa junto al aporte de aloinjerto obtuvo buenos resultados clínicos y radiológicos para el tratamiento de la fractura patológica de cadera derecha en paciente de 14 años, a pesar de la ausencia de casos de AQO tratados quirúrgicamente en la bibliografía.

Bibliografía

1. Ortiz EJ, Isler MH, Navia JE, Canosa R. Pathologic fractures in children. *Clin Orthop Relat Res.* 2005; (432): 116-26.
2. Marcucci G, Masi L, Carossino AM, Franchi A, Capanna R, Sinigaglia L, et al. Cystic bone angiomas: a case report treated with aminobisphosphonates and review of the literature. *Calcif Tissue Int.* 2013; 93(5): 462-71.
3. Jacobs JE, Kimmelstiel P. Cystic angiomas of the skeletal system. *J Bone Joint Surg Am.* 1953; 35-A(2): 409-20; passim.
4. Levey DS, MacCormack LM, Sartoris DJ, Haghghi P, Resnick D, Thorne R. Cystic angiomas: case report and review of the literature. *Skeletal Radiol.* 1996; 25(3): 287-93.
5. Najm A, Soltner-Neel E, Le Goff B, Guillot P, Maugars Y, Berthelot JM. Cystic angiomas, a heterogeneous condition: Four new cases and a literature review. *Medicine (Baltimore).* 2016; 95(43): e5213.

6. Erol B, Topkar MO, Aydemir AN, Okay E, Caliskan E, Sofulu O. A treatment strategy for proximal femoral benign bone lesions in children and recommended surgical procedures: retrospective analysis of 62 patients. *Arch Orthop Trauma Surg.* 2016; 136(8): 1051-61.
7. Canavese F, Samba A, Rousset M. Pathological fractures in children: diagnosis and treatment options. *Orthop Traumatol Surg Res.* 2016; 102(1 Suppl): S149-59.
8. Dormans JP, Pill SG. Fractures through bone cysts: unicameral bone cysts, aneurysmal bone cysts, fibrous cortical defects, and nonossifying fibromas. *Instr Course Lect.* 2002; 51: 457-67.
9. Park HY, Yang SK, Sheppard WL, Hegde V, Zoller SD, Nelson SD, et al. Current management of aneurysmal bone cysts. *Curr Rev Musculoskelet Med.* 2016; 9(4): 435-44.
10. Glancy GL, Brugioni DJ, Eilert RE, Chang FM. Autograft versus allograft for benign lesions in children. *Clin Orthop Relat Res.* 1991; (262): 28-33.