

Caso clínico

## Fractura iatrogénica de la cabeza femoral durante una reducción cerrada de luxación posterior de cadera. Reporte de un caso

Paredes-Vázquez R,\* Avitia-Enríquez DE,\*\* Castellanos-Alfaro A,\*\*\* Chavajay-Cox CG\*\*\*\*

Hospital General de Querétaro

**RESUMEN.** La fractura luxación de la articulación coxofemoral es una lesión rara descrita de 4 a 17% de los casos por lo regular secundaria a accidentes automovilísticos. Generalmente de mal pronóstico y con complicaciones ya bien documentadas como la necrosis avascular de la cabeza femoral, la osteoartritis y la osificación heterotópica. La fractura iatrogénica del cuello o de la cabeza femoral es una complicación aún más rara cuya incidencia no está documentada en la literatura mundial. Como probables causas se tienen la irreductibilidad de una luxación de cadera al hacer más de un intento de manipulaciones cerradas, la ausencia de una adecuada anestesia y la falta de relajación del paciente. Se presenta el caso de una paciente joven atendida en las primeras ocho horas posteriores al accidente con fractura iatrogénica de la cabeza femoral con seguimiento a 18 meses, haciendo énfasis en la importancia de realizar una reducción anatómica y fijación estable para obtener resultados favorables.

**Palabras clave:** Luxación de cadera, reducción cerrada, fractura de cabeza femoral, posterior.

**ABSTRACT.** The fracture dislocation of the hip is a rare lesion described up to 4 to 17% of the cases and usually secondary to automobile accidents. Generally of poor prognosis and with already well documented complications such as avascular necrosis of the femoral head, osteoarthritis and heterotopic ossification. The iatrogenic fracture of the neck or head of the proximal femur is a complication even more rare and is not documented its incidence in the world literature. Having as probable causes the irreducibility of a dislocation of hip, more than one attempt of closed reduction, inadequate technique and some problems with the anesthesia and relaxation of the patient. We present the case of a young patient attended in the first eight hours after his accident with an iatrogenic fracture of the femoral head with follow up to 18 months and emphasizing the importance of making an anatomic open reduction and stable fixation in order to get favorable results.

**Key words:** Hip dislocation, closed reduction, femoral head fracture, posterior.

### Introducción

Las fracturas de la cabeza femoral asociadas a luxación de cadera (también llamadas fracturas de Pipkin) se presentan con baja frecuencia que oscila de 4 a 17% de los casos,<sup>1,2,3</sup> siendo resultado de traumatismos de alta energía principalmente asociados a accidentes automovilísticos, de los cuales 75% de los casos<sup>4</sup> pueden acompañarse de lesiones no ortopédicas que ponen en peligro la vida del paciente. Las complicaciones después de una fractura-luxación coxofemoral están bien identificadas, entre éstas la coxartrosis, la necrosis avascular de la cabeza femoral y la osificación heterotópica.<sup>1</sup> La fractura iatrogénica de la cabeza femoral o del cuello femoral es una complicación muy temida y hay escasos reportes en la literatura mundial acerca de su incidencia, además de

\* Cirujano de Cadera. Adscrito al Servicio de Cadera y Pelvis del Hospital General de Querétaro.

\*\* Médico Residente de 4º año de Ortopedia.

\*\*\* Médico Residente de 3º año de Ortopedia.

\*\*\*\* Médico Residente de 2º año de Ortopedia.

*Dirección para correspondencia:*

Roberto Paredes-Vázquez

Prolongación Privada Ignacio Zaragoza 16H interior 611,

Col. El Carrizal, CP 76030, Querétaro, Qro.

E-mail: rparedes\_doc@hotmail.com

Este artículo puede ser consultado en versión completa en <http://www.medigraphic.com/actaortopedica>

que no existen protocolos de manejo debido a las limitaciones en el diseño de los estudios publicados, lo que hace difícil llegar a conclusiones acerca del mejor manejo de estos casos.<sup>1,5,6,7</sup>

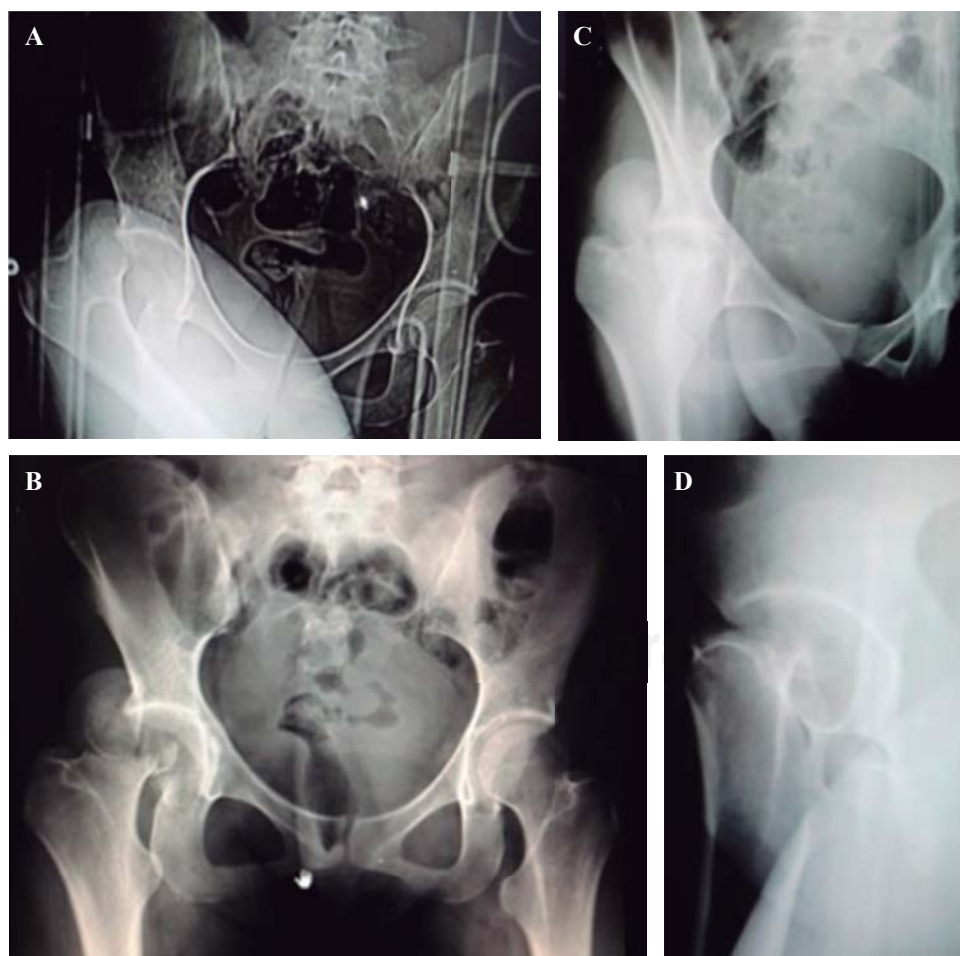
### Presentación del caso

Paciente femenino de 18 años de edad que sufrió accidente automovilístico tipo choque frontal contra objeto fijo, viajando en el asiento del copiloto sin cinturón de seguridad, activándose las bolsas de aire del vehículo. Fue trasladada a los 30 minutos al hospital y en sala de urgencias se revisa con actitud de flexión, aducción y rotación interna de la cadera derecha sin compromiso neurovascular distal. Se realizó protocolo de trauma sin objetivar otras lesiones asociadas. En la radiografía AP de pelvis se observa luxación posterior coxofemoral derecha con integridad del acetábulo y cabeza femoral. Por lo que en sala de urgencias se hace primer intento de reducción cerrada con maniobra de Allis en una superficie rígida realizada por tres médicos ortopedistas, apoyados con uso de sedación endovenosa con midazolam (25 mg), siendo fallido el primer intento se vuelve a manipular percibiéndose un «chasquido» durante la reducción, por lo que se decide realizar un control radiográ-

fico anteroposterior de la cadera, así como las proyecciones oblicuas alar y obturatriz, encontrando trazo de fractura a nivel de la cabeza femoral por encima de la fóvea capitis con migración del fragmento hacia el iliaco (*Figura 1*). Al contar con sala de quirófano a las ocho horas posteriores al accidente se realiza reducción abierta mediante abordaje Kocher-Langenbeck (*Figura 2*), logrando reducir de forma anatómica la cabeza femoral utilizando cuatro tornillos de 3.5 mm de acero inoxidable con previo avellanado colocados fuera de la zona de carga de la cabeza femoral, tomando control fluoroscopia satisfactorio (*Figura 3*). La evolución postoperatoria es inmediata con afección de la rama peronea del ciático, por lo que se decide uso de esteroide y férula OTP y control tomográfico de la fijación, en la que se observa reducción anatómica y posición de los tornillos fuera del área de carga (*Figura 4*).

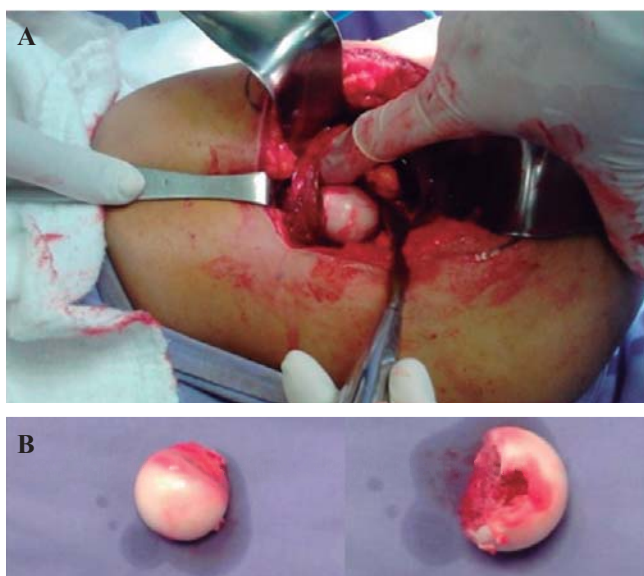Durante el seguimiento a 18 meses la paciente tolera la marcha sin apoyo, recuperando la dorsiflexión del pie, con dolor esporádico, marcha claudicante sin necesidad de ortesis, sin limitación en sus actividades diarias (*Figura 5*). Se calificó con la escala de funcionalidad de Harris como buen resultado (92 puntos).

Se tomaron controles radiográficos en proyección anteroposterior de pelvis y proyección de Löwenstein observando



**Figura 1:**

**A)** Radiografía AP pelvis a su ingreso en sala de urgencias; se observa luxación coxofemoral posterior derecha sin fractura de cabeza femoral. **B)** Radiografía AP de pelvis posterior a segundo intento de reducción, con fractura de cabeza femoral iatrogénica. **C y D)** Radiografías oblicuas que muestran la migración hacia el iliaco de la cabeza femoral.



**Figura 2:** A) Imagen transoperatoria que señala las ubicaciones de la cabeza femoral en las fibras del músculo glúteo mayor. B) Imágenes transquirúrgicas del gran fragmento de cabeza femoral por encima de la fóvea capitis.

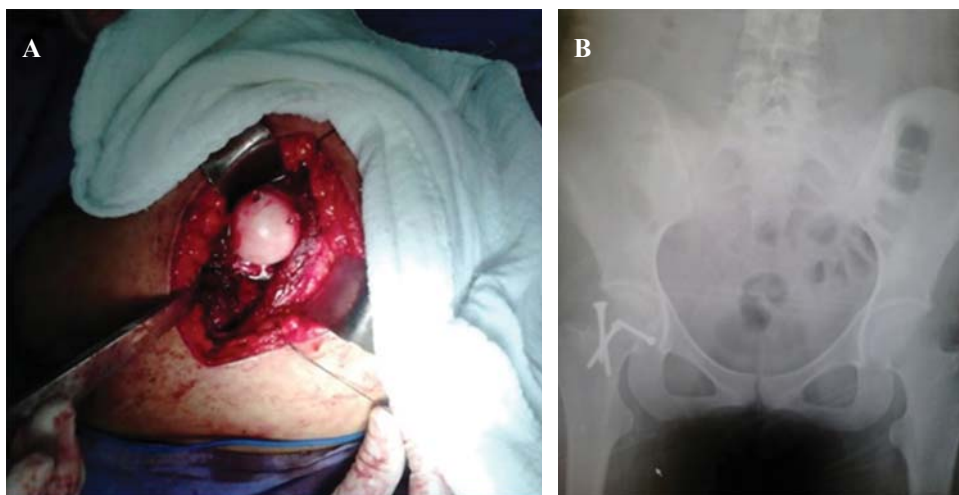
adecuada circunferencia de la cabeza femoral; sin embargo, con un fragmento de la cabeza caudal a la fóvea con datos de esclerosis y no unión (*Figura 6*).

### Discusión

La asociación de fractura de la cabeza femoral con una luxación posterior de cadera es una entidad poco común, en la mayoría de las series reportan una incidencia de 4 a 17%, habitualmente secundaria a accidentes automovilísticos en los que el paciente puede presentar lesiones no ortopédicas que ponen en peligro su vida obligando a que la asistencia médica sea multidisciplinaria.<sup>4</sup>

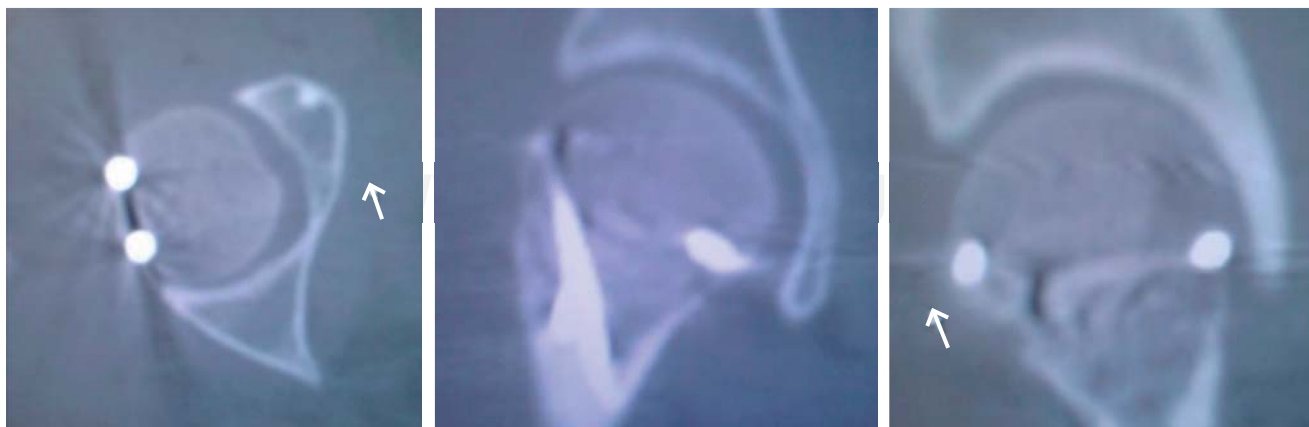
Está bien documentado que el pronóstico de esta lesión depende de la intensidad del impacto, del tamaño del fragmento de cabeza femoral comprometido, del grado de desplazamiento de la fractura y del tiempo de respuesta por parte del equipo ortopédico para reducir la luxación, tomando como tiempo promedio seis horas posteriores al accidente.<sup>1,4,5,6,7,8,9,10</sup>

Existen varios métodos para efectuar una reducción cerrada de luxación posterior de cadera y se tiene éxito hasta



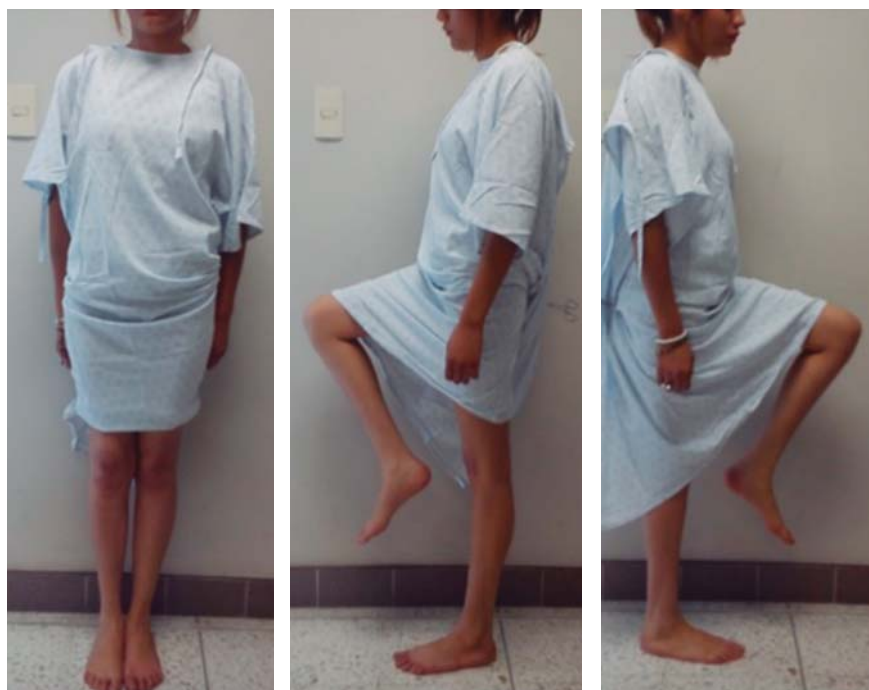**Figura 3:**

A) Imagen transquirúrgica de la osteosíntesis con tornillos corticales alejados de la zona de carga de la cabeza femoral. B) Control radiológico final con reducción anatómica del fragmento.



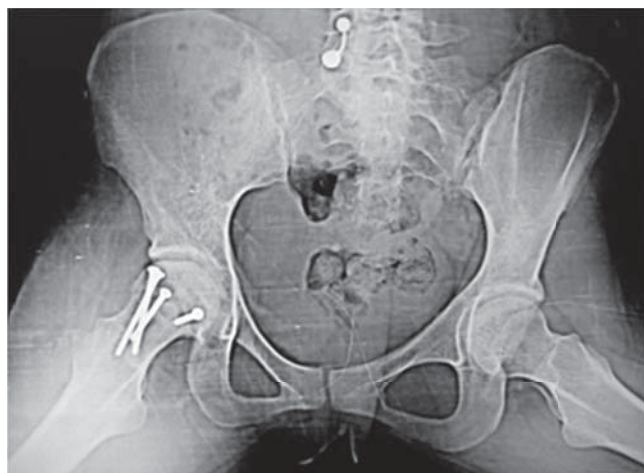**Figura 4:** Tomografía axial computarizada postoperatoria en corte axial y coronal en la que se observa ubicación de los tornillos fuera del domo de carga acetabular con reducción anatómica.





**Figura 5:**

Imágenes clínicas a 18 meses de seguimiento con arcos de movilidad adecuados y sin dolor.



**Figura 6:** Radiografía AP pelvis con posición de Löwenstein de ambas caderas que muestra adecuada esfericidad de la cabeza femoral a 18 meses de seguimiento.

en 85% de los casos. Se recomienda siempre bajo anestesia general y con buena relajación muscular para prevenir mayores daños.<sup>9,11,12</sup> Se sugiere evitar más de un intento de reducción cerrada, ya que a mayores intentos fallidos hay riesgo de una fractura iatrogénica.<sup>1,5,8,11,13</sup> En nuestro caso se realizó un primer intento en sala de urgencias solamente con sedación endovenosa sin la adecuada relajación, lo que propició que fallara el segundo intento con la fractura ya comentada.

Existe en la literatura el término «luxación fija o bloqueante»<sup>2</sup> cuando la luxación se vuelve irreductible,<sup>8</sup> presentándose hasta en 15% de los pacientes y teniendo como factores relacionados la fractura de acetábulo aso-

ciada, la interposición de tejido muscular como el recto femoral, el músculo piriforme, el obturador interno, el glúteo mayor, el labrum acetabular y la cápsula articular.<sup>8</sup> Estas estructuras evidentemente evitan el descenso de la cabeza femoral al fondo acetabular, pero coincidimos con lo expuesto por Mehta y cols. acerca de que contar con un acetábulo íntegro sin fragmentos interpuestos de éste no excluye la irreductibilidad, pudiendo provocar que el fémur proximal migre y quede atrapado en un intervalo labral postraumático.

No se sabe con certeza la irreductibilidad de nuestro caso, pudo haberse tratado de un tirante labral que atrapa al fémur proximal como bien lo describe Mehta o hacer notar que no contar con una adecuada relajación puede convertir una luxación reductible en irreductible y por consecuencia generar una fractura iatrogénica como en este caso.

En la literatura se recomiendan varios abordajes quirúrgicos para la fijación de las fracturas de Pipkin, éstos son: abordaje lateral directo de Hardinge,<sup>1,3</sup> abordaje medial (Ludloff),<sup>14</sup> anterolateral (Watson-Jones),<sup>14,15</sup> abordaje anterior de Smith-Petersen<sup>2,14,15,16</sup> siendo el abordaje posterior de Kocher-Langenbeck el que más se usa hasta en 75% de los trabajos.<sup>3,4,5,10,11,13,15,17,18,19</sup>

La gran mayoría de los autores coinciden en que la toma de decisión del abordaje quirúrgico guarda relación con la dirección de la luxación, la localización de los fragmentos y si hay o no fractura acetabular asociada. Se ha demostrado que los abordajes anterolaterales no comprometen la circulación del fémur proximal debido a que la fuente principal de nutrición de la cabeza femoral es a expensas de la arteria femoral circunfleja

medial en su rama más profunda.<sup>11,12,13,17,19</sup> Recientemente ha surgido dentro de los abordajes y técnicas quirúrgicas la osteotomía con colgajo trocantérico (digástrico)<sup>1,2,3,6,7</sup> que facilita la reducción y preserva la circulación de fémur proximal al mantener intactos los músculos rotadores externos. En nuestro caso particular el abordaje Kocher-Langenbeck fue el ideal debido a la migración de la cabeza femoral hacia la región posterior y proximal del ilíaco, considerando también que al realizar osteotomía trocantérica y mayor disección muscular como en los abordajes anterolaterales existe siempre el riesgo de presentar osificación heterotópica como se ha reportado en la literatura.<sup>1,6,7,13,17,19</sup>

No existe uniformidad en el tratamiento de las fracturas de Pipkin, ya que históricamente se han considerado de muy mal pronóstico.<sup>7</sup> Entre las opciones terapéuticas se han descrito desde el tratamiento no quirúrgico considerado sólo en las fracturas de Pipkin, una con reducción anatómica del fragmento y cadera estable,<sup>7,12</sup> hasta el tratamiento quirúrgico con diversas opciones que van desde la escisión de los pequeños fragmentos de cabeza, la reducción abierta y la fijación de los mismos hasta la opción de reemplazo articular total o parcial cuando es imposible la reducción o está involucrada la zona de carga.<sup>7</sup> Existe gran variedad de implantes utilizados en la fijación de estas fracturas como los tornillos bioabsorbibles, tornillos canulados, tornillos de acero inoxidable, tornillos de titanio y el tornillo de Herbert; sin embargo, ninguno de estos implantes tiene una ventaja significativa con respecto a los demás.<sup>12</sup> Ante esta variedad de opciones Miyamoto y cols.<sup>12</sup> recomiendan que la elección de alguno de ellos dependerá de la familiaridad que tenga el cirujano con dichos materiales, por esta razón en nuestro medio se colocan tornillos de acero de forma rutinaria con buenos resultados y a diferencia de Hermus y cols.,<sup>18</sup> quienes recomiendan el uso de tornillos bioabsorbibles, nuestra recomendación es el uso de tornillos 3.5 colocados fuera de la zona de carga con la intención de no retirarlos en un futuro, evitando así una segunda cirugía.

Se conocen las principales complicaciones a largo plazo en estas lesiones. En la revisión sistemática por Giannoudis y cols.<sup>6</sup> de 453 casos de fracturas de cabeza femoral se encuentran la necrosis avascular hasta en 11% de los casos, la osteoartritis postraumática en 20% y la osificación heterotópica en 16% de los casos. Nuestra paciente a 18 meses de seguimiento presenta adecuada esfericidad de la cabeza femoral sin datos de necrosis avascular, no muestra datos clínicos ni radiográficos de artritis postraumática, a pesar de que la cirugía fue realizada ocho horas después de la lesión, del gran tamaño de la cabeza femoral y del desplazamiento de la misma, lo que contrasta con el trabajo de Dwyer y cols.<sup>14</sup> quienes reportaron que 16% de los pacientes presenta necrosis avascular después de un primer intento de reducción exitosa y hasta 55% de necrosis en aquellos pacientes en

quienes se realizó más de un intento de reducción a 14 meses de seguimiento, lo que indica que el resultado de esta paciente es muy favorable.

El médico ortopedista debe estar atento ante la posibilidad de una luxación de cadera irreductible y siempre contar con una adecuada sedación y relajación antes de intentar una reducción cerrada, incluso en sala de urgencias, para evitar una fractura iatrogénica.

Consideramos que aunque un paciente joven presente una fractura-luxación de cabeza femoral, no es un dato irrevocable de mal pronóstico, apostando así a una intervención quirúrgica pronta con reducción anatómica y fijación estable de los fragmentos para obtener buenos resultados, al igual que el uso de material que se tiene a la mano en instituciones públicas de salud como los tornillos de 3.5 mm corticales con previo avellanado de la cabeza y colocados fuera de la zona de carga para evitar complicaciones como el daño articular. Se aporta un caso más a la literatura con un seguimiento a 18 meses sin datos de necrosis avascular de la cabeza femoral y con resultados funcionales muy alentadores hasta el momento.

## Bibliografía

1. Henle P, Kloen P, Siebenrock KA. Femoral head injuries: Which treatment strategy can be recommended? *Injury*. 2007; 38(4): 478-88.
2. Tonetti J, Ruatti S, Lafontan V, Loubignac F, Chiron P, Sari-Ali H, et al. Is femoral head fracture-dislocation management improvable: A retrospective study in 110 cases. *Orthop Traumatol Surg Res*. 2010; 96(6): 623-31.
3. Ozcan M, Copuroğlu C, Saridoğan K. Fractures of the femoral head: what are the reasons for poor outcome? *Ulus Travma Acil Cerrahi Derg*. 2011; 17(1): 51-6.
4. Clegg TE, Roberts CS, Greene JW, Prather BA. Hip dislocations--epidemiology, treatment, and outcomes. *Injury*. 2010; 41(4): 329-34.
5. Hsu Ch, Chang J, Wang SJ, Hung Ch, Lin L, Pan R, et al. Surgical Treatment of iatrogenic femoral neck fracture during close reduction for posterior fracture dislocation of the hip: a technical note. *J Med Sci*. 2014; 34(2): 91-4.
6. Giannoudis PV, Kontakis G, Christoforakis Z, Akula M, Tosounidis T, Koutas C. Management, complications and clinical results of femoral head fractures. *Injury*. 2009; 40(12): 1245-51.
7. Droll KP, Broekhuysen H, O'Brien P. Fracture of the femoral head. *J Am Acad Orthop Surg*. 2007; 15(12): 716-27.
8. Mehta S, Routt ML Jr. Irreducible fracture-dislocations of the femoral head without posterior wall acetabular fractures. *J Orthop Trauma*. 2008; 22(10): 686-92.
9. Mostafa MM. Femoral head fractures. *Int Orthop*. 2001; 25(1): 51-4.
10. Chiron P, Lafontan V, Reina N. Fracture-dislocations of the femoral head. *Orthop Traumatol Surg Res*. 2013; 99(1 Suppl): S53-66.
11. Sahin V, Karakaş ES, Aksu S, Atlihan D, Turk CY, Halici M. Traumatic dislocation and fracture-dislocation of the hip: a long-term follow-up study. *J Trauma*. 2003; 54(3): 520-9.
12. Miyamoto RG, Kaplan KM, Levine BR, Egol KA, Zuckerman JD. Surgical management of hip fractures: an evidence-based review of the literature. I: femoral neck fractures. *J Am Acad Orthop Surg*. 2008; 16(10): 596-607.
13. Cash DJ, Nolan JF. Avascular necrosis of the femoral head 8 years after posterior hip dislocation. *Injury*. 2007; 38(7): 865-7.

14. Dwyer AJ, John B, Singh SA, Mam MK. Complications after posterior dislocation of the hip. *Int Orthop*. 2006; 30(4): 224-7.
15. Henderson L, Johnston A, Mockford B, Craig B. Posterior hip dislocation and ipsilateral isolated femoral neck fracture: A novel fixation method. *J Surg Case Rep*. 2012; 2012(10): 14.
16. Kaushik AP, Das A, Cui Q. Osteonecrosis of the femoral head: An update in year 2012. *World J Orthop*. 2012; 3(5): 49-57.
17. Tannast M, Mack PW, Klaeser B, Siebenrock KA. Hip dislocation and femoral neck fracture: decision-making for head preservation. *Injury*. 2009; 40(10): 1118-24.
18. Hermus JP, Laan CA, Hogervorst M, Rhemrev SJ. Fixation of a Pipkin fracture with bio-absorbable screws. Case report and a review of the literature. *Injury*. 2005; 36(3): 458-61.
19. Frew N, Foster P, Maury A. Femoral nerve palsy following traumatic posterior dislocation of the native hip. *Injury*. 2013; 44(2): 261-262.