

Caso clínico

Carcinoma de paratiroides: diagnóstico por fractura de fémur

Domínguez-Gasca LG,* Colín-González CG,* Barroso-Gómez G,** Arellano-Aguilar G,***
Domínguez-Carrillo LG,**** Aguirre-Trigueros J*****

Hospital General de León

RESUMEN. *Antecedentes:* El carcinoma de las glándulas paratiroides (CP) descrito por De Quervain en 1909 representa la neoplasia menos frecuente, siendo su incidencia de 1.25/10,000,000 personas. Se han reportado aproximadamente 1,000 casos de carcinoma paratiroideo en la literatura mundial. En México existen dos series, una de ocho pacientes y otra de cuatro, además de tres reportes de casos aislados. Dado que el CP es funcionalmente activo el comportamiento clínico inicial es similar a las neoplasias paratiroides benignas. *Caso clínico:* Femenino de 66 años de edad con dolor óseo en muslo y fractura espontánea de fémur, en la que se detectaron lesiones osteolíticas, hipercalcemia, niveles elevados de fosfatasa alcalina y de paratohormona; con gammagrama que mostró un tumor funcionando localizado en mediastino superior, fue sometida a extirpación en bloque con hemitiroidectomía derecha con tumor de la glándula paratiroides. El estudio histopatológico reportó CP. *Discusión:* El CP representa la neoplasia menos común; en pacientes con niveles de paratohormona mayores de 1,000 pg/ml e hipercalcemia mayor de 14 mg/dl debe sospecharse dicha patología.

Palabras clave: Carcinoma paratiroideo, diagnóstico, fémur, fractura.

Abstract. *Background:* Carcinoma of the parathyroid gland (PC) described by De Quervain since 1909, it represents the least common neoplasm, with an incidence of 1.25/10,000,000 peoples. It has been reported approximately 1,000 cases of CP in world literature. There are two series in Mexico, one of eight patients and other with four cases. Because CP is functionally active, its early clinical behavior is similar to that of parathyroid benign neoplasms. *Clinical case:* A 66-year-old female with history of thighbone pain and spontaneous femoral fracture, osteolytic lesions, hypercalcemia, elevated levels of alkaline phosphatase and parathyroid hormone detected; the scintigraphy showed a functioning tumor located in upper mediastinum. By hemithyroidectomy in block, the tumor was resected. Histopathological study reported parathyroid carcinoma. *Discussion:* PC is the least common neoplasia, in patients with parathyroid hormone levels greater than 1,000 pg/ml and hypercalcemia upper of 14 mg/dl this disease should be suspected.

Key words: Parathyroid carcinoma, diagnosis, femur, fracture.

www.medigraphic.org.mx

* Departamento de Traumatología y Ortopedia del Hospital General de León, Gto.

** Departamento de Ortopedia Oncológica del Hospital Regional de Alta Especialidad del Bajío.

*** Departamento de Medicina Interna del Hospital Ángeles León.

**** Departamento de Medicina de Rehabilitación, Facultad de Medicina de León, Universidad de Guanajuato. México.

***** Departamento de Anatomopatología del Hospital Ángeles León.

Dirección para correspondencia:

Dr. Luis Gerardo Domínguez Carrillo

E-mail: lgdominguez@hotmail.com

Este artículo puede ser consultado en versión completa en <http://www.medigraphic.com/actaortopedica>

Introducción

El carcinoma paratiroideo¹ (CP) es extremadamente raro, representa entre 0.5 y 3% de los casos de hiperparatiroidismo primario. La escasa incidencia se limita a reportes individuales y pequeñas series institucionales. A diferencia de otras neoplasias endocrinas malignas el CP es funcionalmente activo y se caracteriza por elevaciones importantes tanto de hormona paratiroidea como hipercalcemia originando marcados síntomas de hiperparatiroidismo. El comportamiento clínico puede ser similar a las neoplasias paratiroides benignas resultando difícil su diagnóstico preoperatorio. El tratamiento es quirúrgico, el estudio histopatológico es indispensable para el diagnóstico. Al presentarse una paciente en la que se llegó al diagnóstico de CP, correspondiendo al primer caso diagnosticado en el Hospital de Alta Especialidad del Bajío se realizó el presente reporte.

Caso clínico

Femenino de 66 años, canalizada por presentar fractura espontánea de fémur derecho, con antecedentes de contacto con humo de leña desde la niñez a la fecha, hipertensión arterial manejada con diuréticos tiazídicos. Inicia cuatro años antes con astenia progresiva, dificultad para concentrarse, sensación de fatiga muscular, pirosis y regurgitación ácida frecuente. Refiere nicturia, polaquiuria y ardor a la micción desde hace tres años de forma intermitente (días a semanas) que desaparecen y reaparecen de seis a ocho veces por año. En cinco ocasiones ha manifestado cólico renal con duración de 30 minutos a dos horas, el cual cede con butilioscina. En los últimos tres meses refiere pérdida de peso de 10 kg; agregándose de dos meses a la fecha dolor óseo localizado en cara anterior de muslo derecho y presenta fractura espontánea de fémur derecho de dos días de evolución.

A la exploración física: FC 80 x'; FR 20 x'; TA: 90/70 mmHg; Temp. 36.5°; IMC de 19.92 kg/m². Postura: en decúbito dorsal con semiflexión de rodilla derecha y rotación externa de cadera derecha, con acortamiento de extremidad pélvica derecha; palidez de tegumentos (+++), mucosas regularmente hidratadas, cráneo y cara normales; cuello: ingurgitación yugular grado II, tiroides normal, no adenomegalias. Tórax: ruidos cardíacos rítmicos, soplo sistólico en foco tricuspídeo, murmullo vesicular normal. Abdomen: peristalsis normal, blando, no doloroso, sin visceromegalias. Extremidades: pélvica derecha con deformidad de muslo derecho con edema moderado y dolor a la palpación y crepitación, en posición de semiflexión de rodilla y rotación externa de cadera, incapacidad funcional y pulsos periféricos presentes.

Con diagnóstico de fractura espontánea de fémur se solicitan: radiografías de pelvis y fémur bilateral (*Figura 1*); posteroanterior de tórax (normal); simples de cráneo (imágenes en sal y pimienta y en sacabocados); y electrocardiograma (normal); los paraclínicos mostraron: Hb 8.7 g/l; eritrocitos 2.81×10^6 ul, HCT 25.4%; leucocitos 9.24×10^3 ul;

neutrófilos 67%, linfocitos 22%; plaquetas 483,000; creatinina 1.4 mg/dl; ácido úrico 7.9 mg/dl; fosfatasa alcalina 249 U/l; urea 72.8 mg/dl; BUN 34 mg/dl; Na 140 mmol/l; K 3.9 mmol/l; Cl 106 mmol/l; Ca 10.3 mg/dl; P 2.3 mg/dl y Mg 1.1 mg/dl; albúmina 2.6 g/dl; globulinas 2.7 g/dl; relación albúmina/globulinas = 1; calcio corregido 13.4 mg/dl. El examen general de orina de aspecto turbio con 20-25 leucocitos/campo y cristales abundantes de urato y oxalato de calcio.

Discusión

Con base en las imágenes radiográficas iniciales, la primera posibilidad diagnóstica a descartar fue mieloma múltiple, ya que tanto la edad, la sintomatología (dolor óseo, fractura espontánea e imágenes líticas del fémur contralateral a la fractura así como las radiografías de cráneo) apoyaban esta posibilidad, la cual fue desechada por la ausencia de proteína de Bence-Jones y de proteínas ligeras κ y λ al igual que médula ósea sin células plasmáticas. Por otra parte, la presencia de hipercalcemia (calcio corregido de 13.4 mg/dl) (la paciente recibía tiazidas que incrementan la absorción renal de calcio), la β_2 microglobulinemia (elevada en enfermedades linfoproliferativas como leucemia linfocítica crónica de células B, mieloma múltiple y linfomas), la hiperuricemia (que refleja incremento en el catabolismo proteico y la baja considerable de peso) así como la elevación de fosfatasa alcalina (relacionada en este caso con incremento de destrucción ósea) obligaron a descartar diferentes posibilidades diagnósticas de neoplasia como: cáncer pulmonar (por la constante respiración por años de humo de leña y la posible producción de proteína parecida a hormona paratiroidea), cáncer de glándula mamaria (por edad), cáncer urogenital o renal (por las manifestaciones de daño renal como la elevación de urea y creatinina y la presencia de cálculos), cáncer de tiroides (por incremento en el catabolismo); neoplasias de tejido linfoide (por la elevación de β_2 microglobulinemia) así como enfermedades granuloma-

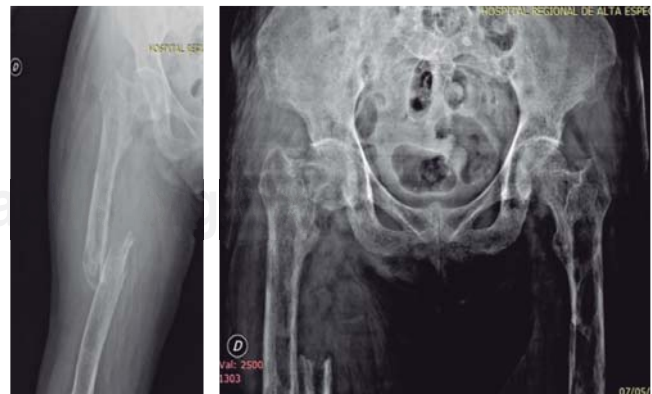

Figura 1: Radiografía anteroposterior de muslo derecho con fractura segmentaria de fémur. La radiografía anteroposterior de pelvis muestra lesiones líticas radiolúcidas en imagen de pompas de jabón, que corresponde a tumores pardos de hiperparatiroidismo.

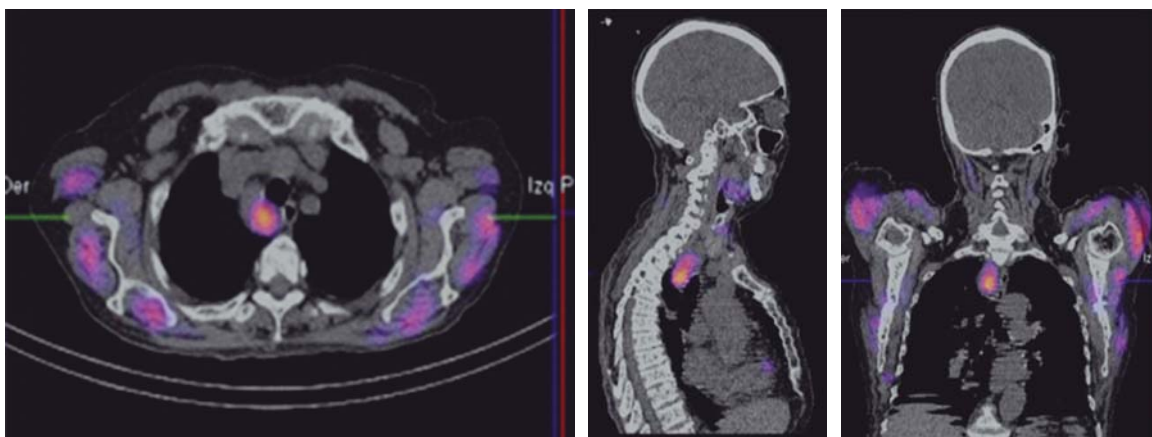


Figura 2: Tomografía axial computarizada con imagen de gammagrafía (99m Tc) sestamibi superpuesta en cortes axial, sagital y coronal que muestra: masa tumoral paratraqueal derecha en mediastino superior que corresponde a carcinoma paratiroideo; además se observan lesiones líticas en ambas cabezas humerales.

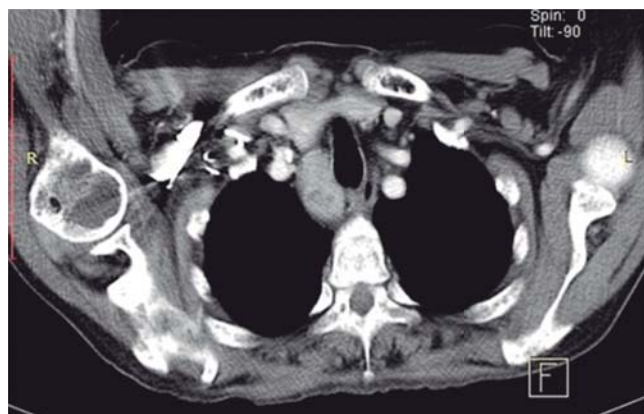

Figura 3: Resonancia magnética nuclear en corte axial, ponderada en T1 que muestra masa tumoral retrotiroidea y paratraqueal derecha en mediastino superior que corresponde a carcinoma paratiroideo.

tosas como tuberculosis (lugar de residencia) y sarcoidosis, además de hiperparatiroidismo primario por adenoma paratiroideo (por afección de hueso y cálculos renales), siendo la elevación de hormona paratiroidea (20 veces su valor normal en este caso) la confirmación para el diagnóstico (hasta ese momento) de adenoma paratiroideo por hipercalcemia, hipomagnesemia, fósforo en límites normales bajos y gran elevación de hormona paratiroidea (HPT) (con incidencia de 1/1,000, siendo la causa más frecuente de hipercalcemia, principalmente en mujeres postmenopáusicas); las imágenes líticas del fémur izquierdo correspondían a tumores pardos del hiperparatiroidismo acompañados de imagen en sal y pimienta observada en huesos de cráneo. Se efectuaron estudios de gammagrafía con tecnecio (9m Tc) sestamibi (*Figura 2*) y resonancia magnética (*Figura 3*) para localización del tumor en mediastino (ya que a nivel de cuello no fue palpable) y la planeación quirúrgica. Posterior a la cirugía, el estudio histopatológico y la inmunohistoquímica emitieron el diagnóstico definitivo de CP (*Figura 4*); los niveles de paratohormona descendieron como era de esperarse a 40

pg/ml. De manera retrospectiva se anota que la ingurgitación yugular grado II (sin llegar a ser un síndrome de vena cava superior) era ocasionada por la presencia del tumor, ya que desapareció posterior a la cirugía. Al quinto día de postoperatorio se observó: síndrome de hueso hambriento (presente en 37% de los casos con CP sometidos a cirugía), llamando la atención nueva elevación de paratohormona (12 veces su valor normal); abriendo varias posibilidades diagnósticas como: a) tejido paratiroideo remanente; b) tejido paratiroideo ectópico; c) producción de proteína parecida a la paratohormona en otros tejidos (pulmón y ovario, principalmente) y d) hiperparatiroidismo terciario refractario. Por lo anterior se solicitó nueva gammagrafía (con resultados negativos), lo que confirmó hiperparatiroidismo refractario, iniciándose manejo con calcimiméticos. La paciente continúa en control por endocrinología, cirugía oncológica y vigilancia de la evolución por ortopedia.

El cáncer paratiroideo es una entidad clínico-patológica rara, descrita por De Quervain² en 1909; la asociación de la hipercalcemia severa con CP fue reportada en 1938 por Armstrong.³ Su incidencia calculada es de 0.015 por 100,000 habitantes, con prevalencia de 0.005%, correspondiendo a 1.25/10,000,000 de personas.⁴ En México desde 1968 hasta 2012 existen dos pequeñas series reportadas, una de ocho pacientes en el Hospital Siglo XXI y la otra de cuatro casos en el Instituto Nacional de la Nutrición, ambas de centros de concentración, además de tres casos aislados. La mediana de edad de la mayoría de las series se ubica entre 45 y 51 años y la proporción entre mujeres y hombres afectados es de 1:1. La etiología de CP es desconocida, se menciona que existe mayor riesgo de CP si está relacionado con la neoplasia endocrina múltiple tipo 1 (síndrome de Wermer) por mutación en el gen MEN1 productor de meninas, localizado en el cromosoma 11q13, al igual que con defectos del gen HRPT2 que codifica a la proteína parafibromina⁵ y también con el hiperparatiroidismo familiar aislado de patrón hereditario autosómico dominante, además se le ha relacionado con la exposición

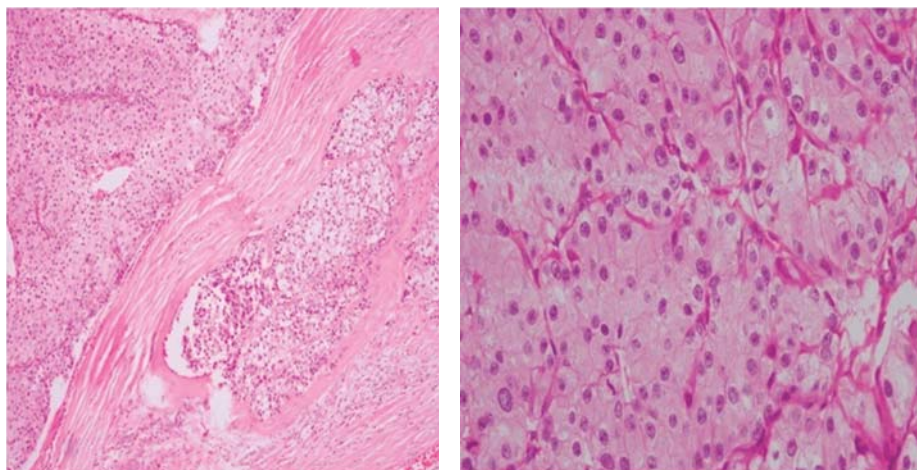


Figura 4:

Cortes histológicos de carcinoma paratiroideo, tinción hematoxilina y eosina que muestran: a la izquierda, patrón trabecular y bandas fibrosas gruesas; a la derecha, con mayor acercamiento, presencia de macronúcleos y actividad mitótica.

a radiaciones. El CP tiende a localizarse en las glándulas paratiroides inferiores; el promedio reportado de tamaño del CP es de 3.0 a 3.5 cm.

El cáncer de paratiroides es hiperfuncionante, las características clínicas resultan de los efectos de la secreción excesiva de HPT con concentraciones séricas de tres a 10 veces más altas de lo normal (20 veces en el este caso). En relación con los signos y síntomas de hiperparatiroidismo relacionados con el CP⁶ que se pueden encontrar en momento del diagnóstico (en letra *cursiva* los encontrados en este caso) incluyen los siguientes: *resorción ósea subcortical*, *dolor óseo*, *fracturas patológicas*, masa palpable en el cuello, cálculos renales, *enfermedad renal*, cólico renal, úlcera péptica (*datos de pirosis y regurgitaciones ácidas* por producción excesiva de ácido clorhídrico inducidas por hipercalcemia), pancreatitis recidivante, *fatiga*, *debilidad muscular*, *pérdida de peso*, *anorexia*, poliuria, polidipsia, *hipertensión arterial*, deshidratación, náusea y vómitos. Ciertas características clínicas ayudan a distinguir el CP del adenoma paratiroideo (en cursiva los presentes en este caso); debiéndose sospechar CP⁷ en los siguientes casos: a) *hipercalcemia mayor de 14 mg/dl*; b) *concentración de HPT sérica más alta que el doble de lo normal*; c) masa cervical en paciente con hipercalcemia; d) parálisis unilateral de las cuerdas vocales; y e) *enfermedad renal y esquelética simultáneas con HPT sérica marcadamente elevada*. La sintomatología renal y ósea se presenta simultáneamente en el momento del diagnóstico en 50% o menos en los pacientes con CP. En un estudio⁸ que incluyó 43 casos de CP se notifica que la prevalencia de nefrolitiasis e insuficiencia renal es de 56 y 84%, respectivamente. La evolución del CP⁹ es baja, inicialmente muy pocos pacientes tienen metástasis en los ganglios linfáticos regionales (< 5%) o en sitios distantes (< 2%).

El manejo médico de la hipercalcemia es prioritario, especialmente para los pacientes con enfermedad irresecable y debe ser la meta inicial del tratamiento de todos los pacientes con hiperparatiroidismo. El uso de líquidos intravenosos, diuréticos e inhibidores de la resorción, como los

bifosfonatos o la plicamicina, puede ayudar a controlar la hipercalcemia y los calcimiméticos que bloquean directamente la secreción de HPT. No obstante, la única terapia eficaz para el CP¹⁰ es la cirugía; la sospecha preoperatoria y el reconocimiento intraoperatorio son fundamentales. La cirugía incluye la resección en bloque del tumor; al respecto, en un análisis de la literatura se indica que existe 8% de recidiva después de la resección en bloque frente a 51% de incidencia después de la paratiroidectomía estándar. En la serie de casos de la *National Cancer Database*⁶ con 286 pacientes, sólo 16 (5.6%) presentaron metástasis en los ganglios linfáticos en el momento de la cirugía. En algunos pacientes no se identifica el CP ni antes ni después de la cirugía, sólo posterior a los estudios histopatológicos e histoquímicos¹¹ se realiza un diagnóstico correcto de CP (como en el caso presentado).

Aproximadamente entre 40 y 60% de los pacientes muestran recidiva⁶ entre dos y cinco años; en la mayoría de los casos la localización es regional,¹² siendo difíciles de identificar porque el tumor puede ser pequeño y multifocal. El estudio ultrasonográfico y la gammagrafía con sestamibi y talio así como la tomografía con emisión de positrones pueden ayudar a identificar la enfermedad recidivante. Las metástasis¹³ a distancia se manifiestan en 25% de los casos. En alrededor de 50% de los pacientes el tumor está rodeado de una cápsula fibrosa y densa, de color blanco grisáceo, que infiltra los tejidos adyacentes. Los criterios histopatológicos del CP fueron definidos por Schantz y Castleman en 1973, quienes describieron: patrón trabecular, figuras mitóticas, bandas fibrosas gruesas e invasión vascular y sanguínea. En 1993 Bodenson redefinió los criterios histológicos para el diagnóstico, los cuales son: presencia de crecimiento invasivo, macronúcleos y actividad mitótica, siendo difícil distinguir entre los tumores benignos y malignos de la paratiroides. En un estudio de 286 casos los patólogos describieron carcinomas bien diferenciados en 80% de los pacientes. Debido a la baja incidencia de CP, el *American Joint Committee on Cancer* aún no formula un sistema de estadificación, pues ni el ta-

maño del tumor ni la condición de los ganglios linfáticos son marcadores pronóstico de importancia de esta neoplasia maligna. Actualmente la enfermedad se clasifica¹⁴ en localizada, metastásica o recurrente; localizada, cuando el cáncer compromete a la glándula paratiroides con o sin invasión de tejidos adyacentes; metastásica, si se presenta una invasión a los ganglios linfáticos regionales (la más frecuente) o si se encuentra en otros sitios más distantes como el pulmón, hueso, páncreas e hígado; y recurrente cuando reaparece con posterioridad a un control inicial de la enfermedad. Este último se manifiesta en 50% de los pacientes y puede ocurrir hasta 34 años después del diagnóstico inicial. Con relación al pronóstico, en la serie⁶ de 286 casos antes mencionada, la tasa de supervivencia a 10 años fue de 49%, mientras que en otra serie se notificó una tasa de supervivencia a 10 años de 77%. Por último, en relación con los tumores pardos que presenta la paciente, son reflejo de exceso de actividad de los osteoclastos que consumen el hueso trabecular, afectan el periostio y originan dolor óseo; están constituidos por tejido fibroso, hueso no laminar y vascularización de soporte, no existe matriz ósea, por lo que son radiolúcidas y aparecen como lesiones líticas en la radiografías, su nombre se debe a la coloración marrón originada por depósito de hemosiderina.

El CP representa la neoplasia menos común. En pacientes con niveles de paratohormona mayores de 1,000 pg/ml e hipercalcemia mayor de 14 mg/dl debe sospecharse dicha patología.

Referencias

1. Schaapveld M, Jorna FH, Aben KK, Haak HR, Plukker JT, Links TP. Incidence and prognosis of parathyroid gland carcinoma: A population-based study in The Netherlands estimating the preoperative diagnosis. *Am J Surg.* 2011; 202(5): 590-7.
2. De Quervain VF. Parastruma maligna aberrata. *Deut Zschr Chir.* 1909; 100: 334-52.
3. Armstrong HG. Primary carcinoma of the parathyroid with report of a case. *Bull Acad Med Tor.* 1938; 11: 105-10.
4. Busaidy NL, Jimenez C, Habra MA, Schultz PN, El-Naggar AK, Clayman GL, et al. Parathyroid carcinoma: a 22-year experience. *Head Neck.* 2004; 26(8): 716-26.
5. Haven CJ, Van Puijenbroek M, Tan MH, Teh BT, Fleuren GJ, Van Wezel T, et al. Identification of MEN1 and HRPT2 somatic mutations in paraffin-embedded (sporadic) parathyroid carcinomas. *Clin Endocrinol (Oxf).* 2007; 67(3): 370-6.
6. Hundahl SA, Fleming ID, Fremgen AM, Menck HR. Two hundred eighty-six cases of parathyroid carcinoma treated in the U.S. Between 1985-1995: a National Cancer Data Base Report. The American College of Surgeons Commission on Cancer and the American Cancer Society. *Cancer.* 1999; 86(3): 538-44.
7. Karakas E, Müller HH, Lyadov VK, Luz S, Schneider R, Rothmund M, et al. Development of a formula to predict parathyroid carcinoma in patients with primary hyperparathyroidism. *World J Surg.* 2012; 36(11): 2605-11.
8. Wynne AG, Van Heerden J, Carney JA, Fitzpatrick LA. Parathyroid carcinoma: clinical and pathologic features in 43 patients. *Medicine (Baltimore).* 1992; 71(4): 197-205.
9. Talat N, Schulte KM. Clinical presentation, staging and long-term evolution of parathyroid cancer. *Ann Surg Oncol.* 2010; 17(8): 2156-74.
10. Fang SH, Lal G. Parathyroid cancer. *Endocr Pract.* 2011; 17(Suppl 1): 36-43.
11. Bergero N, De Pompa R, Sacerdote C, Gasparri G, Volante M, Bussolati G, et al. Galectin-3 expression in parathyroid carcinoma: immunohistochemical study of 26 cases. *Hum Pathol.* 2005; 36(8): 908-14.
12. Schulte KM, Talat N, Miell J, Moniz C, Sinha P, Diaz-Cano S. Lymph node involvement and surgical approach in parathyroid cancer. *World J Surg.* 2010; 34(11): 2611-20.
13. Lim S, Elston MS, Gill AJ, Marsh DJ, Conaglen JV. Metastatic parathyroid carcinoma initially misdiagnosed as parathyroid adenoma: the role of parafibromin in increasing diagnostic accuracy. *Intern Med J.* 2011; 41(9): 695-9.
14. Schulte KM, Gill AJ, Barczynski M, Karakas E, Miyauchi A, Knoefel WT, et al. Classification of parathyroid cancer. *Ann Surg Oncol.* 2012; 19: 2620-8.