

Artículo original

Infiltración subacromial de ácido hialurónico en el tratamiento del dolor crónico de hombro. Serie prospectiva de 80 pacientes seguidos durante un año

Jiménez I,* Marcos-García A,* Muratore-Moreno G,* Romero-Pérez B,* Álvarez-León EE,** Medina J*

Hospital Universitario Insular de Gran Canaria

RESUMEN. *Objetivo:* Nuestro objetivo fue evaluar la efectividad de las infiltraciones subacromiales de ácido hialurónico en el tratamiento del dolor crónico de hombro como alternativa a los tratamientos quirúrgicos y no quirúrgicos actualmente disponibles. *Material y métodos:* Estudio prospectivo de 80 pacientes consecutivos con dolor crónico de hombro seguidos durante 12 meses. Se realizaron cinco infiltraciones subacromiales con ácido hialurónico durante cinco semanas consecutivas y se analizaron los resultados clínicos obtenidos. *Resultados:* La puntuación en la escala de Constant mejoró en 7.7 puntos, el cuestionario DASH disminuyó en cinco puntos y la puntuación en la escala visual analógica para el dolor disminuyó 1.6 puntos por término medio. Los pacientes que presentaban dolor de menos de 24 meses de evolución respondieron mejor al tratamiento. Las mujeres respondieron mejor. Los pacientes con disminución del espacio subacromial o lesión del manguito rotador según la resonancia magnética mejoraron, pero los pacientes que mostraron signos de artrosis acromioclavicular en la resonancia empeoraron en todas las escalas evaluadas. *Discusión:* Las infiltraciones subacromiales de ácido hialurónico son especialmente efectivas en el tratamiento del dolor

ABSTRACT. *Objective:* Our purpose was to assess the effectiveness of hyaluronic acid infiltrations for chronic shoulder pain as an alternative to the non-surgical and surgical treatments that are currently available. *Material and methods:* This is a prospective study of 80 consecutive patients suffering from chronic shoulder pain followed for twelve months. Five subacromial hyaluronic acid injections on five consecutive weeks were administrated to all patients. *Results:* A significant improvement within the whole group after six months was observed. Constant score improved by 7.7 points, DASH questionnaire decreased by 5 points and Visual Analog Scale for pain decreased by 1.6 points. Patients with history of less than 24 months of pain responded better to treatment. Females responded better. Patients with decreased subacromial space or cuff tear in the MRI improved but patients diagnosed by the MRI of acromioclavicular osteoarthritis worsened in all scales assessed. *Discussion:* Subacromial hyaluronic acid injections are specially effective in patients with history of less than 24 months of pain, a decreased subacromial space or partial or total cuff tear but, in our experience, its result

Nivel de evidencia: IV

* Departamento de Cirugía Ortopédica y Traumatología.

** Departamento de Medicina Preventiva.

Hospital Universitario Insular de Gran Canaria.

Dirección para correspondencia:

Isidro Jiménez MD, FEBOT

Hospital Universitario Insular de Gran Canaria.

Avenida Marítima del Sur s/n, Las Palmas de Gran Canaria, CP 35016, Las Palmas, España.

E-mail: isidro_jimenez@hotmail.com

Este artículo puede ser consultado en versión completa en <http://www.medigraphic.com/actaortopedica>

crónico de hombro de menos de 24 meses de evolución, con disminución del espacio subacromial o lesión parcial o total del manguito rotador, pero en nuestra experiencia, su resultado no es bueno en pacientes con artrosis acromioclavicular.

Palabras clave: Dolor, hialurónico, hombro, resonancia, subacromial, viscosuplementación.

is not good in patients with acromioclavicular osteoarthritis.

Key words: Pain, hyaluronate, shoulder, MRI, subacromial, viscosupplementation.

Introducción

El dolor de hombro es responsable de 12 a 16% de todos los síntomas relacionados con el aparato locomotor y representa tres millones de visitas al médico cada año en Estados Unidos.^{1,2}

La infiltración subacromial de anestésicos locales y/o corticoides se utiliza con frecuencia como tratamiento del dolor de hombro resistente al tratamiento farmacológico por vía oral y al tratamiento médico rehabilitador; su utilidad ha sido demostrada en varios ensayos clínicos.^{3,4} Por el contrario, los corticoides pueden ser causa de alteraciones en la matriz de colágeno de tendones y ligamentos, por lo que su utilización debe realizarse con cautela, especialmente con la administración repetida.^{3,5,6,7,8}

El ácido hialurónico es un glicosaminoglicano de elevado peso molecular y alta viscosidad. Está ampliamente distribuido en todo el cuerpo como componente del líquido sinovial y es crucial para la lubricación y condroprotección articular. Mediante su administración intraarticular es posible suprimir la respuesta inflamatoria inducida por citoquinas, disminuir la inflamación sinovial, conseguir alivio del dolor y mejorar la función.^{9,10,11}

La eficacia de la viscosuplementación con ácido hialurónico ha sido ampliamente demostrada en el tratamiento de la gonartrosis,^{12,13} pero también en varias lesiones del hombro.^{14,15,16,17,18}

Se presenta una cohorte prospectiva de 80 pacientes consecutivos con dolor crónico de hombro tratados con cinco infiltraciones subacromiales con ácido hialurónico en cinco semanas consecutivas. Se evaluó el dolor, la función y el grado de discapacidad autopercibida¹⁹ antes del tratamiento y 12 meses tras concluirlo.

Material y métodos

Estudio longitudinal prospectivo en 80 pacientes consecutivos durante un período de dos años, diseñado para evaluar la efectividad y la tolerabilidad de la infiltración subacromial de ácido hialurónico en el tratamiento del dolor crónico del hombro.

Se obtuvo el consentimiento informado de todos los pacientes para su participación en el estudio y la aprobación del diseño por parte del comité de ética e investigaciones clínicas de nuestro centro.

Se incluyeron pacientes valorados en la consulta con dolor crónico de hombro (definido como dolor en el hombro con una duración de más de seis meses).

Los criterios de inclusión fueron: 1) arco doloroso y signo de Hawkins positivo o signo de Neer positivo, 2) dolor en el hombro de al menos seis meses de duración y 3) ausencia de respuesta a tratamientos farmacológicos por vía oral y terapia física.

Los criterios de exclusión fueron: 1) capsulitis adhesiva del hombro diagnosticada cuando la radiografía fue normal y la elevación activa y pasiva del brazo fue menor de 100° y la rotación externa pasiva medida con el codo 90° fue menor de 50% de la rotación del brazo contralateral,^{5,20} 2) antecedentes de cirugía previa en el mismo hombro, 3) pacientes con riesgo de complicaciones por las infiltraciones como tratamiento anticoagulante, 4) hipersensibilidad conocida al ácido hialurónico y 5) pacientes que habían recibido una infiltración subacromial dentro de las ocho semanas anteriores al inicio del estudio.

En todos los pacientes se administraron cinco infiltraciones subacromiales de ácido hialurónico (Go-On® en jeringas precargadas de 2.5 ml con 10 mg/ml con un peso molecular de 800-1500 kdalton) durante cinco semanas consecutivas por el mismo cirujano utilizando una vía lateral directa.

Antes del tratamiento se evaluó el dolor mediante la escala visual analógica (EVA) para el dolor (de 0 a 10 puntos), la función del hombro mediante la escala de Constant (de 0 a 100 puntos), la discapacidad autopercibida utilizando el cuestionario *Disabilities of the Arm, Shoulder and Hand* (DASH, de 0 a 100 puntos), se realizó una radiografía simple y una resonancia magnética.

Al mes de finalizar el tratamiento, a los seis meses y al año se evaluaron nuevamente la EVA para el dolor, la escala Constant y el cuestionario DASH.

Los datos para cada paciente fueron recogidos por el mismo cirujano que realizó las infiltraciones.

Dos pacientes fueron excluidos del estudio. Uno presentó una reacción alérgica al ácido hialurónico confirmada mediante las pruebas de alergia y otro desarrolló un aumento de la tensión arterial tras la infiltración.

El análisis estadístico de los datos se efectuó mediante el programa SPSS versión 13.0 (SPSS Inc., Chicago, IL, EUA). Se utilizó la prueba t de Student para datos apareados y la prueba ANOVA. La correlación entre las puntuaciones se elevó utilizando el coeficiente de correlación de Pearson. En todas las pruebas se consideró significativo un valor de $p < 0.05$.

Resultados

Se trataron 80 hombros en 80 pacientes. Fueron 53 mujeres y 27 hombres con una edad media de 59.1 (rango, 39-80) años. El hombro doloroso fue el derecho en 74 pacientes y el izquierdo en los seis restantes. El hombro afectado fue el dominante en 60 pacientes y no lo fue en 20. No hubo casos bilaterales. En 30 casos (37.5%) el paciente refirió un antecedente traumático que precipitó la aparición del dolor. El dolor tuvo una duración de seis a doce meses en nueve pacientes, de 12 a 24 meses en 37 y de más de 24 meses en 34 pacientes. En 39 de los 80 pacientes se había realizado al menos una infiltración corticoanestésica antes del estudio.

Hallazgos en la radiografía simple: la radiografía fue interpretada por los facultativos participantes en el estudio. En 33 pacientes la radiografía no reveló hallazgos patológicos. En 24 casos se diagnosticó artrosis acromioclavicular y en los 23 casos restantes se informó como disminución del espacio subacromial (distancia entre acromion y húmero menor de 7 mm).

Hallazgos en la resonancia magnética: en 36 casos se informó como lesión parcial del manguito rotador. En 16 casos como lesión completa de al menos un tendón del manguito rotador. En 12 casos se informó como disminución del espacio subacromial y en los 16 casos restantes se informó como signos de artrosis acromioclavicular (Tabla 1).

Escala visual analógica para el dolor: a los 12 meses de seguimiento, la puntuación en la EVA para el dolor dismi-

nuyó en 1.6 puntos (Tabla 2). Este resultado fue estadísticamente significativo ($p < 0.001$).

Escala de Constant: a los 12 meses de seguimiento, la puntuación en la escala de Constant aumentó en 7.7 puntos, siendo este resultado estadísticamente significativo ($p < 0.001$).

Cuestionario DASH: a los 12 meses de seguimiento, la puntuación en el cuestionario DASH se redujo en cinco puntos (Tabla 2), aunque este resultado no alcanzó la significación estadística ($p = 0.091$).

Se encontró una correlación negativa entre los resultados de la escala de Constant y el cuestionario DASH. Esta correlación fue fuerte y estadísticamente significativa durante todo el seguimiento. (Coeficiente de correlación de Pearson $r = -0.58$ preinfiltración, $r = -0.69$ al mes de seguimiento, $r = -0.76$ a los seis meses y $r = -0.86$ a los 12 meses, $p < 0.001$ en todos los casos).

Discusión

Los efectos biológicos y mecánicos del ácido hialurónico pueden contribuir a disminuir el dolor crónico ayudando a la síntesis de ácido hialurónico endógeno,²¹ frenando la degradación del cartilago articular,⁹ inhibiendo la respuesta inflamatoria^{9,18,22} y los mediadores del dolor y actuando directamente sobre los receptores nociceptivos.^{21,23,24,25} Además de los efectos generales, el ácido hialurónico en el hombro puede ayudar a mejorar el dolor por sus propiedades antiadhesivas a nivel bursal,²⁶ ya que aumenta el contenido en proteoglicanos del manguito rotador, lo que permite la lubricación de las fibras de colágeno durante el movimiento²⁷ y puede ayudar a cicatrizar algunas lesiones, ya que promueve el depósito de la matriz conectiva.²⁸

La efectividad del ácido hialurónico ha sido estudiada en tratamiento de la artrosis del hombro,^{29,30,31} lesión del man-

Tabla 1: Características de los pacientes incluidos en el estudio.

		Frecuencia	Porcentaje
Sexo	Mujer	53	66.3
	Hombre	27	33.7
Lado	Derecho	74	92.5
	Izquierdo	6	7.5
Dominancia	Dominante	60	75
	No dominante	20	25
Traumatismo previo	No	50	62.5
	Sí	30	37.5
Tiempo de evolución	de 6 a 12 meses	9	12.3
	de 12 a 24 meses	37	46.2
	Más de 24 meses	34	42.5
AINEs	No	27	33.7
	Sí	53	66.3
Infiltración esteroidea previa	No	41	51.2
	Sí	39	48.8
Tratamiento físico	No	18	22.5
	Sí	62	77.5
Radiografía simple	Sin hallazgos	33	41.2
	Artrosis AC	24	30
	Disminución subacromial	23	28.8
RM	Artrosis AC	16	20
	Disminución subacromial	12	15
	Lesión parcial manguito	36	45
	Lesión total manguito	12	15

Tabla 2: Resultados comparativos de escala visual analógica, Constant y Disabilities of the Arm, Shoulder and Hand.

		Promedio	Diferencia	p*
Par 1	EVA preinfiltración	5.8		
	EVA 1 mes	5.6	-0.24	0.401
Par 2	EVA preinfiltración	5.8		
	EVA 6 meses	5.2	-0.54	0.171
Par 3	EVA preinfiltración	5.9		
	EVA 12 meses	4.3	-1.64	0.000
Par 1	CONSTANT pre	52.6		
	CONSTANT 1 m	55.9	3.3	0.039
Par 2	CONSTANT pre	54.2		
	CONSTANT 6 m	58.6	4.4	0.027
Par 3	CONSTANT pre	52.9		
	CONSTANT 12 m	60.5	7.7	0.002
Par 1	DASH preinfiltración	60.2		
	DASH 1 mes	58.3	-1.9	0.428
Par 2	DASH preinfiltración	56.9		
	DASH 6 meses	52.2	-4.7	0.077
Par 3	DASH preinfiltración	56.2		
	DASH 12 meses	51.2	-5.0	0.091

* Este valor p mide la diferencia entre ambos promedios.

EVA = Escala visual analógica. DASH = Disabilities of the Arm, Shoulder and Hand.

guito rotador^{31,32} o la capsulitis adhesiva,^{18,22,33} aunque en esta última un metaanálisis reciente no mostró diferencias entre la infiltración intraarticular de ácido hialurónico y los tratamientos convencionales.¹⁰

Si comparamos el ácido hialurónico con otras opciones de tratamiento como los corticoides, el hialurónico es un tratamiento seguro,^{34,35} bien tolerado,¹⁴ sin efectos adversos publicados en la bibliografía^{15,28} y que ha probado su superioridad en las escalas funcionales frente a las infiltraciones esteroideas en el tratamiento del dolor crónico de hombro.²

En nuestra serie se produjeron dos reacciones adversas: una reacción alérgica probada y una crisis hipertensiva.

Al igual que en otros trabajos publicados, se produjo una mejoría de la función global del hombro alcanzando la significación estadística en la EVA para el dolor y la escala de Constant.

Si clasificamos a los pacientes según el sexo, las mujeres mostraron mejor respuesta al tratamiento en todos los apartados evaluados. A los 12 meses de seguimiento, en las mujeres se redujo la EVA para el dolor en 2.1 puntos por 1.2 puntos en el caso de los varones. En cuanto al cuestionario DASH, en las mujeres se redujo en 13.8 puntos por término medio, mientras que en los varones se redujo en 4.8. Por último, en la escala de Constant, las mujeres mejoraron su puntuación en 15.7 puntos por sólo 7.9 puntos en el caso de los hombres. Basándonos en estos datos, parece que el tratamiento con ácido hialurónico nos permite obtener resultados ampliamente mejores en el caso de las mujeres.

No hubo diferencias en las puntuaciones de las distintas escalas entre los pacientes que refirieron un traumatismo como precipitante del dolor y los que no.

Los pacientes que presentaban dolor crónico de hombro de más de dos años de duración tuvieron un resultado en el cuestionario DASH estadísticamente peor que quienes sufrían de dolor desde hacía menos tiempo. Además, en los casos de dolor de más de dos años, la respuesta al tratamiento fue peor. Suponemos que este hallazgo no ha sido informado previamente, si bien son necesarios nuevos estudios que investiguen este aspecto específicamente.

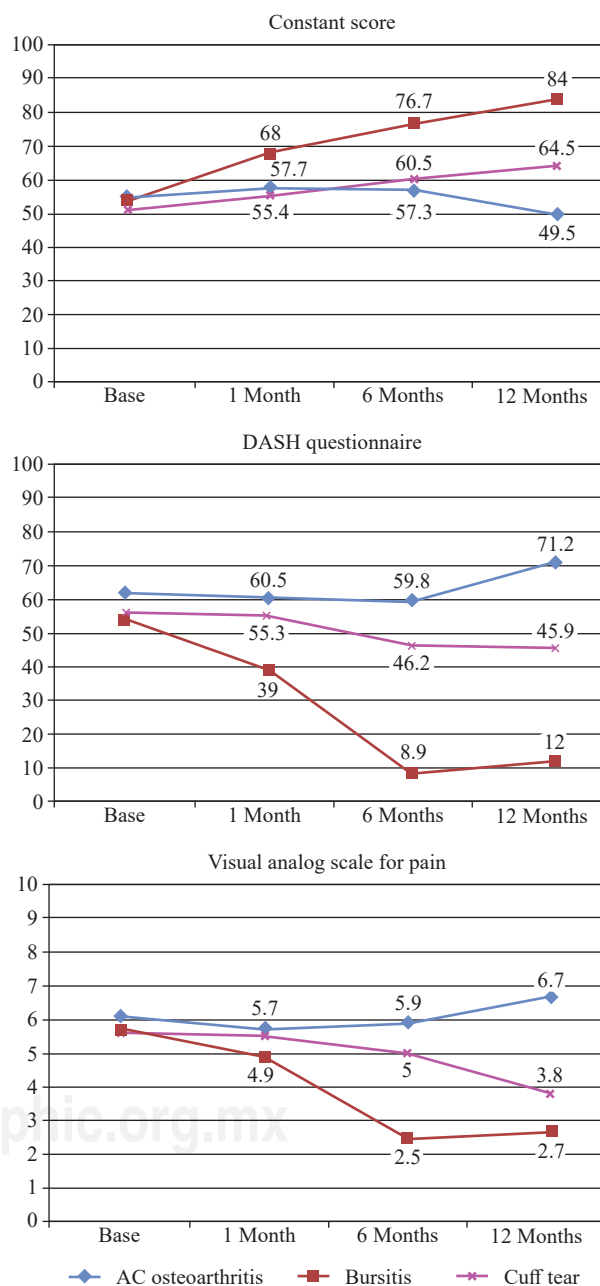
En nuestra serie los resultados en la escala de Constant y en el cuestionario DASH mostraron que los pacientes que habían recibido múltiples tratamientos antes de la infiltración respondieron peor al tratamiento con ácido hialurónico, aunque esta diferencia no fue estadísticamente significativa.

Al analizar los resultados en función de los hallazgos de la resonancia magnética (RM), los pacientes con disminución del espacio subacromial fueron los que respondieron mejor al tratamiento. Los pacientes con lesión parcial o total del manguito también mejoraron en todas las escalas, pero los pacientes cuya RM se informó como artrosis acromioclavicular empeoraron su puntuación en todas las escalas evaluadas (*Figura 1*). Se trata de un hallazgo sorprendente y creemos que son necesarios nuevos estudios de alta calidad para aclarar estos resultados (*Tabla 3*).

Además de los parámetros utilizados en otros trabajos, hemos incorporado el cuestionario DASH para tratar de objetivar el impacto subjetivo del tratamiento en la limitación

percibida por el paciente. La mejoría observada en la puntuación del cuestionario DASH no fue significativa, aunque sí encontramos una tendencia positiva que se correlaciona estrechamente con las mejoras en la puntuación de la escala de Constant. Consideramos que el cuestionario DASH debe utilizarse de forma habitual en nuestros estudios para evaluar el impacto subjetivo del tratamiento en pacientes.

El presente trabajo tiene limitaciones. Se trata de un estudio prospectivo, pero no aleatorizado ni doble ciego y carece de un grupo de control, lo que podría aumentar la cali-



DASH = Disabilities of the Arm, Shoulder and Hand. EVA = Escala visual analógica.

Figura 1: Análisis de subgrupos de la puntuación de la escala de Constant, cuestionario *Disabilities of the Arm, Shoulder and Hand* y escala visual analógica para el dolor según los hallazgos de la RM.

Tabla 3: Evaluación de los pacientes de acuerdo con la patología específica.

		Pre	1 m	6 m	12 m	Promedio
Constant	AC	54.9	57.7	57.3	49.5	-5.4
	Sub	53.4	68	76.7	84	+30.6
DASH	LM	51.3	55.4	60.5	64.5	+13.2
	AC	62.1	60.5	59.8	71.2	+9.1
	B	54.0	39	8.9	12	-42
EVA	CT	56.2	55.3	46.2	45.9	-10.3
	AC	6.1	5.7	5.9	6.7	+0.6
	Sub	5.7	4.9	2.5	2.7	-3
	LM	5.6	5.5	5	3.8	-1.8

AC = Artrosis acromioclavicular. Sub = Disminución espacio subacromial.
LM = Lesión del manguito rotador.

dad. Además tanto el efecto Hawthorne (respuesta inducida por el conocimiento de los participantes de que se les está estudiando) como el efecto placebo podrían influir en los resultados. La eficacia del ácido hialurónico en el tratamiento del dolor crónico en el hombro ya ha sido demostrada^{2,3,14} y en este estudio, de acuerdo con los trabajos publicados previamente, se ha objetivado una mejoría general en las escalas funcionales y del dolor.

Según los resultados obtenidos, podemos definir al paciente ideal para una infiltración subacromial con ácido hialurónico como una mujer con dolor en el hombro de menos de 24 meses de duración, que no ha recibido múltiples tratamientos previos y que aporta una RM informada como disminución del espacio subacromial. Por otro lado, también podemos definir al peor candidato a este tratamiento como un varón con dolor en el hombro de más de 24 meses de duración, que ya ha recibido todos los tratamientos disponibles y que aporta una RM con signos de artrosis acromioclavicular. Consideramos que este aspecto puede ser interesante para lograr la mayor efectividad con nuestro tratamiento.

Bibliografía

- Moghtaderi A, Sajadiyeh S, Khosrawi S, Dehghan F, Bateni V. Effect of subacromial sodium hyaluronate injection on rotator cuff disease: a double-blind placebo-controlled clinical trial. *Adv Biomed Res.* 2013; 30(2): 89.
- Saito S, Furuya T, Kotake S. Therapeutic effects of hyaluronate injections in patients with chronic painful shoulder: a meta-analysis of randomized controlled trials. *Arthritis Care Res (Hoboken).* 2010; 62(7): 1009-18.
- Kwon YW, Eisenberg G, Zuckerman JD. Sodium hyaluronate for the treatment of chronic shoulder pain associated with glenohumeral osteoarthritis: a multicenter, randomized, double-blind, placebo-controlled trial. *J Shoulder Elbow Surg.* 2013; 22(5): 584-94.
- Meloni F, Milia F, Cavazzuti M, Doria C, Lisai P, Profili S, et al. Clinical evaluation of sodium hyaluronate in the treatment of patients with supraspinatus tendinosis under echographic guide: experimental study of periarticular injections. *Eur J Radiol.* 2008; 68: 170-3.
- Mikolyzk DK, Wei AS, Tonino P, Marra G, Williams DA, Himes RD, et al. Effect of corticosteroids on the mechanical strength of rat rotator cuff tendon. *J Bone Joint Surg Am.* 2009; 91(5): 1172-80.
- Stannard JP, Bucknell AL. Rupture of the triceps tendon associated with steroid injections. *Am J Sports Med.* 1993; 21(3): 482-5.
- Tillander B, Franzén LE, Karlsson MH, Norlin R. Effect of steroid injections on the rotator cuff: an experimental study in rats. *J Shoulder Elbow Surg.* 1999; 8(3): 271-4.
- Wiggins ME, Fadale PD, Barrach H, Ehrlich MG, Walsh WR. Healing characteristics of a type I collagenous structure treated with corticosteroids. *Am J Sports Med.* 1994; 22(2): 279-88.
- Iwata H. Pharmacologic and clinical aspects of intraarticular injection of hyaluronate. *Clin Orthop Relat Res.* 1993; (289): 285-91.
- Lee LC, Lieu FK, Lee HL, Tung TH. Effectiveness of hyaluronic acid administration in treating adhesive capsulitis of the shoulder: a systematic review of randomized controlled trials. *Biomed Res Int.* 2015; 2015: 314120.
- Waddell DD, Kolomytkin OV, Dunn S, Marino AA. Hyaluronan suppresses IL-1 β -induced metalloproteinase activity from synovial tissue. *Clin Orthop Relat Res.* 2007; 465: 241-8.
- Bannuru RR, Natov NS, Dasi UR, Schmid CH, McAlindon TE. Therapeutic trajectory following intra-articular hyaluronic acid injection in knee osteoarthritis meta-analysis. *Osteoarthritis Cartilage.* 2011; 19(6): 611-9.
- Campbell KA, Erickson BJ, Saltzman BM, Mascarenhas R, Bach BR Jr, Cole BJ, et al. Is local viscosupplementation injection clinically superior to other therapies in the treatment of osteoarthritis of the knee: a systematic review of overlapping meta-analyses. *Arthroscopy.* 2015; 31(10): 2036-45.
- Blaine T, Moskowitz R, Udell J, Skyhar M, Levin R, Friedlander J, et al. Treatment of persistent shoulder pain with sodium hyaluronate: a randomized, controlled trial. A multicenter study. *J Bone Joint Surg Am.* 2008; 90(5): 970-9.
- Chou WY, Ko JY, Wang FS, Huang CC, Wong T, Wang CJ, et al. Effect of sodium hyaluronate treatment on rotator cuff lesions without complete tears: a randomized, double blind, placebo controlled study. *J Shoulder Elbow Surg.* 2010; 19(4): 557-63.
- Noël E, Hardy P, Hagena FW, Laprelle E, Goebel F, Faure C, et al. Efficacy and safety of Hylan GF-20 in shoulder osteoarthritis with an intact rotator cuff. Open label prospective multicenter study. *Joint Bone Spine.* 2009; 76(6): 670-3.
- Silverstein E, Leger R, Shea KP. The use of intra-articular hylan GF-20 in the treatment of symptomatic osteoarthritis of the shoulder: a preliminary study. *Am J Sports Med.* 2007; 35(6): 979-85.
- Tamai K, Mashitori H, Ohno W, Hamada J, Sakai H, Saotome K. Synovial response to intraarticular injections of hyaluronate in frozen shoulder: a quantitative assessment with dynamic magnetic resonance imaging. *J Orthop Sci.* 2004; 9(3): 230-4.
- Rosales RS, Delgado EB, Díez de la Lastra-Bosch I. Evaluation of the Spanish version of the DASH and carpal tunnel syndrome health-related quality-of-life instruments: cross-cultural adaptation process and reliability. *J Hand Surg Am.* 2002; 27(2): 334-43.
- Brue S, Valentin A, Forssblad M, Werner S, Mikkelsen C, Cerulli G. Idiopathic adhesive capsulitis of the shoulder: a review. *Knee Surg Sports Traumatol Arthrosc.* 2007; 15(8): 1048-54.
- Andrews JR. Diagnosis and treatment of chronic painful shoulder: review of nonsurgical interventions. *Arthroscopy.* 2005; 21(3): 333-47.
- Rovetta G, Monteforte P. Intraarticular injection of sodium hyaluronate plus steroid versus steroid in adhesive capsulitis of the shoulder. *Int J Tissue React.* 1998; 20(4): 125-30.
- Gomis A, Miralles A, Schmidt RF, Belmonte C. Nociceptive nerve activity in an experimental model of knee joint osteoarthritis of the guinea pig: effect of intra-articular hyaluronan application. *Pain.* 2007; 130(1-2): 126-36.
- Gomis A, Pawlak M, Balazs EA, Schmidt RF, Belmonte C. Effects of different molecular weight elastoviscous hyaluronan solutions on articular nociceptive afferents. *Arthritis Rheum.* 2004; 50(1): 314-26.
- Pozo MA, Balazs EA, Belmonte C. Reduction of sensory responses to passive movements of inflamed knee joints by hylan, a hyaluronan derivative. *Exp Brain Res.* 1997; 116(1): 3-9. Erratum in: *Exp Brain Res.* 1997; 117(3): 512.
- Yoshida M, Funasaki H, Saito M, Kajitani K, Fujii K. Pathologic gene expression in adhesive subacromial bursae of human shoulder. *Clin Orthop Relat Res.* 2003; (412): 57-64.

27. Iocono JA, Ehrlich HP, Keefer KA, Krummel TM. Hyaluronan induces scarless repair in mouse limb organ culture. *J Pediatr Surg.* 1998; 33(4): 564-7.
28. Berenson MC, Blevins FT, Plaas AH, Vogel KG. Proteoglycans of human rotator cuff tendons. *J Orthop Res.* 1996; 14(4): 518-25.
29. Colen S, Geervliet P, Haverkamp D, Van Den Bekerom MP. Intra-articular infiltration therapy for patients with glenohumeral osteoarthritis: A systematic review of the literature. *Int J Shoulder Surg.* 2014; 8(4): 114-21.
30. Itokazu M, Matsunaga T. Clinical evaluation of high-molecular-weight sodium hyaluronate for the treatment of patients with periarthritis of the shoulder. *Clin Ther.* 1995; 17(5): 946-55.
31. Leardini G, Perbellini A, Franceschini M, Mattara L. Intra-articular injections of hyaluronic acid in the treatment of painful shoulder. *Clin Ther.* 1988; 10(5): 521-6.
32. Shibata Y, Midorikawa K, Emoto G, Naito M. Clinical evaluation of sodium hyaluronate for the treatment of patients with rotator cuff tear. *J Shoulder Elbow Surg.* 2001; 10(3): 209-16.
33. Calis M, Demir H, Ulker S, Kirnap M, Duygulu F, Calis HT. Is intraarticular sodium hyaluronate injection an alternative treatment in patients with adhesive capsulitis? *Rheumatol Int.* 2006; 26(6): 536-40.
34. Stefanich RJ. Intraarticular corticosteroids in treatment of osteoarthritis. *Orthop Rev.* 1986; 15(2): 65-71.
35. Sweetnam R. Corticosteroid arthropathy and tendon rupture. *J Bone Joint Surg Br.* 1969; 51(3): 397-8.