

Caso clínico

Analgesia congénita: reporte de dos casos

Ruíz-Mejía O,* Oribio-Gallegos JA,** Pimentel-Rangel J,* Valle-De Lascrain G*

Hospital de Traumatología y Ortopedia Lomas Verdes

RESUMEN. La analgesia congénita es un padecimiento poco frecuente, en la literatura internacional se ha reportado en contados casos desde 1932, año en el que fue descrita por primera vez. Su causa ha sido motivo del desarrollo de múltiples teorías y numerosos estudios a través de los años. Actualmente diversos estudios y experimentos apuntan como origen la mutación en el gen SCN9A que codifica para los canales de sodio, los cuales tienen un papel muy importante en la transmisión de señales nociceptivas en el cuerpo humano. El motivo del presente estudio es dar a conocer dos casos que fueron valorados en el servicio de ortopedia pediátrica de la UMAE HTYOLV, pacientes en quienes la falta de sensibilidad al dolor ha producido lesiones importantes que fueron en su momento motivo de valoración por parte del hospital.

Palabras clave: Analgesia congénita, ausencia del dolor, secuelas ortopédicas, analgia.

ABSTRACT. Congenital analgesia is a rare condition, reporting in the international literature in rare cases since 1932, when it was first described. Its cause has been the subject of development of multiple theories and studies through the years. Currently various studies and experiments as its origin point mutation in the gene encoding SCN9A sodium channels, which have an important role in nociceptive transmission signals in the human body. The purpose of this study is to present two cases that were valued in the department of pediatric orthopedics at UMAE HTYOLV, patients whose insensitivity to pain has produced significant injuries that were once cause for valuation of the hospital.

Key words: Analgesia congenital, absence of pain, orthopedic sequels, analgia.

Introducción

La analgesia congénita al dolor fue descrita inicialmente por Dearborn en el año de 1932 al presentar el primer caso reportado en el mundo.^{1,2,3,4} Feilden en 1952 realizó biopsia de uno de los pacientes y descubrió que las terminaciones nerviosas eran normales.⁵ Para el año de 1957 Fanconi y Ferracini asignaron la nominación de analgia congénita.⁵ En

1967 Silverman y Gilden describieron las afecciones óseas que abarcan desde fracturas hasta osteomielitis.^{5,6}

La insensibilidad congénita al dolor es un padecimiento raro, descrito en contados casos en la literatura internacional.^{1,2,3,4,5,6,7,8,9,10,11,12,13} Durante años se ha intentado dar múltiples explicaciones al origen del padecimiento.^{5,6,7,8,9,10,12} Inicialmente los investigadores pensaban que existía una alteración en el sistema nervioso central que causaba el trastorno (Feilden),⁵ años más tarde crearon la teoría de que el padecimiento era ocasionado por una hiperproducción de endorfinas que provocaba el bloqueo de la transmisión del dolor.⁵

En el año 2001 se descubrió que el origen de la afección era una mutación en el gen SCN9A, el cual codifica para una subunidad A de los canales de sodio que se localizan en el sistema nervioso central, nervios periféricos y sobre todo en las células nociceptivas ubicadas en el ganglio dorsal.^{2,4,7,8,11,14,15} Su función principal es potencializar la transmisión de los impulsos nerviosos desde las terminales nociceptivas, la alteración en el canal provoca ausencia de transmisión del dolor hacia el sistema nervioso central.^{1,2,4,5,6,7,8,11,13,14,15}

* Médico adscrito.

** Jefe.

Servicio de Ortopedia Pediátrica de la Unidad Médica de Alta Especialidad, HTYOLV.

Dirección para correspondencia:

Dr. Oscar Ruíz-Mejía

Bosques de los Ciervos Núm. 21 D,

Bosques de la Hacienda Primera Sección,

Cuautitlán Izcalli, CP 54715, Estado de México.

E-mail: osc_arml@hotmail.com

Este artículo puede ser consultado en versión completa en <http://www.medigraphic.com/actaortopedica>

Los pacientes con ausencia congénita del dolor sienten el estímulo del tacto y cambios de temperatura; sin embargo, son incapaces de sentir dolor, razón por la que pueden sufrir múltiples traumatismos que afectan de manera importante su integridad, generando múltiples deformidades y mutilaciones en todo el cuerpo^{1,2,3,4,5,6,7,8,10,11,12,14,15} sin que sientan el mínimo sufrimiento y por lo tanto, no buscan atención médica. Es en el momento que surge una complicación como osteomielitis cuando el paciente o sus familiares buscan ayuda y tratamiento, siendo en ocasiones muy tarde.

Hasta el momento no existe ningún tratamiento que logre restablecer la sensibilidad al dolor, sólo es posible tratar de enseñar a los familiares y al paciente a tomar conciencia del padecimiento, interviniendo en el momento que se presente el traumatismo con el fin de evitar que complicaciones como procesos infecciosos evolucionen a osteomielitis o mutilaciones en el cuerpo del paciente.^{2,3,4,6,7,8,14,15}

Caso 1

Femenino de 15 años de edad, originaria del estado de Morelos, aparentemente sin antecedentes patológicos, es

la menor de cuatro hermanos y la única que presenta la afección. Valorada por el servicio de genética desde el año de edad, diagnosticada con síndrome de insensibilidad congénita al dolor con seguimiento hasta los seis años. Fue a esta edad cuando sufrió caída con golpe directo a nivel de cadera izquierda con incapacidad para el movimiento y la marcha, pero debido a la ausencia de dolor empezó a caminar una semana después y no fue llevada a atención médica. Un año después sufrió nueva caída con incapacidad para el movimiento y la marcha por un período prolongado, por lo que los familiares decidieron llevarla con el médico particular, se le tomaron radiografías de pelvis y se realizó el diagnóstico de luxación de cadera bilateral. Dos años después presentó golpe a nivel de tobillo derecho sin generarle molestias ni impedirle la deambulación, posteriormente una nueva caída condicionó golpe a nivel de tobillo izquierdo, sin presencia de dolor. Los padres refieren haber notado deformidad en ambos tobillos sin darle mayor importancia. Tiempo después sufrió caída que le ocasionó deformidad en ambas manos, la cual fue subestimada por los familiares y por la paciente. A la edad de 10 años sufrió caída del plano de sus-

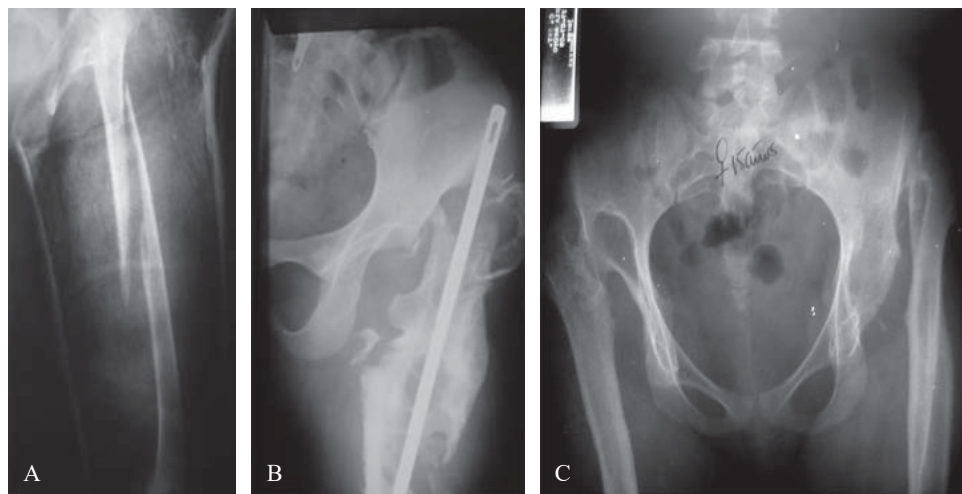


Figura 1:

Fractura fémur. **A)** Tratamiento con espica, **B)** protusión del clavo, **C)** secuelas de lesión en pelvis y fémur.

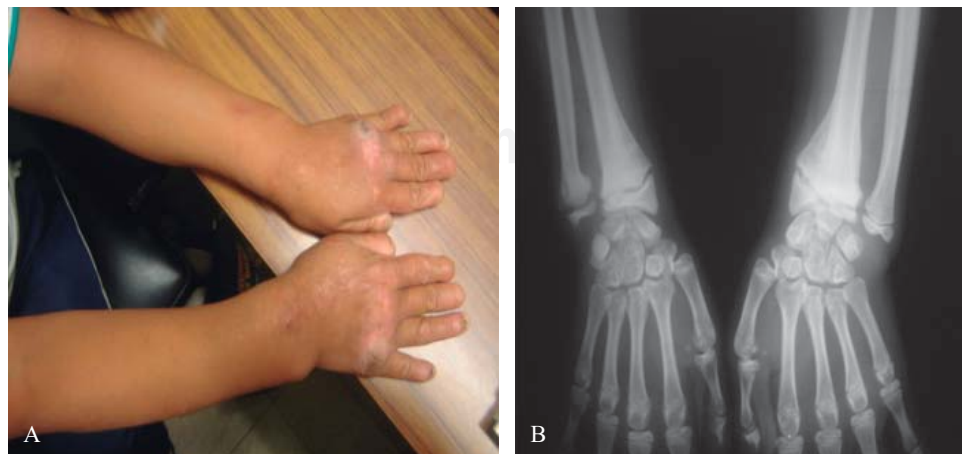

Figura 2:

Secuelas de lesiones a la edad de 15 años. **A)** Foto clínica de lesiones en mano, **B)** radiografías de mano y muñeca que muestran lesiones antiguas en radio y cúbito.

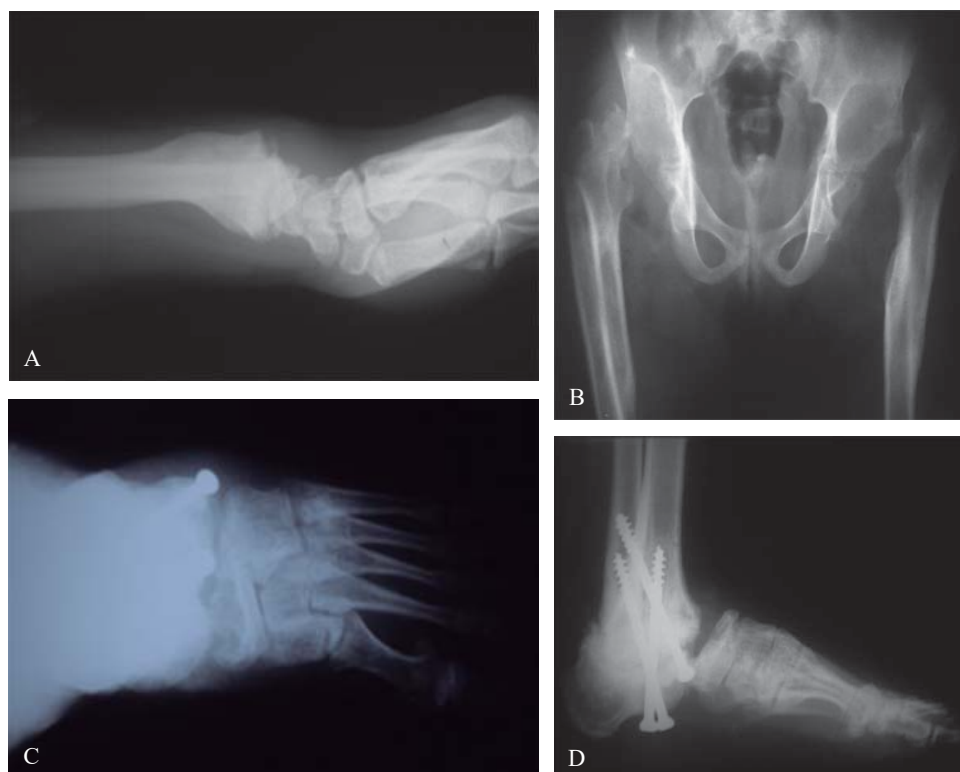


Figura 3:

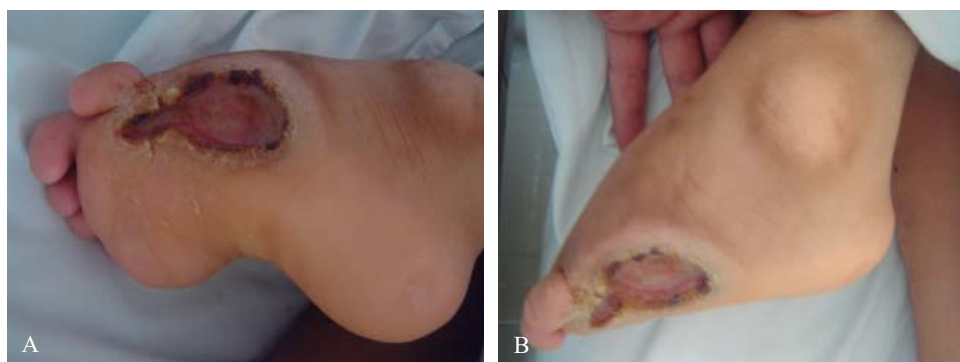Radiografías tomadas a la edad de 15 años en las que se observan secuelas de lesiones en: **A)** muñeca y mano, **B)** pelvis, **C)** pie derecho vista dorso plantar, **D)** pie y tobillo derecho.

tentación que provocó fractura de fémur derecho, la cual fue inicialmente manejada mediante el uso de aparato de yeso tipo espica por período de dos meses, sin presencia de complicaciones, con una adecuada consolidación ósea al término de dicho período.

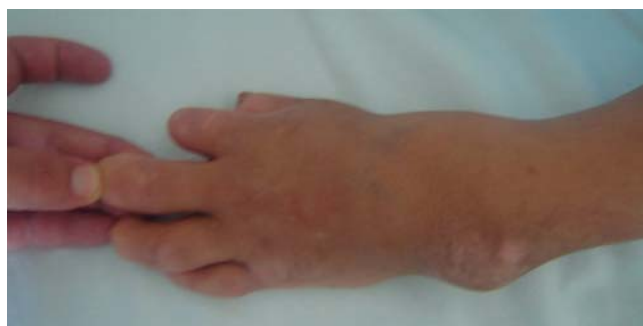En Enero de 2003 una nueva caída del plano de sustentación condicionó deformidad a nivel tercio medio diafisario de fémur izquierdo, inicialmente tratado con aparato de yeso tipo espica (*Figura 1A*), cursando con buena evolución hasta el momento en que la paciente, días después, comenzó a apoyarse en el miembro afectado, lo que ocasionó que el aparato de yeso se rompiera y el trazo de fractura se desplazara provocando exposición ósea. Fue referida tres días después a nuestra unidad hospitalaria, siendo sometida a intervención quirúrgica urgente, con aseo quirúrgico y colocación de férula pelvipodálica, posteriormente se hospitalizó con el fin de completar el esquema de antibioticoterapia. A los siete días es intervenida quirúrgicamente por segunda ocasión con osteosíntesis definitiva al fémur mediante el uso de clavo intramedular. A los 15 días de haber sido egresada del hospital acudió a consulta externa, apoyando los dos miembros sin el uso de muletas, por lo que se tomó control radiográfico urgente, en el cual se observó una fragmentación del trazo de fractura y protrusión del clavo (*Figura 1B*), motivo por el que se colocó férula de yeso posterior, seis semanas después del evento acudió nuevamente mostrando controles radiográficos con datos de consolidación ósea; sin embargo, presentó exposición del clavo a través de la piel, a nivel de la cadera, volvió a

ser internada para el retiro del implante, fue dada de alta a los dos días y citada a consulta externa, en la cual la paciente se mostró sin complicaciones (*Figura 1C*). Debido a que se perdió contacto con la paciente, no se tuvo noticias hasta 2009, cuando se presentó clínicamente con talla baja, marcha posible, pero claudicante a expensas de miembro izquierdo, con basculación de la pelvis hacia la izquierda, deformidad a nivel de ambas muñecas, arcos de movilidad de las mismas limitados, con ausencia de las últimas falanges en ambas manos (*Figura 2A*), tibias con arqueamiento en valgo, pie con deformidad a nivel de ambos tobillos y con apoyo del pie plantígrado.

Los estudios radiográficos revelaron ensanchamiento de la zona metafisaria distal de ambos radios (*Figura 2B*) y deformidad de la zona hacia palmar (*Figura 3A*), siendo más notorio el lado izquierdo; pelvis con displasia acetabular, formación de neoacetábulo de manera bilateral con mayor deformidad en el lado derecho, pérdida parcial de cuello y cabeza femoral derecho, además de presencia de fractura nueva de diáfisis femoral ya consolidada, pero con gran cabalgamiento de la misma; en fémur izquierdo, deformidad del trocánter mayor y ensanchamiento del tercio proximal con medio de diáfisis femoral izquierdo, secundario a la fractura previa con datos de consolidación ósea y remodelación parcial, pérdida de la cabeza y cuello femoral, lateralización del fémur con respecto al neoacetábulo (*Figura 3B*); tobillo derecho con pérdida del espacio articular, artrodesis del tobillo y deformidad del astrágalo (*Figura 3C y D*).

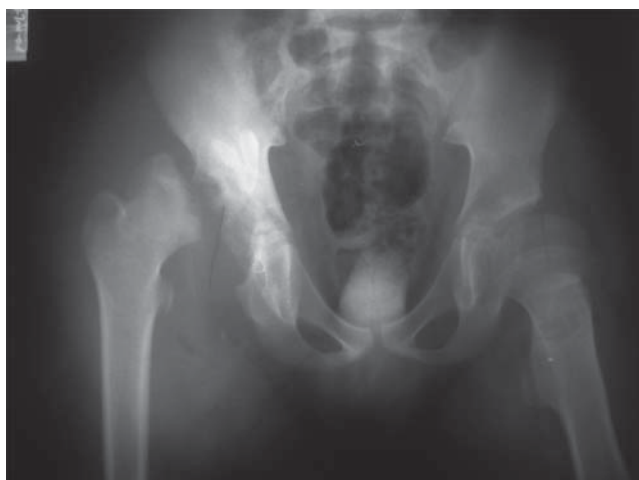**Figura 4:**

Úlcera a nivel de pie: **A)** vista plantar, **B)** vista lateral.

**Figura 5:** Deformidad de mano y muñeca.

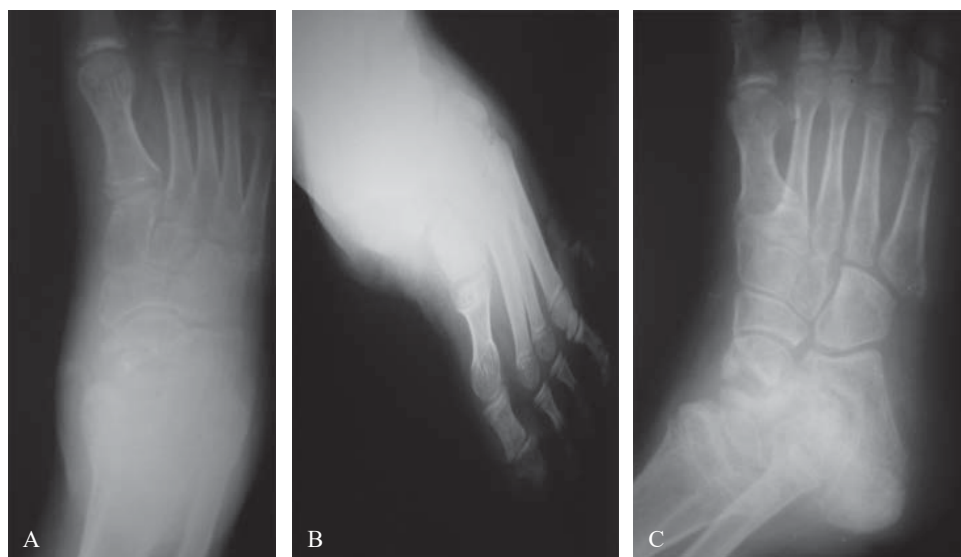
Caso 2

Paciente de 10 años que habita en el Estado de México, el menor de tres hermanos, único con la afección, desde pequeño ha presentado múltiples traumatismos y lesiones, al año de edad sufrió quemadura por escaldadura en región de pectoral izquierdo, después, a la edad de dos años, tuvo fractura de tobillo, siendo atendido mediante la colocación de aparato de yeso suropodálico, a los seis años presentó proceso infeccioso a nivel de las falanges distales de ambas manos que condicionó necrosis y pérdida de las mismas a pesar de tener tratamiento en todas las lesiones mencionadas, los familiares refieren que nunca experimentó dolor. Desde su primera lesión fue tratado y manejado en hospital pediátrico, donde se realizaron estudios que incluyeron biopsia y electromiografía, obteniéndose resultados que señalaron el diagnóstico de insensibilidad congénita al dolor. En 2007 presentó ulceraciones a nivel de labio y tabique nasal, las cuales remitieron con uso de medicamentos; sin embargo, después de seis meses, recidiva del mismo cuadro que evolucionó hasta formar ulceraciones a nivel de paladar y perforación del mismo, lo que condicionó una comunicación con la fosa nasal del lado derecho. Al mismo tiempo presentó comezón a nivel de los ojos, lo que ocasionó que se tallara constantemente, meses después, como consecuencia desarrolló opacidad a nivel de ambas córneas, lo que deterioró progresivamente su visión. En 2009 sufrió caída de un «brincolín» sin experimentar molestias aparentes, por lo que siguió caminando; sin embargo, sus padres observaron alte-

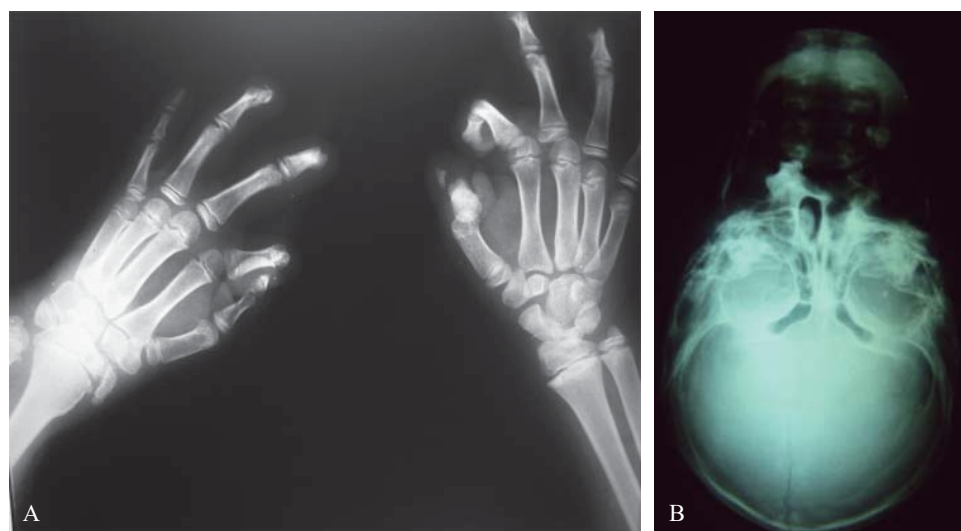
**Figura 6:** Secuelas de lesión en cadera derecha.

raciones en su marcha, motivo por el cual después de tres semanas decidieron acudir al hospital. A su llegada se observó ulceración en pie izquierdo que mostraba datos de necrosis (*Figura 4*), deformidades en cara, particularmente en la pirámide nasal y labio superior, opacidad de ambas córneas, deformidad a nivel de mano y muñeca izquierda con ausencia de falanges distales en todos los dedos y parcialmente de la falange media en dedo medio y pulgar (*Figura 5*). En las radiografías puede observarse antigua luxación de cadera derecha, con presencia de deformidad del acetábulo, canal de escape y necrosis de la cabeza femoral (*Figura 6*), además de ausencia del quinto metatarsiano y falanges del pie izquierdo (*Figura 7*), radiografías en proyección AP de ambas manos mostraron ausencia de falanges distales de todos los dedos y parcial de la falange media del dedo índice y dedo pulgar izquierdos, en proyección anteroposterior de cráneo se observó la deformidad a nivel del maxilar superior y otras estructuras del macizo facial, secuelas todas ellas de lesiones antiguas (*Figura 8*).

El paciente requirió permanecer hospitalizado hasta que se logró el control del proceso infeccioso por medio de antibioterapia, aseo y desbridación del área necrótica, posteriormente se dio cobertura a la zona ulcerada por medio de toma y aplicación de injerto de piel. Con respecto a la cadera, se decidió

**Figura 7:**

Proyecciones radiográficas de pie; **A)** AP pie, **B)** oblicua de pie, **C)** lateral de pie.

**Figura 8:**

A) Secuelas de lesiones en ambas manos, **B)** secuelas de lesiones en macizo facial.

no realizar tratamiento quirúrgico, ya que de momento no se ofrecen grandes beneficios, pero en un futuro se espera hacer un probable reemplazo protésico. Del mismo modo, en las lesiones de las manos y del macizo facial se decidió de momento no intervenir quirúrgicamente al ser secuelas de lesiones antiguas y no comprometer la vida del paciente, por lo que fue egresado a su domicilio para continuar el control en consulta externa.

Discusión

La analgesia congénita es un padecimiento raro, con pocos casos publicados a nivel mundial, el origen de la enfermedad es una mutación en el gen SCN9A que codifica para la subunidad alfa de los canales de sodio, alterando así notablemente la capacidad nociceptiva del paciente, lo que se traduce en una incapacidad para sentir cualquier clase de dolor, por lo que los pacientes pueden sufrir lesiones que condicionan su cuerpo a múltiples deformidades.

El dolor es la principal señal de alarma que el cuerpo humano posee y en el paciente con ausencia de dolor tal señal no existe, por esta razón la vida e integridad del paciente están en peligro sobre todo desde el nacimiento y durante la infancia y no es hasta que el paciente toma conciencia de los riesgos de la enfermedad que comienza a cuidar su cuerpo.

La sospecha del padecimiento debe ser clínica, basándose en un interrogatorio cuidadoso y en la exploración que demuestre ausencia de dolor y conservación del resto de las sensaciones (tacto, temperatura, mecanorreceptoras) y con base en las radiografías del paciente desde su primer accidente será posible encaminar el diagnóstico. Las pruebas diagnósticas para confirmar una alteración de los canales de sodio no son accesibles a todas las unidades médicas, por tanto el diagnóstico se establece por descarte con apoyo de estudios como la electromiografía y la biopsia, las cuales son normales.

No existe un tratamiento para el paciente con insensibilidad congénita al dolor que logre recuperar su capacidad

nociceptiva, será con el paso del tiempo y con los avances en el campo de la medicina molecular, la bioquímica o la genética que se logre encontrar la solución a los problemas ocasionados por las deficiencias funcionales de los canales de sodio, mejorando así la transmisión de estímulos nociceptivos. Por el momento sólo puede educarse al paciente y a sus familiares para que identifiquen nuevas lesiones oportunamente y que sean atendidas de inmediato con el fin de evitar que se produzcan secuelas y complicaciones tan graves como la osteomielitis, que condicionan el deterioro en la calidad de vida del paciente, tal como el historial de los casos aquí presentados.

Bibliografía

1. Dearborn GV. A case of congenital general pure analgesia. *Journal of Nervous and Mental Disease*. 1932; 75: 612-5.
2. García RM, Castillo MO, Camargo MJ, López-Portilla MT. Síndrome de indiferencia congénita al dolor: una enfermedad genética rara. *Boletín MGI*. 2005; 9(1):
3. Nagasako EM, Oaklander AL, Dworkin RH. Congenital insensitivity to pain: an update. *Pain*. 2003; 101(3): 213-9.
4. Bolgul BS, Hamamci N, Agackiran E, Celenk S, Ayna B. Congenital insensitivity to pain: a case report with dental implications. *HK J Paediatrics*. 2010; 15(3): 234-7.
5. Jaffe HL. Enfermedades metabólicas, degenerativas e inflamatorias de huesos y articulaciones. La Prensa Médica; 1978.
6. Karmani S, Shedden R, De Sousa C. Orthopaedic manifestations of congenital insensitivity to pain. *J R Soc Med*. 2001; 94(3): 139-40.
7. Cox JJ, Reimann F, Nicholas AK, Thornton G, Roberts E, Springell K, et al. An SCN9A channelopathy causes congenital inability to experience pain. *Nature*. 2006; 444(7121): 894-8.
8. Kotsias BA. Enfermedades de los canales iónicos. *Medicina (B Aires)*. 1997; 57(5): 617-28.
9. Landrieu P, Said G, Allaire C. Dominantly transmitted congenital indifference to pain. *Annals of Neurology*. 1990; 27(5): 574-8.
10. Núñez R. Analgesia congénita universal. *Rev Med Hosp Nal Niños Dr. Carlos Sáez Herrera*. 1972; 7(1): 43-50.
11. Ogden TE, Robert F, Carmichael EA. Some sensory syndromes in children: indifference to pain and sensory neuropathy. *J Neurol Neurosurg Psychiat*. 1959; 22(4): 267-76.
12. Ogryzlo MA. A familial peripheral neuropathy of unknown etiology resembling Morvan's disease. *Can Med Assoc J*. 1946; 54: 547-53.
13. Rodríguez PM, Fernández DP, Cruz VJ, Cendón OM, Anaya PL, Sánchez MM. Anestesia epidural a un niño con fractura de fémur e insensibilidad congénita al dolor. *Rev Esp Anesthesiol Reanim*. 2002; 49: 555-57.
14. Cummins TR, Sheets PL, Waxman SG. The roles of sodium channels in nociception: implications for mechanisms of pain. *Pain*. 2007; 131(3): 243-57.
15. Drenth JP, Waxman SG. Mutations in sodium-channel gene SCN9A cause a spectrum of human genetic pain disorders. *J Clin Inv*. 2007; 117(12): 3603-9.