

Caso clínico

Complicaciones de la artroplastía de hombro: reporte de un caso

Luengo-Alonso G,* Jiménez-Díaz V,* Zorrilla-Sánchez De Neyra J,* Muñoz-Sánchez G,*
Cecilia-López D,* Jara-Sánchez F,* Porras-Moreno MA*

Hospital Universitario 12 de Octubre, Madrid, España

RESUMEN. *Antecedentes:* La infección e inestabilidad se encuentran entre las complicaciones de más difícil manejo en la cirugía protésica de hombro. La inestabilidad acumula hasta la mitad de los casos, mientras que la infección por hongos representa menos de 1% del total de infecciones y pueden causar daño severo a nivel óseo y de partes blandas. *Métodos:* En este caso clínico se presenta una infección fúngica por *Candida parapsilosis* en una hemiarthroplastía de hombro indicada por una fractura de húmero proximal. Se dio tratamiento quirúrgico en dos tiempos y administración de fluconazol durante ocho semanas previo al segundo tiempo quirúrgico. En la revisión se colocó una prótesis reversa como tratamiento definitivo; sin embargo, el paciente sufrió varios episodios de luxación en el postoperatorio. Fue necesaria una segunda cirugía de revisión protésica para sustituir por componentes de mayor estabilidad. Durante la misma, se extrajeron muestras que fueron analizadas, obteniéndose resultados negativos para infección. *Resultados:* Actualmente tras tres años de seguimiento, el paciente se encuentra bien, sin limitaciones en su labor diaria y tiene un *Constant Score* de 50.5. *Discusión:* Reportamos nuestra experiencia en esta situación excepcional. A nuestro conocer, éste es uno de los primeros casos en los que la infección fúngica y la luxación protésica coinciden en un mismo paciente. Esta situación es un reto para el cirujano, el cual tiene que tratar las dos complicaciones prácticamente a la vez. No se dispone de una evidencia científica para establecer un criterio unificado para el tratamiento de las complicaciones tras cirugía de revisión de artroplastía de hombro, especialmente en la prótesis reversa o megaprótesis.

ABSTRACT. *Background:* Infection and instability are the complications of prosthetic shoulder surgery of more difficult management. Instability builds up to half of the cases, while the fungal infection accounts for less than 1% of all and can cause severe damage to bone and soft tissue. *Methods:* In this case clinical fungal infection by *Candida parapsilosis* is presented in a shoulder hemiarthroplasty indicated by a fracture of the proximal humerus. He received surgical treatment in two-stages and administration of fluconazole for eight weeks prior to the second surgical time. In revision surgery was placed a reverse prosthesis as definitive treatment; however, the patient suffered several episodes of dislocation in the postoperative period; a second revision prosthetic surgery was necessary to use more stable components. During this surgery, we extracted samples that were analyzed, obtaining negative results for infection. *Results:* Now after three years of follow-up, the patient is well, no limitations in their daily work and has a *Constant Score* of 50.5. *Discussion:* We report our experience in this exceptional situation. We know, this is one of the first cases where the fungal infection and dislocation prosthetics in the same patient meet. This situation is a challenge for the surgeon, which has to treat complications two practically at the same time; we do not have scientific evidence to establish a criterion unified for the treatment of complications after surgery for revision of arthroplasty of the shoulder, especially in reverse or mega-denture prosthesis.

* Adscrito al Hospital Universitario 12 de Octubre, Madrid, España.

Dirección para correspondencia:

Dr. Gonzalo Luengo

Calle Santander 3, 12 Madrid 28003, España. 00 346 0955 6156

E-mail: gluenal@gmail.com

Palabras clave: Hombro, artroplastía reversa, infección fúngica, inestabilidad, luxación, fractura, húmero proximal.

Key words: Shoulder, reverse arthroplasty, fungal infection, instability, dislocation, fracture, proximal humerus.

Introducción

La prótesis total invertida de hombro tiene un rango de complicaciones muy importante que varía entre 19 y 68% en algunas series. Entre las mismas se encuentran: daño neurológico, inestabilidad, fracturas periprotésicas, hematoma, infección, *notching* glenoideo y fracturas acromiales, entre otras.^{1,2}

La infección es una de las complicaciones más frecuentes en la cirugía protésica. La incidencia en artroplastías primarias de hombro varía entre 1.8 y 3%,^{3,4} incrementándose hasta 4% en cirugías de revisión⁴ y 10% en casos de prótesis total invertida.¹

Los microorganismos hallados con más frecuencia son aquellos que forman parte de la flora habitual de la piel, entre los que destacan: *Staphylococcus aureus*, *Staphylococcus epidermidis*, *Propionibacterium acnes* y *Corynebacterium species*.^{1,3}

Algunos de los factores que pueden contribuir a esta alta tasa de infecciones son: hematoma, espacios muertos y cirugías previas.¹

La infección fúngica no es frecuente, ya que implica menos de 1% del total de las infecciones⁵ y el agente causal más común es *Candida sp*. En nuestro caso, en un paciente no inmunocomprometido probablemente la infección se produjo por inoculación directa del hongo tras varias cirugías. La infección por *Candida* es conocida en las cirugías protésicas de cadera y rodilla.⁵ Ahora bien, sólo unos cuantos casos se han publicado sobre infecciones fúngicas en prótesis de hombro y ninguno de ellos se asoció posteriormente a episodios de luxación en el mismo paciente.^{5,6,7}

Por otra parte, la luxación es la complicación más frecuente en la cirugía de prótesis total invertida, varía entre 2.4 y 31% de los casos. Hay varios factores que son responsables de esta inestabilidad: deficiencia ósea, mal implante protésico, el diámetro de la glenosfera, alteraciones funcionales del nervio axilar o del músculo deltoides. La inestabilidad suele ser anterior, aconteciendo con el hombro en extensión, aducción y rotación interna.¹

Aunque se han publicado algunos casos sobre este tema,^{5,6,8} no hay un estudio sistemático sobre el mismo y menos aún sobre ambas complicaciones juntas, la infección fúngica y la luxación protésica.

Caso clínico

Hombre de 64 años, sin patología de interés previa, al cual se le implantó una hemiartroplastía de hombro derecho (GLOBAL® UNITE® Platform Shoulder System: 12 x 120 mm vástago cementado de 12 x 120 mm y cabeza humeral estándar de 56 mm) por fractura de húmero proximal tras caída desde su propia altura (*Figura 1*). Tres meses después de la cirugía el paciente acude a urgencias aquejando dolor y malestar en el hombro operado. En el examen físico presentó una tumoración en la cara anterior del hombro con aumento de temperatura local. No tenía otra sintomatología, la movilidad apenas estaba limitada comparada con exploraciones previas y la exploración neurovascular distal era normal. Se decidió realizar estudio radiográfico que no evidenció movilizaciones ni aflo-

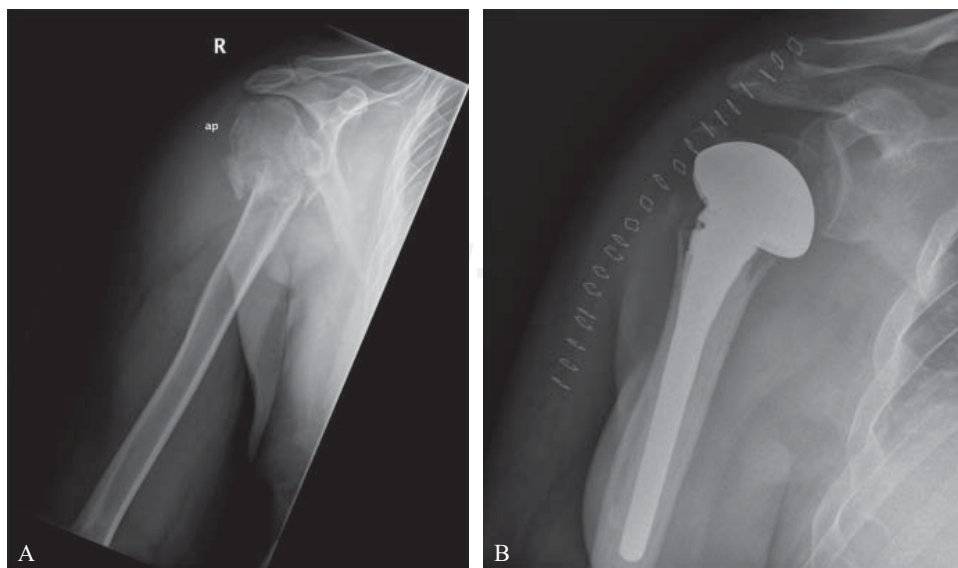


Figura 1.

A) Lesión inicial del paciente. **B)** Postoperatorio inmediato con una hemiartroplastía.

jamientos del material protésico. La analítica presentaba alteraciones de los valores relacionados con la inflamación con una VSG de 20 mm/h y una proteína-C reactiva de 2.96 mg/l. Pensando en una posible infección, el paciente fue intervenido y se realizó un lavado artroscópico. Se obtuvieron muestras que se mandaron al departamento de microbiología, sin crecimiento alguno de microorganismos. Fue dado de alta a los dos días de la cirugía con mejoría clínica.

Siete meses más tarde el paciente volvió a urgencias con fiebre, dolor, inflamación y una marcada reducción de movilidad. Se realizó una TAC que reveló dos masas alrededor de la prótesis. La más anterior, lobulada con dos colecciones: una de ellas de 6.5 x 4 x 4.6 cm por debajo del deltoides y extendiéndose en el plano subcutáneo. La otra colección de 2.5 x 2.3 x 2.8 cm localizada por encima del deltoides. La segunda masa estaba también lobulada: una colección que procedía del margen lateral de la prótesis de 9.2 x 1.6 x 5.5 cm, extendiéndose hasta el tríceps y la segunda debajo de la cabeza lateral del mismo tríceps de 3.6 x 2.4 x 4.6 cm. En esta ocasión la analítica mostraba una proteína-C reactiva de 0.98 mg/l.

Tras una nueva intervención se extrajo la prótesis y se implantó un doble espaciador antibiótico (vancomicina). De nuevo, se enviaron muestras y en este caso creció *Candida parapsilosis*. Se trató al paciente con fluconazol 400 mg/24 horas vía oral durante ocho semanas según recomendaciones de microbiología. Se dio seguimiento semanal en consulta y una vez transcurrido este tiempo, se ingresó al paciente para implantar mediante un abordaje deltopectoral una prótesis total invertida de hombro (PHI Mutars MBA: vástago cementado, glenoesfera no cementada con una metaglena simétrica de 20 mm y una cabeza estándar de 50 mm). En la cirugía, previo a la colocación implante protésico, se obtuvieron varias muestras que finalmente resultaron negativas.

Seis días después de la misma, el paciente presentó un primer episodio de luxación de manera espontánea, sin trauma asociado (Figura 2). Se redujo en quirófano de manera cerrada con sedación y una buena estabilidad. Otro episodio de luxación atraumática ocurrió en los días siguientes. Finalmente tras un tercer episodio en el cual fue necesario recurrir a una reducción abierta, otra vez con buena estabilidad tras la reducción, se decidió realizar una cirugía de revisión, implantando componentes que aportaron mayor estabilidad. (LIMA SMR Total Shoulder Replacement System: 80 x 7 mm vástago tumoral) (Figura 3A).

El tratamiento antifúngico (fluconazol 400 mg/24 h) finalizó a los seis meses sin evidenciar cambios significativos en la función hepática y con parámetros infecciosos normalizados (VSG 8 mm/h y proteína-C Reactiva de 0.76 mg/dl).

Hasta el día de hoy, tras 37 meses la analítica se mantiene normalizada, el paciente ha vuelto a desempeñar su trabajo y actividades diarias sin limitaciones y tiene un rango de movilidad de 150° de elevación, rotación interna hasta L4 y rotación externa muy poco limitada (Figura 3B).

Discusión

Debido a la baja prevalencia de infecciones fúngicas, menos aún en cirugía artroplástica de hombro, es muy complejo realizar protocolos estandarizados para el tratamiento de estas complicaciones. Hoy en día son escasos los casos publicados sobre este tema que se han resumido en la Tabla 1.

En cuanto a la infección hay tres puntos de controversia: extracción del implante, tratamiento antifúngico, duración y por último si debe usarse monoterapia o politerapia farmacológica.

Sobre la necesidad de preservar el implante, en la mayoría de casos se ha decidido por su extracción, sólo en una ocasión se mantuvo la prótesis debido a la patología de base

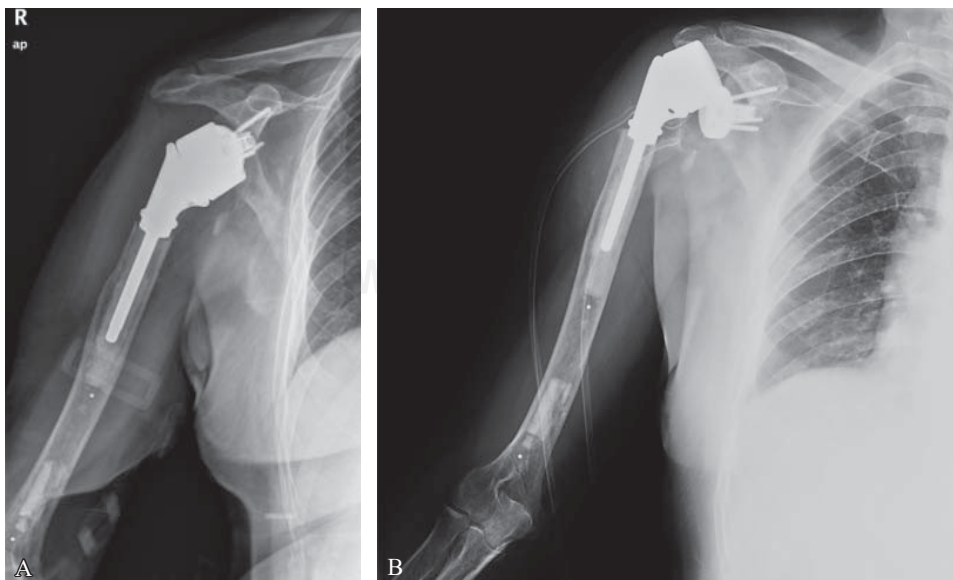


Figura 2.

A) Cirugía de revisión con prótesis reversa. B) Luxación protésica.

del paciente. En este caso, como en los demás casos publicados, se decidió extraer el implante porque consideramos que era imprescindible para conseguir erradicar totalmente la infección.

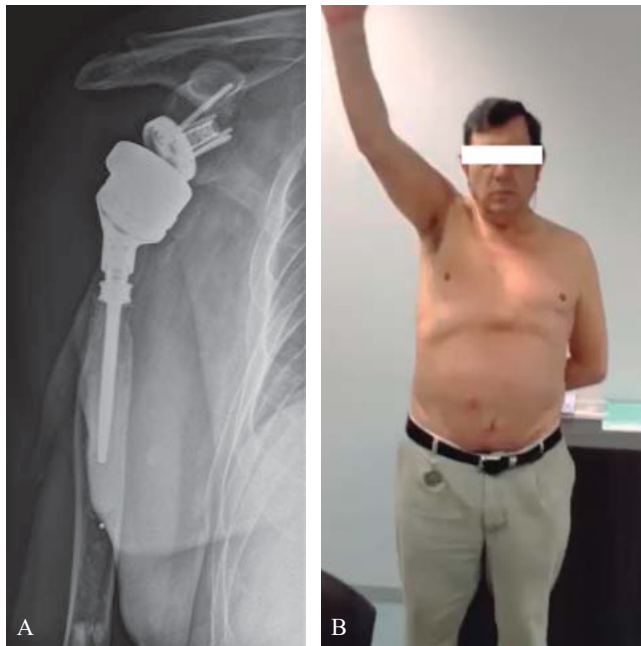

Figura 3. A) Segunda cirugía de revisión. B) Flexión de hombro después de todos los tratamientos quirúrgicos y tres años de evolución.

Sólo hay otro caso de infección por *C. parapsilosis* que se trató con extracción y tratamiento con amphotericina B durante 58 días y ketoconazol 200 mg/12 horas. Los otros casos en los que el germen era *C. albicans*, en un caso se trató con una combinación de dos fármacos (micafungin y fluconazol) y en el otro, con amphotericina B en monoterapia. En el caso que nos ocupa, en conjunto con el servicio de microbiología, se decidió tratar al enfermo con fluconazol 400 mg cada 24 horas en monoterapia durante seis meses. En comparación con el resto de casos, el tratamiento se prolongó hasta seis meses en comparación con las seis semanas empleadas en el resto.

La luxación es probablemente la causa más frecuente de revisión en la artroplastía de hombro. Esta inestabilidad, según reportan Boileau et al.,⁹ puede ser causada por dos motivos: acortamiento humeral o medialización humeral. El primero de ellos puede tratarse mediante un polietileno o espaciador metálico para aportar mayor estabilidad al implante cuando el acortamiento es menor de 15 mm. Cuando éste es mayor de 15 mm, es necesario sustituir el vástago humeral o aportar injerto óseo.⁹ En el segundo supuesto, la medialización humeral puede tratarse lateralizando la posición de la glenoesfera o implantando una de mayor tamaño cuando la medialización es menor de 15 mm. En los casos mayores de 15 mm hay que realizar un cambio de componente glenoideo.⁹ En el presente caso nos encontramos ante un húmero acortado más de 15 mm, por lo que, según los principios antes mencionados, se realizó un cambio de vástago.

Tabla 1. Casos de infección fúngica en prótesis de hombro.

Caso	Edad	Organismo	Factor de riesgo	Tratamiento	Referencia
1	65	<i>C. albicans</i>	Immunosupresión	No explante + micafungin 150 mg 4 días + fluconazol 400 mg/24 h 6 semanas	Chalmers ⁷
2	70	<i>C. albicans</i>	Ninguno	Explante + amphotericina B 6 semanas	Lim y Stern ⁶
3	59	<i>C. parapsilosis</i>	ADVP IV	Explante + amphotericin B 58 días + ketoconazol oral 200 mg/12 horas (duración desconocida)	Lichtman ⁸
4	64	<i>C. parapsilosis</i>	Ninguno	Explante + fluconazol 400 mg/24 h 6 meses	Actual

Tabla 2. Casos reportados de inestabilidad en prótesis invertida de hombro.

Número de pacientes	Edad	Sexo	Diagnóstico	Tiempo transcurrido (días)	Reducción	Tratamiento	Referencia
1	55	M	Luxación recidivante	7	Abierta	Ninguno	Chalmers et al. ⁷
2	65	M	Rotura de manguito irreparable	21	Cerrada	Ninguno	
3	77	M	Fallo de artroplastía total	13	Cerrada	Ninguno	
4	60	M	Rotura de manguito irreparable	7	Cerrada	9 mm espaciador y 3+ polietileno	
5	73	M	Osteoartritis glenohumeral	35	Cerrada	Conversión a hemiartroplastía	
6	56	F	Rotura de manguito irreparable	84	Abierta	40 mm glenoesfera, 9 mm espaciador y 3+ polietileno	
7	73	M	Artropatía por lesión de manguito	17	Cerrada	Conversión a hemiartroplastía	
8	76	M	Osteoartritis Glenohumeral	12	Cerrada	Ninguno	
9	76	M	Artropatía por lesión de manguito	34	Cerrada	Ninguno	
10	79	F	Artropatía por lesión de manguito	14	Cerrada	9 mm espaciador	
11	54	M	Rotura de manguito irreparable	14	Cerrada	9 mm espaciador y 3+ polietileno	
12	64	M	Infección	6	Abierta	Cambio de componente humeral. Polietileno	Presente

Tabla 3. Tratamiento de la inestabilidad en prótesis invertida de hombro.

Número de casos	Procedimiento
10	Reducción cerrada
5	Reducción abierta
3	Alargamiento humeral con espaciador metálico
5	Alargamiento humeral con reimplante de vástago de mayor tamaño
4	Alargamiento humeral con reimplante de vástago de mayor tamaño y lateralización de componente glenoideo
1	Conversión a hemiartroplastia

tago y polietileno por uno de mayor grosor para aportar aún mayor estabilidad.

Una revisión que Chalmers et al.⁷ llevaron a cabo de 11 casos de inestabilidad de prótesis invertida de hombro, nueve casos se trataron mediante reducción cerrada y dos mediante abierta (Tabla 2). Más adelante, tres de los pacientes con reducción cerrada sufrieron otro episodio de luxación que precisó de cirugía de revisión. Respecto a nuestro paciente, se decidió tratar los dos primeros episodios de luxación de manera cerrada para evitar riesgo de una nueva infección a causa de la cirugía, pero un tercer episodio nos obligó a realizar una reducción abierta para tratar la inestabilidad anteriormente mencionada.

En la revisión de Boileau⁹ se describen 28 casos de inestabilidad, 15 de ellos tratados ortopédicamente y 13 de manera quirúrgica (Tabla 3).

El manejo de las complicaciones tras una cirugía de artroplastia de hombro, específicamente de prótesis invertida o megaprótesis, no está hoy en día estandarizado. La infec-

ción e inestabilidad tienen una incidencia alta en cirugía de sustitución articular de hombro y mucha influencia en el resultado funcional final, especialmente si ambas complicaciones ocurren en el mismo paciente como ha pasado en nuestro caso. Actualmente, no hay suficiente evidencia científica que permita establecer un protocolo de tratamiento que nos pudiera ayudar a los cirujanos a afrontar este tipo de casos.

Bibliografía

1. Cheung E, Willis M, Walker M, Clark R, Frankle MA: Complications in reverse total shoulder arthroplasty. *J Am Acad Orthop Surg.* 2011; 19(7): 439-49.
2. Clark JC, Ritchie J, Song FS, Kissenberth MJ, Tolan SJ, Hart ND, et al: Complication rates, dislocation, pain, and postoperative range of motion after reverse shoulder arthroplasty in patients with and without repair of the subscapularis. *J Shoulder Elbow Surg.* 2012; 21(1): 36-41.
3. Saltzman MD, Marecek GS, Edwards SL, Kalainov DM: Infection after shoulder surgery. *J Am Acad Orthop Surg.* 2011; 19(4): 208-18.
4. Coste JS, Reig S, Trojani C, Berg M, Walch G, Boileau P: The management of infection in arthroplasty of the shoulder. *J Bone Joint Surg Br.* 2004; 86(1): 65-9.
5. Springer J, Chatterjee S: *Candida albicans* prosthetic shoulder joint infection in a patient with rheumatoid arthritis on multidrug therapy. *J Clin Rheumatol.* 2012; 18(1): 52-3.
6. Lim EV, Stern PJ: *Candida* infection after implant arthroplasty. A case report. *J Bone Joint Surg Am.* 1986; 68(1): 143-5.
7. Chalmers PN, Rahman Z, Romeo AA, Nicholson GP: Early dislocation after reverse total shoulder arthroplasty. *J Shoulder Elbow Surg.* 2014; 23(5): 737-44.
8. Lichtman EA: *Candida* infection of a prosthetic shoulder joint. *Skeletal Radiol.* 1983; 10(3): 176-7.
9. Boileau P, Melis B, Duperron D, Moineau G, Rumian AP, Han Y: Revision surgery of reverse shoulder arthroplasty. *J Shoulder Elbow Surg.* 2013; 22(10): 1359-70.