

Caso clínico

Migración intraarticular del bloqueo óseo tibial tras la reconstrucción del ligamento cruzado anterior con injerto hueso-tendón-hueso

Alonso-Polo MB,* De Borja-Sobrón F,* Mora F,** Vaquero J***

Hospital General Universitario «Gregorio Marañón». Madrid, España.

RESUMEN. Presentamos el caso de una paciente que tras una reconstrucción del ligamento cruzado anterior (LCA) con injerto hueso-tendón-hueso (HTH) presentó una protrusión intraarticular del bloque óseo tibial en la radiografía postoperatoria de control. Se postuló la divergencia entre el túnel óseo tibial y el tornillo de interferencia como causa fundamental de la migración del injerto. Varios trabajos en modelos animales asocian dicho supuesto a una menor resistencia a la tracción. No se ha encontrado en la bibliografía médica publicada hasta la fecha ningún reporte clínico que describa esta complicación.

Palabras clave: Divergencia, túnel, tornillo, ligamento cruzado anterior.

ABSTRACT. We report the case of a patient that presented an intra-articular protrusion of the tibial bone block after an arthroscopically-assisted ACL reconstruction using a bone-patellar tendon-bone graft. The divergence between the tunnel and the screw was thought to be the reason of the migration. There are several animal-model studies that evidence a relationship between the decreased fixation of the graft and the tunnel-screw divergence. To the best of our knowledge, this is the first report of this complication.

Key words: Divergence, tunnel, screw, anterior cruciate ligament.

Introducción

El aumento de la práctica deportiva en la población general ha incrementado la incidencia de roturas del ligamento cruzado anterior (LCA). Su reconstrucción es uno de los procedimientos ortopédicos más frecuentes, con unos resultados generales muy satisfactorios y una baja tasa de complicaciones.¹

Para obtener un resultado óptimo y evitar el fracaso de la plastía es fundamental un posicionamiento anatómico de los túneles óseos, pero también es indispensable una adecuada fijación ósea.¹

* Cirugía Ortopédica y Traumatología. Hospital General Universitario «Gregorio Marañón». Madrid, España.

** Cirugía Ortopédica y Traumatología. Hospital del Tajo. Madrid, España.

*** Jefe del Servicio de Cirugía Ortopédica y Traumatología. Hospital General Universitario «Gregorio Marañón». Madrid, España.

Dirección para correspondencia:

María Berta Alonso-Polo, MD.

C/Dr. Esquerdo 46, 28007, Madrid, España.

Teléfono: 0034650129880

E-mail: bertalpol@gmail.com

Este artículo puede ser consultado en versión completa en <http://www.medigraphic.com/actaortopedica>

Existen numerosos sistemas de fijación para el injerto; los tornillos de interferencia biodegradables son uno de los más utilizados. Entre las posibles complicaciones de los tornillos biodegradables en la cirugía artroscópica del LCA se encuentran la rotura intraoperatoria, la migración intraarticular, la infección y su probable relación con la formación de pseudoquistes pretibiales.²

Presentamos el caso de una paciente que tras una reconstrucción del ligamento cruzado anterior con aloinjerto hueso-tendón-hueso presentó una protrusión intraarticular del bloque óseo tibial en la radiografía postoperatoria de control. Analizamos las posibles causas y soluciones. No se ha encontrado en la bibliografía médica publicada hasta la fecha ningún trabajo que describa esta complicación.

Caso clínico

Paciente mujer de 27 años que acudió por bloqueos de repetición en la rodilla derecha tras un traumatismo deportivo cuatro años atrás. Presentó test de McMurray positivo para el menisco medial, cajón anterior y Lachman positivos. La resonancia magnética nuclear mostró una rotura completa del LCA y una rotura compleja del cuerno posterior del menisco interno.

Se llevó a cabo una meniscectomía subtotal del segmento posterior del menisco interno y una ligamentoplastia unifascicular anatómica con aloinjerto criopreservado hueso-tendón-hueso (HTH) de tendón rotuliano de 9 mm de ancho, con el bloque óseo femoral de 7 mm y el bloque óseo tibial de 9 mm. El túnel femoral se realizó mediante técnica dentro-fuera, introduciendo la aguja a través del portal anteromedial y utilizando una broca flexible (CLANCY™, Smith and Nephew, Londres, Reino Unido) de 7 mm hasta una profundidad de 30 mm. El túnel tibial se hizo mediante técnica fuera-dentro con guía de perforación tibial (ACUFEX™ PINPOINT, Smith and Nephew, Londres, Reino Unido) a 55° y broca de 9 mm. La fijación femoral y tibial se ejecutó con tornillos de interferencia reabsorbibles (BIORCI-HA®, Smith and Nephew, Londres, Reino Unido) de biocomposite (ácido poliláctico e hidroxiapatita) de 7 x 25 mm y 9 x 25 mm, respectivamente. Durante la exploración artroscópica se objetivó el posicionamiento y la adecuada tensión del injerto.

Como parte del protocolo postquirúrgico de nuestro centro, los pacientes permanecen una noche hospitalizados con analgesia intravenosa y se realizan dos proyecciones radiográficas de control (anteroposterior y lateral) de la rodilla intervenida antes del alta hospitalaria. En la radiografía postoperatoria se evidenció una divergencia entre el tornillo de interferencia y el túnel tibial de 15° en el plano coronal y 10° en el plano sagital, así como una protrusión intraarticular de 40% del bloqueo óseo tibial (Figuras 1 y 2).

Se reintervino a la paciente a las 48 horas de la primera intervención para hacer un recambio de la ligamentoplastia. Se retiró sin dificultad el tornillo tibial, que presentó una fijación insuficiente. Se extrajo el tornillo femoral previa liberación de partes blandas. Se traccionó la plastia, sin conseguir desanclarla del fémur, por lo que se seccionó el segmento tendinoso del injerto y se extrajeron ambos bloques óseos individualmente por el portal anteromedial. Se revisó que los túneles óseos fueran correctos y se volvieron a utilizar, sin ampliar su diámetro, en la nueva reconstrucción con otro aloinjerto HTH de tendón rotuliano criopreservado fijado con dos tornillos de interferencia reabsorbibles, el proximal de 7 x 25 mm y el distal de 10 x 30 mm, con una orientación y tensión adecuadas.

La radiografía postoperatoria fue satisfactoria y, dos años después de las intervenciones, la paciente realiza actividad deportiva sin limitación (Figuras 3 y 4).

Discusión

La reconstrucción del LCA es uno de los procedimientos ortopédicos más frecuentes. Los pacientes suelen ser jóvenes físicamente activos que desean retomar su actividad deportiva de manera temprana.¹ Para obtener un buen resultado, la precisión en el posicionamiento de los túneles óseos es fundamental, puesto que mejora la estabilidad rotacional y disminuye el riesgo de rerruptura de la plastia.¹ Además, es necesaria una fijación inicial estable; sin embar-

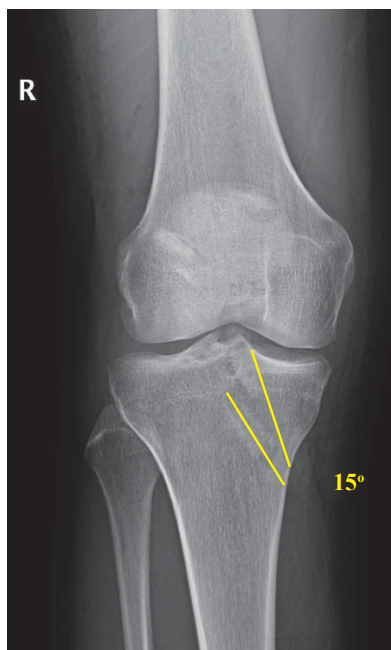


Figura 1.

Radiografía simple de rodilla, proyección anteroposterior. Se identifica una divergencia entre el tornillo de interferencia y el bloque óseo tibial de 15° en el plano coronal.

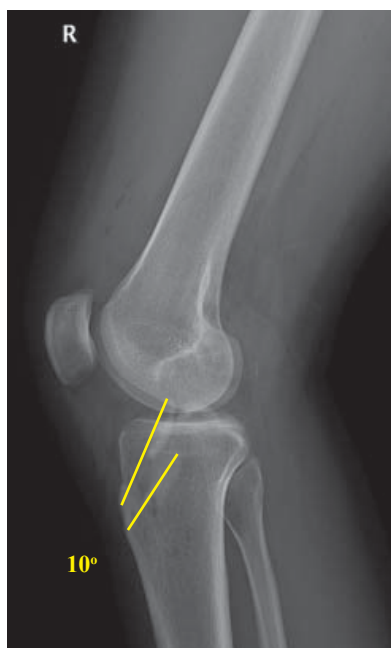

Figura 2.

Radiografía simple de rodilla, proyección lateral. Se identifica una divergencia entre el tornillo de interferencia y el bloque óseo tibial de 10° en el plano sagital.

go, a pesar de los avances tecnológicos, continúa sin existir un consenso al respecto. Los tornillos de interferencia proporcionan una fijación inicial fuerte y rígida en las reconstrucciones del LCA con injerto hueso-tendón-hueso hasta que se produce la incorporación del bloque óseo del injerto al hueso; esto parece que ocurre entre cuatro y 12 semanas después de la cirugía.¹

La fuerza de fijación de los tornillos de interferencia depende de la densidad mineral ósea del paciente y de la brecha entre el bloque óseo del injerto y el túnel tibial.¹ Se ha demostrado que no existen diferencias entre la fijación con tornillos de 7 y 9 mm de diámetro, pero cuando hay una dis-

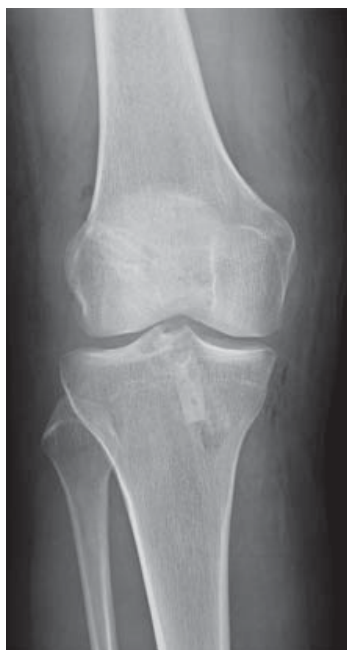

Figura 3.

Radiografía simple de rodilla, proyección anteroposterior. El tornillo de interferencia y el bloque óseo tibial son paralelos en el plano sagital.

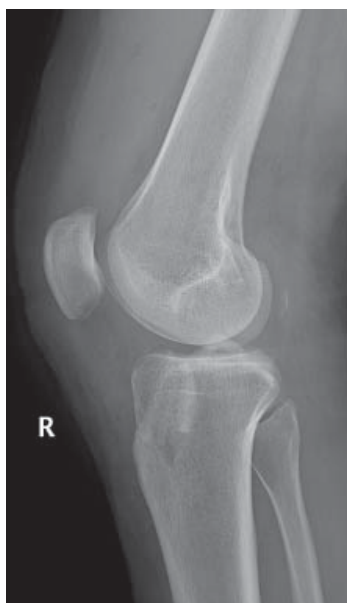

Figura 4.

Radiografía simple de rodilla, proyección lateral. El tornillo de interferencia y el bloque óseo tibial son paralelos en el plano sagital.

crepancia entre el bloque óseo del injerto y el túnel óseo, el diámetro del tornillo adquiere mayor relevancia.³ Ninguno de estos dos factores justificaría la falta de fijación en nuestra paciente, puesto que es una persona joven y no existió espacio residual entre el injerto y el túnel.

Se ha demostrado que la fijación primaria del injerto HTH con tornillos de interferencia biodegradables es tan fuerte y rígida como la obtenida con los tornillos metálicos.^{1,4} Esto descartaría que el material del implante influyera en el fracaso de la plastía.

Otro factor de influencia descrito es el ángulo formado entre el bloque óseo del injerto y el tornillo. Cuando el tornillo es paralelo al túnel y a la pastilla ósea, existe un con-

tacto máximo entre las espiras del tornillo, el injerto y el túnel, pero a medida que aumenta la divergencia, disminuye el contacto y se puede comprometer la fuerza de fijación de la plastía.⁵

Se han publicado diversos estudios en modelos animales en los que se evalúa el efecto de esta divergencia túnel-tornillo. Pierz y sus colaboradores reportan un debilitamiento de la resistencia a la tracción axial con divergencias de 15° y 30° en un modelo porcino.⁵ Estos resultados apoyan que en nuestra paciente, la divergencia entre el tornillo y el túnel justificara la falta de anclaje del tornillo distal y la migración intraarticular del bloque óseo tibial del injerto. En cuanto a la fijación femoral, Jomha, Dworsky y sus respectivos grupos concluyeron que se necesitan unas divergencias mayores que las tibiales, más de 20° y 30° respectivamente, para disminuir la resistencia a la tracción axial.^{6,7} Además, Kadija M reportó seis casos de perforación de la cortical posterior femoral y pérdida de la fijación por una divergencia entre el túnel femoral y el tornillo de interferencia.⁸ Nuestra paciente es el primer ejemplo en humanos de que la divergencia entre el túnel tibial-injerto y el tornillo puede comprometer la fijación de la plastía.

La discrepancia entre la posición del túnel y el tornillo se puede explicar por la presencia de tejido óseo esponjoso blando en la metáfisis tibial. El tornillo puede encontrar resistencia en el injerto y continuar por una vía con menor resistencia, por la pared posterior del túnel. Para evitar este problema se recomienda utilizar una guía para el tornillo más rígida y visualizar su punta en el túnel de manera artroscópica antes de insertar el tornillo.⁹

En nuestro centro se realiza un control radiográfico postoperatorio de rutina tras la reconstrucción del LCA con injerto HTH. Esta práctica no está apoyada por la bibliografía: es considerada como una medida no costo-efectiva que en raras ocasiones modifica el manejo postoperatorio del paciente.¹⁰ En nuestro caso, gracias a la radiografía se evidenció la migración intraarticular del bloque óseo del injerto y se pudo reintervenir a la paciente de manera precoz para evitar posibles lesiones secundarias.

Nuestra paciente es el primer caso descrito en la bibliografía médica hasta la fecha de migración intraarticular del bloque óseo del injerto por una divergencia en la colocación del tornillo de interferencia tibial, apoyando los resultados obtenidos en modelos animales. Basados en nuestra experiencia, recomendamos la retirada de la plastía fallida y una nueva reconstrucción del LCA con un nuevo injerto aprovechando los túneles óseos si se encuentran en una posición adecuada.

Bibliografía

1. Siebold R, Dejour D, Zaffagnini S (editors): *Anterior cruciate ligament reconstruction: a practical surgical guide*. Berlin, Germany: Springer Science & Business; 2014.
2. Alonso B, Sobrón FB, Vidal C, Vaquero J: Pretibial pseudocyst after anterior cruciate ligament reconstruction with a biocomposite screw. *Acta Ortop Mex*. 2016; 30(3): 150-3.

3. Kohn D, Rose C: Primary stability of interference screw fixation. Influence of screw diameter and insertion torque. *Am J Sports Med.* 1994; 22(3): 334-8.
4. Brand J Jr, Weiler A, Caborn DN, Brown CH Jr, Johnson DL: Graft fixation in cruciate ligament reconstruction. *Am J Sports Med.* 2000; 28(5): 761-74.
5. Pierz K, Baltz M, Fulkerson J: The effect of Kurosaka screw divergence on the holding strength of bone-tendon-bone grafts. *Am J Sports Med.* 1995; 23(3): 332-5.
6. Jomha NM, Raso VJ, Leung P: Effect of varying angles on the pullout strength of interference screw fixation. *Arthroscopy.* 1993; 9(5): 580-3.
7. Dworsky BD, Jewell BF, Bach BR Jr: Interference screw divergence in endoscopic anterior cruciate ligament reconstruction. *Arthroscopy.* 1996; 12(1): 45-9.
8. Kadija M, Bumbasirević M, Blagojević Z, Dubljanin-Raspopović E: Posterior femoral cortex perforation unrecognised during arthroscopic LCA reconstructive surgery. *Acta Chir Iugosl.* 2006; 53(4): 73-8.
9. Hughes AW, Dwyer AJ, Govindaswamy R, Lankester B: The use of intra-operative fluoroscopy for tibial tunnel placement in anterior cruciate ligament reconstruction. *Bone Joint Res.* 2012; 1(10): 234-7.
10. Werner BC, Burrus MT, Kew ME, Dempsey IJ, Gwathmey FW, Miller MD, et al: Limited utility of routine early postoperative radiography after primary ACL reconstruction. *Knee.* 2016; 23(2): 237-40.