

Artículo original

Rigidez postraumática de codo: resultados a corto plazo de la artrólisis artroscópica

Bustamante-Suárez de Puga D,* Cebrián-Gómez R,* Villegas-Robles E,** Sanz-Reig J,* Más-Martínez J,* Verdú-Román CM,* Morales-Santías M,* Martínez-Giménez E*

HLA Clínica Vistahermosa, Alicante, España

RESUMEN. *Antecedentes:* La «artrólisis» abierta ha sido el tratamiento estándar en la rigidez de codo, con buenos resultados; sin embargo, las complicaciones asociadas y los avances en la cirugía artroscópica han permitido incorporar esta técnica quirúrgica. *Material y métodos:* Entre Enero de 2014 y Marzo de 2016, seis pacientes con rigidez postraumática de codo fueron intervenidos mediante cirugía artroscópica por el mismo equipo quirúrgico. Se registró pre- y postoperatoriamente, el nivel de dolor según escala analógica visual numérica, rango de movilidad articular del codo con el uso de un goniómetro y cuestionario *Mayo Elbow Performance Index*. *Resultados:* El seguimiento medio de los pacientes fue de 14.5 meses. El valor medio en la escala analógica visual disminuyó de 4.5 a 0.3 puntos. El rango medio de movilidad del codo se incrementó de 55.3° a 130°, con una ganancia media de 75°. La puntuación media en el cuestionario MEPI pasó de 46.6 puntos a 95 puntos, con una ganancia media de 48.4 puntos. Como procedimientos asociados a la «artrólisis» artroscópica se realizó extracción del material de síntesis en las tres fracturas de olécranon. No hubo ningún caso de osificación heterotópica, infección superficial o neuropatía cubital. Ningún paciente precisó reintervención quirúrgica para una nueva «artrólisis» artroscópica o abierta. *Conclusiones:* La liberación artroscópica en la rigidez postraumática de codo es una técnica efectiva a corto plazo para recuperar la movilidad.

Palabras clave: Liberación, codo, artroscópica, rigidez, función.

ABSTRACT. *Background:* Open «arthrolysis» has been the standard treatment for elbow stiffness, with good results. However, the associated complications of open arthrolysis and the advancements in arthroscopic surgery have allowed including the latter as an additional approach. *Material and methods:* Between January 2014 and March 2016, 6 patients with posttraumatic elbow stiffness underwent arthroscopic surgery by the same surgical team. Pre- and post-operative assessment included pain with a numerical visual analogue scale, elbow joint range of motion with a goniometer and the Mayo Elbow Performance Index questionnaire. *Results:* Mean patient follow-up was 14.5 months. The mean VAS score decreased from 4.5 to 0.3. The mean elbow range of motion increased from 55.3° to 130°, with a mean gain of 75°. The mean MEPI questionnaire score went from 46.6 to 95, with a mean gain of 48.4 points. The procedures associated with arthroscopic «arthrolysis» included removal of the synthesis material from the 3 olecranon fractures. No cases of heterotopic ossification, superficial infection or ulnar neuropathy were reported. None of the patients required surgical reintervention to perform a new «arthrolysis», whether arthroscopic or open. *Conclusions:* Arthroscopic release to treat posttraumatic elbow stiffness is an effective technique to restore mobility in the short term.

Key words: Release, elbow, arthroscopic, stiffness, function.

Nivel de evidencia: IV

* Especialista de Traumatología y Cirugía Ortopédica. HLA Clínica Vistahermosa. Alicante, España.

** Especialista de Traumatología y Cirugía Ortopédica. Centro Médico Noroeste. Ciudad Obregón, Sonora, México.

Dirección para correspondencia:

Dr. David Bustamante-Suárez de Puga

Traumatología Vistahermosa HLA Clínica Vistahermosa. Av. de Dénia, 103 03015 Alicante, España.

E-mail: bulturis@hotmail.com

Este artículo puede ser consultado en versión completa en <http://www.medigraphic.com/actaortopedica>

Introducción

La rigidez de codo es una complicación que produce limitación funcional para la realización de actividades cotidianas, deportivas y laborales. Las causas pueden ser intrínsecas o intraarticulares, o extrínsecas o extraarticulares, aunque en la mayoría de los pacientes se combinan. El tratamiento inicial debe ser conservador para recuperar la movilidad y función articular. En caso de fracaso, el tratamiento quirúrgico es obligatorio.^{1,2,3}

La «artrólisis» abierta ha sido el tratamiento estándar en la rigidez de codo, con buenos resultados descritos en la literatura. Sin embargo, asocia complicaciones postquirúrgicas como lesiones neurológicas, hematomas, problemas cutáneos, etcétera.² Los avances en la cirugía artroscópica han permitido incorporar esta técnica quirúrgica en el tratamiento de la rigidez de codo.⁴

La rigidez postraumática presenta una incidencia aproximada de 5%.⁵ Un rango de movilidad de codo menor de 100° o una contractura en flexión mayor de 30° produce una limitación funcional de 80% para la realización de actividades de la vida diaria.⁶

Nuestra hipótesis de trabajo fue que la «artrólisis» artroscópica de codo como tratamiento de la rigidez postraumática sería una técnica efectiva a corto plazo.

Material y métodos

Durante el período Enero de 2014 a Marzo de 2016, seis pacientes con rigidez de codo postraumática fueron intervenidos en nuestro servicio mediante artroscopia.

En todos los pacientes se solicitó preoperatoriamente estudio radiológico simple, tomografía computarizada y resonancia magnética nuclear de codo. La indicación del procedimiento se realizó con base en los siguientes criterios: limitación de actividades cotidianas, tratamiento conservador durante un mínimo de seis meses, espacio articular cubitohumeral y radiohumeral conservado.

Todas las cirugías se realizaron por el mismo equipo quirúrgico. El paciente se colocó en decúbito lateral sobre soporte en el brazo, con el antebrazo libre y que permitiera la movilidad del codo en flexión y extensión. El torniquete neumático se ubicó lo más proximal posible en el brazo y se mantuvo a 250 mmHg de presión (*Figura 1*). Tras localizar la situación del nervio cubital, húmero distal, olécranon y su borde cubital y lateral, cabeza radial y epicóndilo lateral, se marcaron los portales anteromedial, posterior directo y posterolateral (*Figura 2*). La articulación se distendió mediante infiltración a nivel del «soft spot» de 20 cm³ de suero fisiológico para rechazar las estructuras neurovasculares hacia anterior (*Figura 3*).⁷ No se utilizó bomba de presión y la irrigación fue por gravedad. Se inició el procedimiento mediante la realización del portal anteromedial con un artroscopio de 4.0 mm de 30°. Bajo control artroscópico se realizó el portal anterolateral para la instrumentación y se alternaron los portales para visualización e instrumentación.

Con el objetivo de valorar todas las estructuras con influencia directa en la rigidez articular, el recorrido artroscópico fue sistematizado. La exploración se inició en la cámara anterior del codo valorando la cápsula anterior, cabeza del radio, coronoides y fosa coronoidea. A continuación se exploró la cámara posterior del codo con valoración de la fosa olecraniana y la articulación húmero-cubital. En cada una de las zonas exploradas, se procedió a la resección de bridas fibróticas, osteofitos y cuerpos libres (*Figura 4*). Tras el desbridamiento, se realizó movilización articular hasta conseguir un balance articular satisfactorio. No se utilizaron sistemas de drenaje.

En la sala de recuperación postanestésica se procedió a realizar un bloqueo axilar para el control analgésico postquirúrgico.

Al día siguiente a la intervención se inició un protocolo específico e intensivo de rehabilitación del codo mediante movilidad continua pasiva y activa de codo. No se utilizaron férulas de movilidad pasiva ni ortesis nocturnas para man-

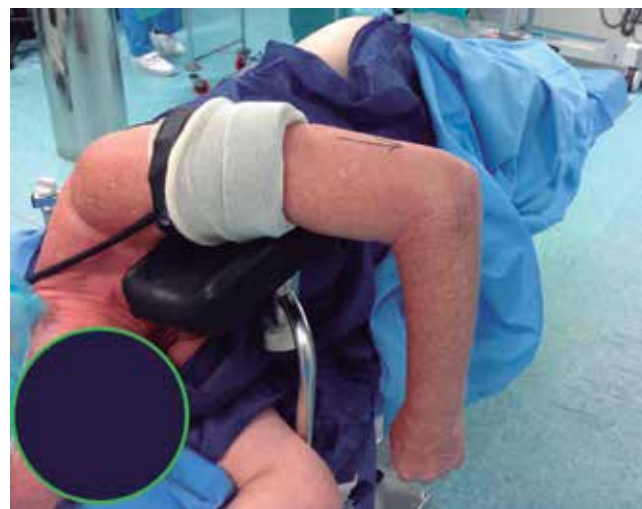

Figura 1. Posicionamiento del paciente en decúbito lateral sobre soporte en el brazo, con antebrazo y codo libre.

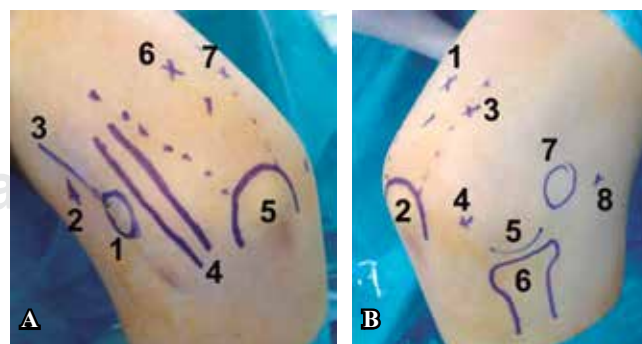


Figura 2. Portales artroscópicos. **A.** Visión medial: 1. Epitróclea. 2. Portal anteromedial. 3. Tabique intermuscular. 4. Nervio cubital. 5. Olécranon. 6. Portal posterior directo. 7. Portal posterolateral. **B.** Visión lateral: 1. Portal posterior directo. 2. Olécranon. 3. Portal posterolateral. 4. Soft spot. 5. Capitellum. 6. Cabeza radio. 7. Epicóndilo. 8. Portal anterolateral.

tener el codo en extensión o flexión máxima. Los pacientes permanecían ingresados durante dos días.

Para la evaluación de los resultados se consideró un seguimiento mínimo de seis meses: pre- y postoperatoriamente; se utilizó la escala analógica visual numérica⁸ para registrar el nivel de dolor, el rango de movilidad articular del codo con el uso de un goniómetro y el cuestionario *Mayo Elbow Performance Index* (MEPI).⁹ Según el cuestionario MEPI, los resultados se clasificaron en excelentes (> 90 puntos), buenos (80-89 puntos), regulares (70-79 puntos) y malos (< 69 puntos).

El análisis estadístico se realizó con el programa informático SPSS 18.0. Las variables cuantitativas se presentaron como media (mínimo-máximo).

Resultados

La edad media de los pacientes fue de 50.8 años (rango 18 a 72). Por sexos, cinco varones y una mujer. Ningún

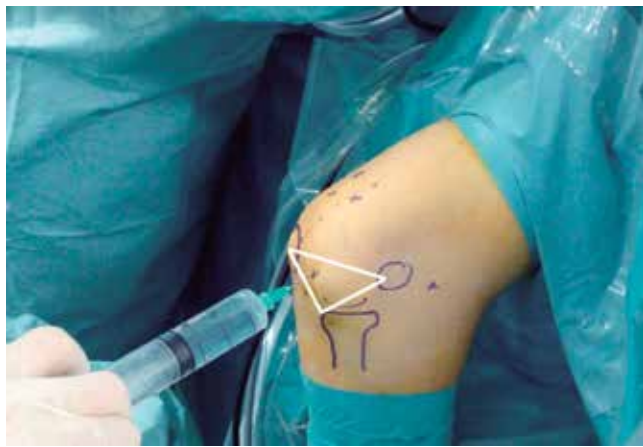

Figura 3. Infiltración articular a través del «soft spot».

caso fue bilateral. Cuatro pacientes asociaron fractura del codo: dos fracturas de la cabeza del radio (Figura 5), una fractura de olécranon, una fractura de *capitellum*; y dos pacientes con fractura-luxación, en ambos casos fractura de olécranon. Las fracturas de cabeza de radio se habían tratado mediante inmovilización con férula braquial durante cuatro semanas. La fractura de olécranon mediante osteosíntesis tipo obenque, sin fisioterapia posterior. La fractura de *capitellum* mediante inmovilización con férula braquial durante tres semanas. Y la fractura-luxación mediante reducción de la luxación, osteosíntesis con placa de la fractura de olécranon y posterior inmovilización en férula braquial durante cuatro semanas en un paciente y cinco semanas en el otro paciente.

El tiempo medio entre la fractura y su tratamiento fue de 10 meses (rango 8 a 12). El seguimiento medio de los pacientes fue de 14.5 meses (rango 12 a 18). El valor medio en la escala analógica visual disminuyó de 4.5 puntos (rango 2 a 8) a 0.3 puntos (rango 0 a 2) al final del seguimiento.

Ningún paciente presentaba preoperatoriamente limitación de la pronación o supinación del antebrazo. El valor medio de flexión pasó de 93.3° (rango 70° a 110°) preoperatorio a 150° al final del seguimiento (rango 110° a 150°); y la extensión media de 38° (rango 30° a 50°) a 7.5° (rango 0° a 35°). El rango de movilidad medio del codo se incrementó de 55.3° preoperatorio (rango 30°-80°) a 130° (rango 75°-150°) al final del seguimiento, con una ganancia media de 75°. La puntuación media en el cuestionario MEPI pasó de 46.6 puntos (rango 15-70) en el preoperatorio, a 95 puntos (rango 70-100) al final de seguimiento, con una ganancia media de 48.4 puntos. Al final del seguimiento los resultados fueron excelentes en cinco pacientes y regular en el paciente restante. Los datos generales de la serie se presentan en la tabla 1.

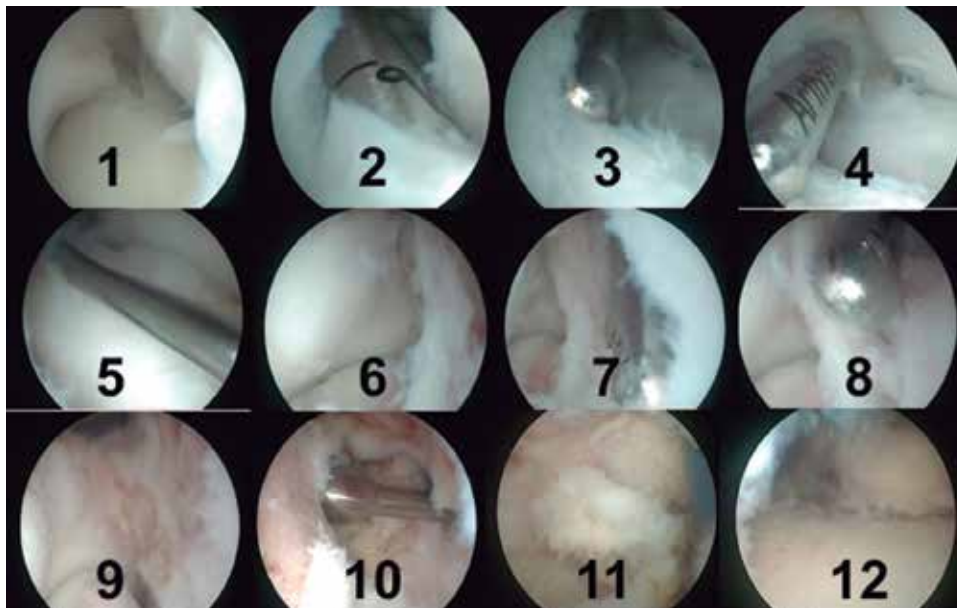


Figura 4.

Protocolización del recorrido artroscópico.

1. Portal anterolateral bajo visión artroscópica directa desde el portal anteromedial para exploración de cámara anterior de codo. 2 y 3. Resección de bridas capsulares. 4. Capsulotomía anterior. 5. Instrumentación a través de portal anterolateral para intercambio de portales. 6. Visión desde portal anterolateral. 7. Resección de bridas anterolaterales. 8. Se completa la capsulotomía anterior. 9. Visión de la fosa coronoidea desde el portal anterolateral. 10. Limpieza de la fosa coronoidea con instrumentación desde el portal anteromedial y visión desde el portal anterolateral. 11. Visión de cámara posterior de codo. 12. Limpieza de cámara posterior con visión desde portal posterolateral.

Tabla 1. Datos generales de la serie.

N	1	2	3	4	5	6
Edad (años)	56	18	61	51	72	47
Sexo	Varón	Varón	Mujer	Varón	Varón	Varón
Fractura cabeza de radio	Sí	Sí				
Fractura de olécranon			Sí		Sí	Sí
Fractura de <i>capitellum</i>				Sí		
Luxación de codo					Sí	Sí
Tiempo entre fractura y artrólisis artroscópica (meses)	9	10	10	8	11	12
Flexión preoperatoria (°)	100	110	90	110	80	70
Extensión preoperatoria (°)	-40	-40	-40	-30	-40	-40
Rango de movilidad preoperatorio (°)	60	70	50	80	40	30
Flexión postoperatoria (°)	150	150	150	150	115	110
Extensión postoperatoria (°)	0	0	0	0	-10	-35
Rango de movilidad postoperatorio (°)	150	150	150	150	105	75
EVA preoperatoria	2	5	2	5	5	8
EVA postoperatoria	0	0	0	0	0	2
MEPI preoperatorio	70	30	70	55	40	15
MEPI postoperatorio	100	100	100	100	100	70

El paciente con resultado regular fue un varón de 47 años con luxación de codo y fractura de olécranon que precisó osteosíntesis con placa. En el postoperatorio, tras la fractura-luxación presentó como complicación distrofia simpático-refleja tipo Sudeck. El rango de movilidad a los 12 meses de la fractura-luxación fue de 30°.

Como procedimiento asociado se realizó extracción del material de síntesis en las tres fracturas de olécranon. No hubo ningún caso de osificación heterotópica, infección superficial o neuropatía cubital. Ningún paciente precisó reintervención quirúrgica.

Discusión

El hallazgo más importante de nuestro estudio fue que la artrólisis artroscópica en la rigidez de codo postraumática es una opción terapéutica para recuperar la movilidad dentro de un rango útil (30° a 120°). En nuestra serie, el rango de movilidad medio del codo se incrementó 75° y los resultados fueron excelentes en 83.3% de los pacientes.

El tratamiento de elección de la rigidez postraumática de codo ha sido la liberación abierta. Numerosos estudios refieren buenos resultados en el tratamiento de la rigidez postraumática de codo, con una ganancia media de 52° en el rango de movilidad.^{10,11,12,13} Sin embargo, las complicaciones asociadas a la técnica quirúrgica deben ser tenidas en cuenta. Cai² publica en su revisión de 810 pacientes intervenidos mediante artrólisis abierta 24.3% de complicaciones y 34% de reintervenciones. Las complicaciones más frecuentes fueron las lesiones nerviosas en 8.6% y las osificaciones heterotópicas en 5.6%.

Las series publicadas en la literatura sobre los resultados de la liberación artroscópica en la rigidez postraumática de codo son series de casos clínicos, con nivel de evidencia IV. Čefo¹⁴ presenta 27 pacientes con una edad media de 42

años y una ganancia media en el rango de movilidad de 26° a los 24 meses de seguimiento. Degreef¹⁵ refiere una ganancia media en el rango de movilidad de 38° en 12 pacientes con una edad media de 41 años a 19 meses de seguimiento. Pederzini¹⁶ publica los resultados de 64 pacientes con una edad media de 41 años y ganancia media en el rango de movilidad de 33° a 58 meses de seguimiento. Wu⁴ indica una ganancia media en el rango de movilidad de 66° en 34 pacientes con una edad media de 34 años y seguimiento a 12 meses. Sólo tres estudios^{4,16} han utilizado el MEPI como cuestionario de valoración. En ambos se produjo una ganancia media en la puntuación al final del seguimiento de 21¹⁶ y 24 puntos.⁴ Los resultados comparativos de las series estudiadas se muestran en la tabla 2.

La neurólisis del nervio cubital es un procedimiento recomendado en casos de rigidez severa que precisan de una ganancia importante en el rango de movilidad del codo.¹⁷ Pederzini¹⁶ refiere sintomatología neurológica preoperatoria del nervio cubital en 34 de 64 pacientes (53.1%) y realiza neurólisis sin transposición anterior. En dos pacientes no mejoró la sintomatología neurológica y fueron reintervenidos para realizar transposición anterior del nervio cubital. Por el contrario, Wu⁴ publica la presencia de sintomatología neurológica cubital en tres pacientes tras la artrólisis artroscópica, con recuperación completa a los seis meses sin necesidad de tratamiento quirúrgico. En nuestra serie, ningún paciente refirió sintomatología neurológica del nervio cubital preoperatoria ni postoperatoriamente.

El uso de dispositivos ortopédicos de movilidad pasiva en el postoperatorio tras la artrólisis artroscópica es controvertido y se han publicado resultados similares en series con y sin su utilización. Los autores coinciden en iniciar la movilidad pasiva del codo lo antes posible tras la artrólisis artroscópica y progresar a movilidad activa que reduzca el

Tabla 2. Resultados comparativos de series estudiadas.

Autor	Año	N	Edad (años)	Rango de movilidad preop (°)	Rango de movilidad postop (°)	Ganancia de movilidad (°)	MEPI preop	MEPI postop	Ganancia MEPI	Seguimiento (meses)
Ćeŕo ¹⁴	2011	27	42	99	125	26				24
Degreef ¹⁵	2011	12	41	75	138	38				19
Pederzini ¹⁶	2014	64	41	66	99	33	60	81	21	58
Wu ⁴	2015	34	34	48	114	66	68	92	24	12
Bustamante	2017	6	50	53	130	75	46	95	49	14

Las variables cuantitativas se expresan como media.

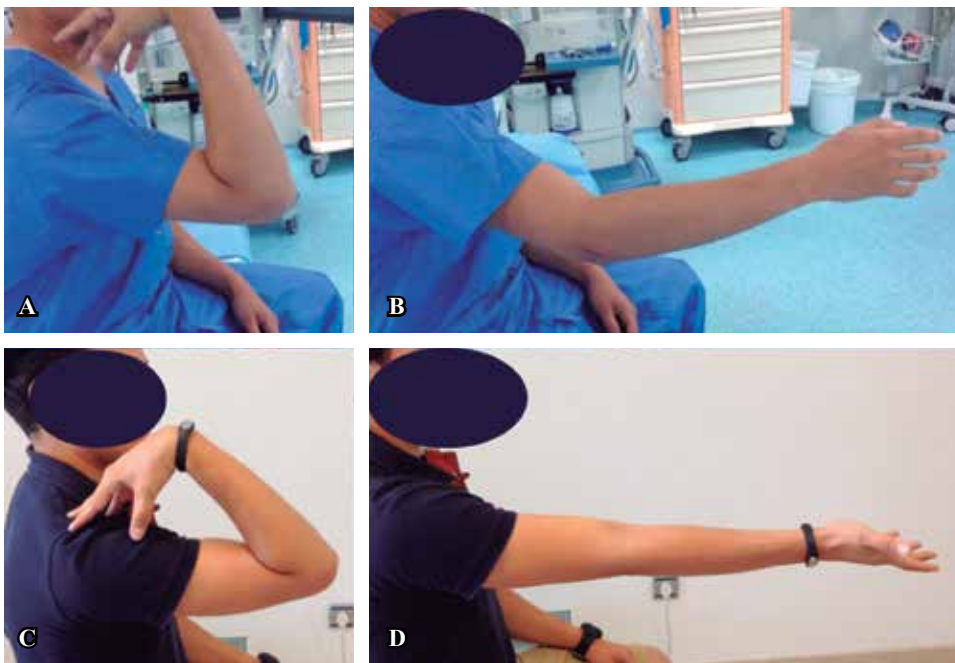


Figura 5.

Varón de 18 años con rigidez de codo tras fractura de cabeza de radio (caso número 2). Flexión de 110° (A) y extensión 50° (B) preoperatoria. Postquirúrgico flexión de 150° (C) y extensión de 0° (D).

dolor y la inflamación y permita mantener el rango de movilidad conseguido intraoperatoriamente.^{4,14,16,18}

Las principales complicaciones descritas asociadas a la liberación artroscópica son la infección y la lesión neurovascular.¹⁷ Degreef¹⁵ no refiere complicaciones en sus pacientes. Ćeŕo¹⁴ presenta un caso de infección superficial de un portal que precisó tratamiento antibiótico oral para su resolución. Pederzini¹⁶ indica siete fístulas sinoviales que se resolvieron en tres semanas, dos infecciones superficiales, dos neuropatías del nervio cubital que precisaron reintervención a los dos meses de la cirugía, una parálisis del nervio interóseo posterior que precisó reintervención. Wu⁴ refiere dos casos de infección superficial y dos neuropatías del nervio cubital que se resolvieron en seis meses sin necesidad de reintervención quirúrgica.

Nuestro estudio presenta limitaciones a tener en cuenta. Se trata de una serie de casos con un número reducido y un seguimiento a corto plazo. Por lo tanto, y sobre la base de los resultados iniciales obtenidos, nuestro objetivo a futuro es continuar con este protocolo de tratamiento artroscópico

de la rigidez de codo, para incrementar la serie acompañada de un mayor seguimiento.

Bibliografía

- Mellena JJ, Lindenhovius AL, Jupiter JB: The posttraumatic stiff elbow: an update. *Curr Rev Musculoskelet Med.* 2016; 9: 190-8.
- Cai J, Wang W, Yan H, Sun Y, Chen W, Chen S, et al: Complications of open elbow arthrolysis in post-traumatic elbow stiffness: a systematic review. *PLoS One.* 2015; 10(9): e0138547.
- Kodde IF, Van Rijn J, Van den Bekerom M, Eygendaal D. Surgical treatment of post-traumatic elbow stiffness: a systematic review. *J Shoulder Elbow Surg.* 2013; 22: 574-80.
- Wu X, Wang H, Meng C, Yang S, Duan D, Xu W, et al: Outcomes of arthroscopic arthrolysis for the post-traumatic elbow stiffness. *Knee Surg Sports Traumatol Arthrosc.* 2015; 23: 2715-20.
- Morrey BF, Askew LJ, Chao EY. A biomechanical study of normal functional elbow motion. *J Bone Joint Surg Am.* 1981; 63(6): 872-7.
- Nandi S, Maschke S, Evans PJ, Lawton JN: The stiff elbow. *Hand (NY).* 2009; 4(4): 368-79.
- Savoie III FH. Guidelines to becoming an expert elbow arthroscopist. *Arthroscopy.* 2007; 23(11): 1237-40.
- Williamson A, Hogart B: Pain: a review of three commonly used pain rating scales. *J Clin Nurs.* 2005; 14(7): 798-804.

9. Dawson J, Fitzpatrick R, Carr A, Murray D: Questionnaire on the perceptions of patients about total hip replacement. *J Bone Joint Surg Br.* 1996; 78(2): 185-90.
10. Cikes A, Jolles BM, Farron A: Open elbow arthrolysis for posttraumatic elbow stiffness. *J Orthop Trauma.* 2006; 20(6): 405-9.
11. Gosling T, Blauth M, Lange T, Richter M, Bastian L, Krettek C: Outcome assessment after arthrolysis of the elbow. *Arch Orthop Trauma Surg.* 2004; 124(4): 232-6.
12. Park MJ, Kim HG, Lee JY: Surgical treatment of posttraumatic stiffness of the elbow. *J Bone Joint Surg Br.* 2004; 86: 1158-62.
13. Ruch DS, Shen J, Chloros GD, Krings E, Papadonikolakis A: Release of the medial collateral ligament to improve flexion in post-traumatic elbow stiffness. *J Bone Joint Surg Br.* 2008; 90(5): 614-8.
14. Čefo, I, Eygendaal D: Arthroscopic arthrolysis for posttraumatic elbow stiffness. *J Shoulder Elbow Surg.* 2011; 20(3): 434-9.
15. Degreef I, De Smet L: Elbow arthrolysis for traumatic arthrofibrosis. A shift towards minimally invasive surgery. *Acta Orthop. Belg.* 2011; 77(6): 758-64.
16. Pederzini LA, Nicoletta F, Tosi M, Prandini M, Tripoli E, Cossio A: Elbow arthroscopy in stiff elbow. *Knee Surg Sports Traumatol Arthrosc.* 2014; 22(2): 467-73.
17. Keener JD, Galatz LM. Arthroscopic management of the stiff elbow. *J Am Acad Orthop Surg.* 2011; 19(5): 265-74.
18. Higgs ZC, Danks BA, Sibinski M, Rymaszewski LA: Outcomes of open arthrolysis of the elbow without post-operative passive stretching. *J Bone Joint Surg Br.* 2012; 94(3): 348-52.