

Caso clínico

Fractura de fémur en un paciente con deformidad «*dog-leg*» secundaria a artrogriposis. Descripción de un método único de osteosíntesis

Auñón-Martín I,* Jiménez-Díaz V,** Zorrilla-Sánchez De Neira J,** Capel-Agúndez A*

Hospital 12 de Octubre. Madrid, España

RESUMEN. El concepto «artrogriposis» agrupa varias enfermedades cuya característica común es la presencia de múltiples contracturas congénitas. La rodilla se afecta con frecuencia y es causa importante de morbilidad en estos pacientes. Las contracturas en flexión de la rodilla son más comunes y tienen peor pronóstico que las contracturas en extensión. Existen diferentes técnicas de tratamiento para la contractura en flexión de la rodilla; la osteotomía distal de extensión femoral corrige eficazmente la flexión fija, pero puede dar lugar a una deformidad residual. Esta deformidad iatrogénica altera la convexidad anterior de la diáfisis femoral y conlleva problemas graves en el manejo posterior de patología ortopédica. Se presenta el caso de una paciente con artrogriposis y una deformidad en fémur con una fractura en la región supracondílea. El manejo de la fractura fue difícil por la presencia de una distorsión de la arquitectura normal del fémur. En nuestro trabajo se describe el método de osteosíntesis utilizado para hacer frente a la fractura y a la deformidad previa de la paciente.

Palabras clave: Artrogriposis, deformidad, fémur, osteosíntesis, fractura.

ABSTRACT. The concept of arthrogryposis encompasses several conditions that share the presence of multiple congenital contractures. The knee is frequently involved and is an important cause of morbidity in these patients. Flexion contractures of the knee are the most common ones and have a worse prognosis than extension contractures. Different approaches are available to treat flexion contractures of the knee. Distal femoral extension osteotomy effectively corrects fixed flexion, but may lead to residual deformity. This iatrogenic deformity disrupts the anterior convexity of the femoral shaft and leads to serious problems in the subsequent management of orthopedic conditions. This is a case report of a patient with arthrogryposis and a femur deformity who sustained a supracondylar fracture. Managing the fracture was challenging due to a disruption in the normal architecture of the femur. This is a description of the osteosynthesis approach used to treat the fracture and the patient's pre-existing deformity.

Key words: Arthrogryposis, deformity, femur, osteosynthesis, fracture.

* Cirujano Ortopédico.

** Residente de Cirugía Ortopédica.

Hospital 12 de Octubre. Madrid, España.

Dirección para correspondencia:

Dr. Ismael Auñón-Martín

Servicio de Cirugía Ortopédica. Séptimo piso. Hospital 12 de Octubre. Avenida de Andalucía s/n, 28041, Madrid, España.

Teléfono: (0034) 91-3908227

E-mail: ismaelaumartin@hotmail.com

Este artículo puede ser consultado en versión completa en <http://www.medigraphic.com/actaortopedica>

Introducción

El término «artrogriposis» agrupa varias enfermedades no relacionadas cuyo fenotipo común es la presencia de múltiples contracturas congénitas.¹ Una de las articulaciones más comúnmente afectadas es la rodilla; los pacientes presentan una gravedad variable, desde una contractura leve de partes blandas a subluxación, e incluso, luxación de la articulación.² Las contracturas en flexión de la articulación de la rodilla son las más comunes y muestran peores resultados y mayores tasas de recurrencia después del tratamiento que las contracturas de extensión.³ Se han desarrollado varios procedimientos quirúrgicos para el tratamiento de contracturas de rodilla dependiendo de la severidad y de la edad del paciente.^{4,5} La os-

teotomía distal de extensión femoral es útil para la corrección de una deformidad de rodilla en flexión fija, pero puede dar lugar a una deformidad residual denominada «dog-leg». Esta deformidad iatrogénica altera la convexidad anterior normal de la diáfisis femoral y puede causar problemas graves en el tratamiento posterior de problemas ortopédicos.^{4,5}

El objetivo de nuestro estudio es describir nuestro enfoque para hacer frente a una fractura de fémur en una paciente con deformidad iatrogénica secundaria a artrogriposis. En nuestro conocimiento, éste es el primer reporte de caso que describe este método atípico de osteosíntesis.

Descripción del caso

Una paciente de 58 años de edad acudió al Servicio de Urgencias de nuestro centro después de una caída accidental de su propia altura. Su historial médico incluía únicamente hipertensión y artrogriposis que requirió cirugía durante su infancia.

A su llegada, la paciente refería dolor en la rodilla derecha y también que no había sido capaz de caminar desde la caída. La exploración física no mostró deformidad en la rodilla, pero sí impotencia funcional. Se identificó una deformidad en equino no reductible de su pie derecho y una deformidad en equino parcialmente reductible de su pie izquierdo. La exploración vascular era normal en ambos miembros inferiores. El examen neurológico mostró pérdida de fuerza en varios grupos de músculos bilateralmente: cuádriceps 2/5, isquiotibiales 4/5 y extensores del tobillo 2/5; la sensibilidad era normal y los reflejos tendinosos estaban disminuidos. La exploración de las extremidades superiores fue normal.

En su estado basal, la paciente caminaba ayudada por dos muletas y órtesis de rodilla en ambos miembros inferiores.

Las radiografías simples del fémur mostraron una fractura diafisaria oblicua larga mínimamente desplazada con extensión en el fémur distal (*Figuras 1 y 2*). Los estudios de rayos X también dejaron observar una notable deformidad del fémur, con la pérdida de la curva normal y un fémur distal con una curva corta de convexidad posterior («dog-leg»).

La paciente fue admitida y trasladada a la sala de operaciones, colocada en posición supina, y se realizó un abordaje percutáneo lateral al fémur.

Se llevó a cabo la reducción de la fractura y su osteosíntesis se hizo con una placa bloqueada de ángulo variable (placa VA-condilar LCP. Synthes, West Chester) que se insertó mediante una técnica mínimamente invasiva.

La fluoroscopia intraoperatoria confirmó que la deformidad «dog-leg» del fémur impedía la correcta adaptación entre una placa de fémur estándar o un clavo estándar y el fémur. Finalmente, se comprobó que una placa femoral contralateral volteada era el dispositivo que mejor se adaptaba a la forma del fémur y fue la opción elegida. Los controles radioscópicos fueron satisfactorios y se realizó el cierre quirúrgico. El curso postoperatorio inmediato transcurrió sin incidentes (*Figuras 3 y 4*) y la paciente fue dada de alta en descarga durante las primeras seis semanas.

La carga de peso se le permitió a las seis semanas postoperatorias asistida con dos muletas. Los estudios radiológicos no mostraron desplazamientos secundarios en la evolución.

Después de siete meses de seguimiento, la paciente se encontraba bien y la carga de peso fue progresivamente avanzando. Caminaba ayudada por muletas y una órtesis de rodilla de bloqueo de extensión de la rodilla. Desafortunadamente, sufrió una nueva caída accidental y se produjo

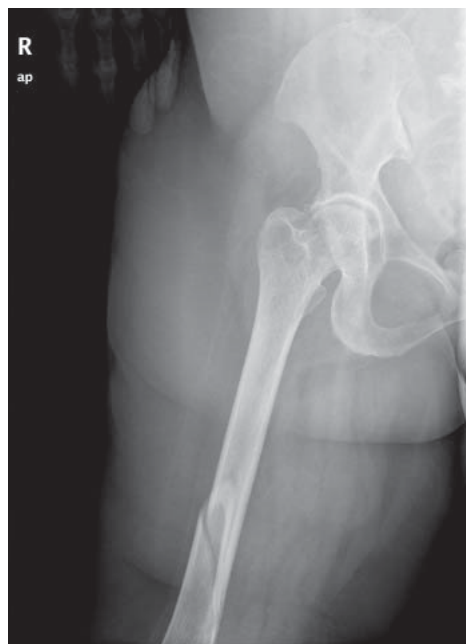

Figura 1. Proyección AP de la fractura de fémur.

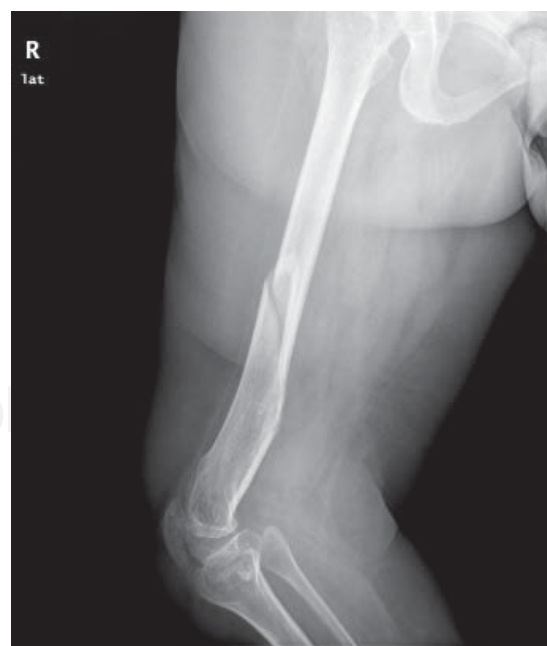

Figura 2. Proyección lateral del fémur con la deformidad asociada del extremo distal.

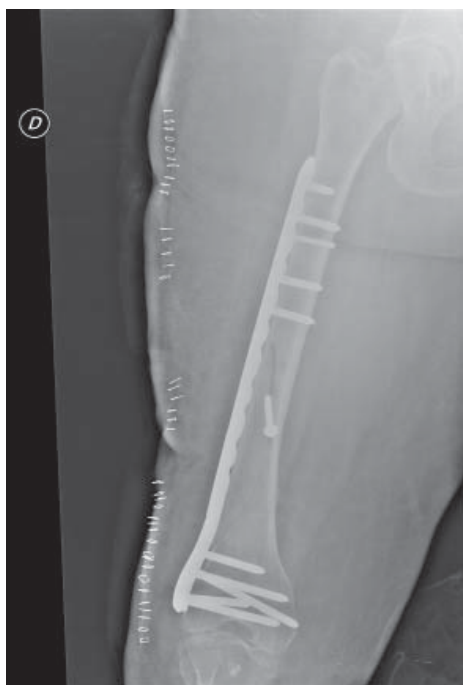

Figura 3. Control postoperatorio inmediato.

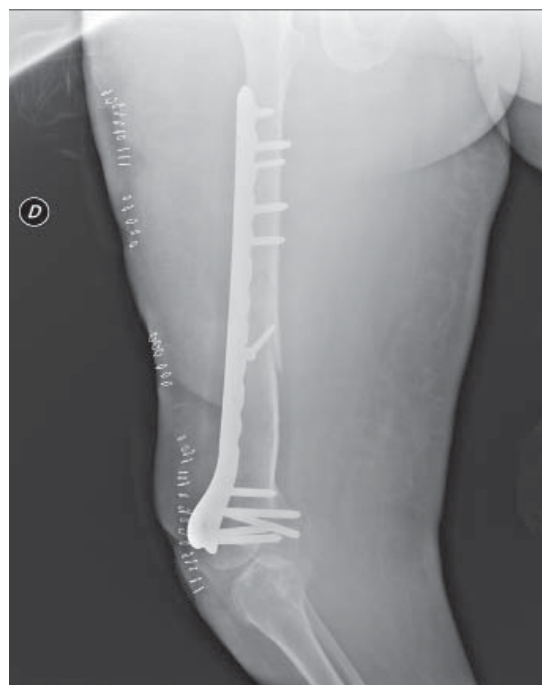

Figura 4. Control postoperatorio con reducción y fijación satisfactoria.

una fractura de la tibia proximal derecha. En la evaluación radiográfica de esta nueva fractura, la fractura del fémur derecho se veía completamente consolidada (Figuras 5 y 6).

Discusión

La artrogriposis es un hallazgo clínico que varias enfermedades tienen en común. La amioplasia es la más común de ellas: 84% de los pacientes con este trastorno tienen afectadas las cuatro extremidades, en 11% de los casos se afectan sólo las extremidades inferiores y en 5%, exclusivamente las extremidades superiores.⁶

En este caso, la paciente tenía un examen neurológico normal, excepto en los miembros inferiores, donde presentaba una atrofia muscular marcada con deformidades, un pie equino bilateral y una sensibilidad normal.

A pesar de que nunca había sido examinada con el fin de encontrar la causa de artrogriposis, según los hallazgos clínicos pensamos que podría tratarse de una amioplasia con afectación restringida de miembros inferiores. La ausencia de otros casos en la familia, la inteligencia normal y las rodillas gravemente afectadas hasta requerir cirugía en la infancia son factores que apoyan el diagnóstico de sospecha.⁷

Las deformidades de rodilla son frecuentes en la amioplasia y a menudo requieren tratamiento quirúrgico. Un estudio describe que 39% de los pacientes con contracturas de la rodilla requieren cirugía. Sólo las cirugías del pie son más comunes, realizándose en 76% de los casos.⁶ Las contracturas en flexión son las deformidades más frecuentes y discapacitantes de la rodilla; aunque las contracturas de extensión también pueden estar presentes, suelen tener mejor

evolución. En un estudio se encontró que sólo 50% de los niños con contracturas en flexión de la rodilla fueron capaces de caminar; por otro lado, todos los niños con contracturas de extensión pudieron hacerlo.³

Las contracturas en flexión tienen una alta tasa de recurrencia. El uso de aparatos ortopédicos en las extremidades inferiores en los niños que son capaces de caminar puede retrasar la cirugía y disminuir el número de intervenciones quirúrgicas. La presencia de contracturas recurrentes requiere tratamiento quirúrgico de las mismas. Los procedimientos quirúrgicos varían de liberación de los tejidos blandos o epifisiodesis anterior femoral hasta opciones más agresivas como la corrección gradual con Ilizarov u osteotomías de extensión supracondílea, dependiendo de la severidad de las deformidades y de la edad del paciente.^{4,5}

La osteotomía de extensión supracondílea del fémur puede ser una alternativa razonable en pacientes con esqueleto maduro con contracturas en flexión de la rodilla, pues permite una corrección adecuada de la deformidad. Sin embargo, este procedimiento altera la forma normal del fémur, lo que resulta en una deformidad «dog-leg» que puede ser cosméticamente inaceptable por el paciente y puede hacer difíciles los procedimientos adicionales en el fémur.^{2,4,5} A pesar de la falta de datos clínicos, nuestra paciente reportó haber sido operada de ambos miembros inferiores en la infancia al menos una vez. De acuerdo con los hallazgos clínicos y radiológicos, pudo haberse llevado a cabo una osteotomía de extensión en la zona supracondilar del fémur.

El enclavado intramedular anterógrado fresado y bloqueado es el tratamiento habitual para las fracturas femorales diafisarias. Los clavos retrógrados son dispositivos más adecuados en

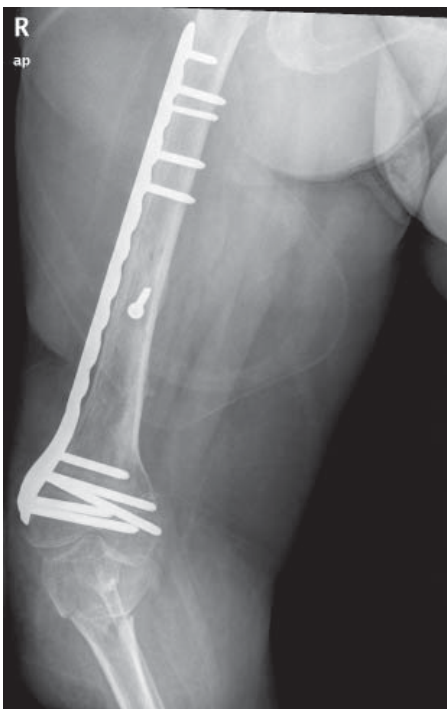


Figura 5. Fractura de fémur consolidada; se aprecia la fractura proximal de tibia.

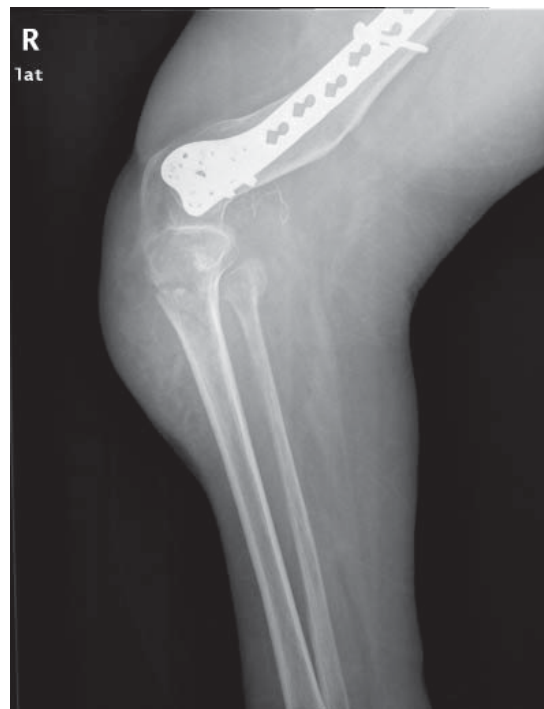

Figura 6. Vista lateral donde se aprecia la fractura proximal de tibia sin afectación al fémur.

algunas situaciones. En casos excepcionales, se puede realizar la fijación de fracturas femorales diafisarias utilizando placas.⁸ En nuestro caso, la deformidad residual del fémur no permitió el uso de un dispositivo intramedular. Por este motivo, se decidió llevar a cabo la fijación de la fractura utilizando placas.

Aunque las placas rectas tradicionales siguen siendo un excelente dispositivo, el tratamiento de las fracturas de fémur distal mediante técnicas mínimamente invasivas ha reemplazado en su mayoría a la reducción abierta con abordajes amplios de este tipo de fracturas.⁹ En el caso de nuestra paciente, se utilizó una placa contorneada femoral con tornillos de bloqueo poliaxiales de fijación de la fractura implantada por la técnica percutánea. Tales dispositivos proporcionan una fijación estable del fémur y una excelente estabilidad incluso en hueso osteopénico gracias a sus tornillos de bloqueo. Estudios biomecánicos demuestran que las placas de bloqueo necesitan mayores cargas axiales para provocar fallo del material que otros dispositivos, como clavos intramedulares.¹⁰ Las placas de bloqueo también tienen menor incidencia de pérdida de fijación distal, especialmente en hueso osteoporótico. Otro estudio biomecánico ha demostrado que las placas de bloqueo poliaxiales tienen mayor rigidez a la torsión, una deformación inferior y necesitan cargas más altas para provocar el fallo de la misma que las placas de bloqueo convencionales.¹¹

A pesar de la amplia experiencia usando placas de bloqueo para el tratamiento de fracturas femorales distales, no se ha reportado el uso de una placa lateral contralateral volteada en la bibliografía. En nuestro conocimiento, éste es el primer caso que describe este método único de osteosínte-

sis, que nos proporciona una opción exitosa de tratamiento para un tipo de fractura compleja.

Bibliografía

- Hall JG: Arthrogryposis multiplex congenita: etiology, genetics, classification, diagnostic approach, and general aspects. *J Pediatr Orthop B.* 1997; 6(3): 159-66.
- Bernstein RM: Arthrogryposis and amyoplasia. *J Am Acad Orthop Surg.* 2002; 10(6): 417-24.
- Murray C, Fixsen JA: Management of knee deformity in classical arthrogryposis multiplex congenita (amyoplasia congenita). *J Pediatr Orthop B.* 1997; 6(3): 186-91.
- Lampasi M, Antonioli D, Donzelli O: Management of knee deformities in children with arthrogryposis. *Musculoskelet Surg.* 2012; 96(3): 161-9.
- Van Bosse HJ, Feldman DS, Anavian J, Sala DA: Treatment of knee flexion contractures in patients with arthrogryposis. *J Pediatr Orthop.* 2007; 27(8): 930-7.
- Sells JM, Jaffe KM, Hall JG: Amyoplasia, the most common type of arthrogryposis: the potential for good outcome. *Pediatrics.* 1996; 97(2): 225-31.
- Bamshad M, Van Heest AE, Pleasure D: Arthrogryposis: a review and update. *J Bone Joint Surg Am.* 2009; 91 Suppl 4: 40-6.
- Ricci WM, Gallagher B, Haidukewych GJ: Intramedullary nailing of femoral shaft fractures: current concepts. *J Am Acad Orthop Surg.* 2009; 17(5): 296-305.
- Gwathmey FW Jr, Jones-Quaidoo SM, Kahler D, Hurwitz S, Cui Q: Distal femoral fractures: current concepts. *J Am Acad Orthop Surg.* 2010; 18(10): 597-607.
- Zlowodzki M, Williamson S, Cole PA, Zardiackas LD, Kregor PJ: Biomechanical evaluation of the less invasive stabilization system, angled blade plate, and retrograde intramedullary nail for the internal fixation of distal femur fractures. *J Orthop Trauma.* 2004; 18(8): 494-502.
- Wilkins KJ, Curtiss S, Lee MA: Polyaxial locking plate fixation in distal femur fractures: a biomechanical comparison. *J Orthop Trauma.* 2008; 22(9): 624-8.