

Caso clínico

Tratamiento conservador de rotura crónica de tendón de Aquiles: reporte de caso

González-Murillo M,* Rodrigo-Alonso A,* Figueiredo-González H,*
Salgado-Rodrigo AM,* Mota-Blanco SM*

Hospital Universitario Getafe

RESUMEN. Presentamos el caso clínico de una paciente de 64 años con rotura de tendón de Aquiles izquierdo y dos meses de evolución que ha pasado desapercibida. Con la aplicación de un tratamiento conservador se consiguió una funcionalidad completa y simétrica a cinco meses de la lesión.

Palabras clave: Rotura, crónica, Aquiles, conservador, tratamiento.

ABSTRACT. We report a case of a 64 years-old female patient with ruptured left Achilles tendon within two months of evolution that has gone unnoticed. By the application of a conservative treatment recovered complete and symmetrical functionality in five months time after the injury.

Key words: Rupture, chronic, Achilles, conservative, treatment.

Introducción

La rotura del tendón de Aquiles es una lesión conocida desde la antigüedad, pero fue Ambroise Paré quien realizó la primera descripción en 1575. Los tendones de los músculos gastrocnemios y el músculo sóleo se unen hacia el talón para formar el tendón de Aquiles cuya función principal es la flexión plantar del pie. Se trata de la tercera rotura tendinosa más frecuente. Generalmente se relaciona con un área hipovascular o zona crítica demostrada en estudios angiográficos que se encuentra entre 2 a 6 cm proximal a su inserción calcánea.¹

Existe controversia en relación al tratamiento de las roturas agudas del tendón de Aquiles entre quienes prefieren un manejo ortopédico no quirúrgico mediante inmovilización inicial con rehabilitación exhaustiva posterior y quienes optan por una reparación quirúrgica (percutáneo o a cielo abierto).

* Médico del Servicio de Cirugía Ortopédica y Traumatología, Hospital Universitario Getafe.

Dirección para correspondencia:

Manuel González-Murillo
Servicio de COT-Hospital Universitario Getafe
Carretera de Toledo km 12,500, CP 28905 Getafe (Madrid)
Dirección postal: Calle Martin Luther King 9 p11 4ºB Alcorcón
CP 28922 (Madrid)
E-mail: manuelgonzalezmurillo@gmail.com

Este artículo puede ser consultado en versión completa en <http://www.medigraphic.com/actaortopedica>

No obstante, en cuanto a las roturas crónicas de tendón de Aquiles con 4 a 6 semanas de evolución existe consenso de que el mejor tratamiento es el quirúrgico. Por ello, el objetivo de este trabajo es exponer un caso donde la aplicación de un tratamiento conservador con rehabilitación exhaustiva puede ser una alternativa eficaz para evitar posibles complicaciones inherentes a la cirugía.

Caso clínico

Presentamos el caso de una mujer de 64 años, sin antecedentes patológicos de interés, que acude a Urgencias con dolor y limitación funcional para el apoyo del miembro inferior izquierdo y con dos meses de evolución. En la exploración física encontramos «signo del hachazo» en tendón de Aquiles izquierdo, con una «prueba de Thompson» positiva patológica respecto al tobillo derecho. Asimismo, observamos que presenta una flexión plantar activa conservada pero con menos fuerza que el miembro contralateral y palpamos un tendón delgado plantar íntegro.

Ante los hallazgos descritos, se solicita estudio con resonancia magnética de tobillo izquierdo y se realiza inmovilización con férula suropédica en equino. En la resonancia magnética se encontró rotura total a 8 cm de la inserción en calcáneo (*Figura 1*).

Debido al tiempo de evolución, a los hallazgos de las pruebas complementarias y a la flexión plantar contra resistencia conservada, se decide realizar tratamiento conservador con rehabilitación funcional intensa y colocación de ortesis articulada de tobillo tipo Walker con flexión dorsal

progresiva semanal desde 120° de flexión plantar. Permitimos carga del miembro afectado cuando se consiguió una flexión de 90° (a partir de la tercera semana).

A los cinco meses de tratamiento conservador, la paciente deambula de manera autónoma sin ayuda, puede realizar marcha de puntillas (*Figura 2*) y ha cicatrizado el tendón de Aquiles izquierdo (*Figura 3*).

Discusión

El tratamiento de la rotura del tendón de Aquiles continúa siendo, en la actualidad, motivo de controversia. En cada una de las opciones (tratamiento conservador versus quirúrgico) existen ventajas e inconvenientes que debemos conocer.

En cuanto al tratamiento quirúrgico se refiere, Nistor,² en 1981, realiza una revisión en la que observa una incidencia de complicaciones de 8%. Asimismo, en varias revisiones de la bibliografía se determina que el porcentaje de complicaciones es mayor en el tratamiento quirúrgico (complicaciones de la herida, infección), pero encontramos porcentajes mayores de rotura recurrente en los pacientes que reciben un tratamiento conservador.^{2,3,4}

En cuanto al resultado funcional de ambas opciones de tratamiento, Willits,⁵ en 2010, en un estudio multicéntrico aleatorizado sobre roturas agudas de Aquiles donde utiliza un tratamiento conservador con rehabilitación funcional acelerada, demuestra, con un nivel de evidencia I, que los resultados funcionales del tratamiento conservador son similares a los del tratamiento quirúrgico, e indica que esta alterna-

tiva evitaría las complicaciones relacionadas con la cirugía. De la misma manera, Costa y cols.,⁶ en 2006, en pacientes tratados de manera conservadora con carga temprana versus demorada, no encuentra diferencias entre ambas opciones.

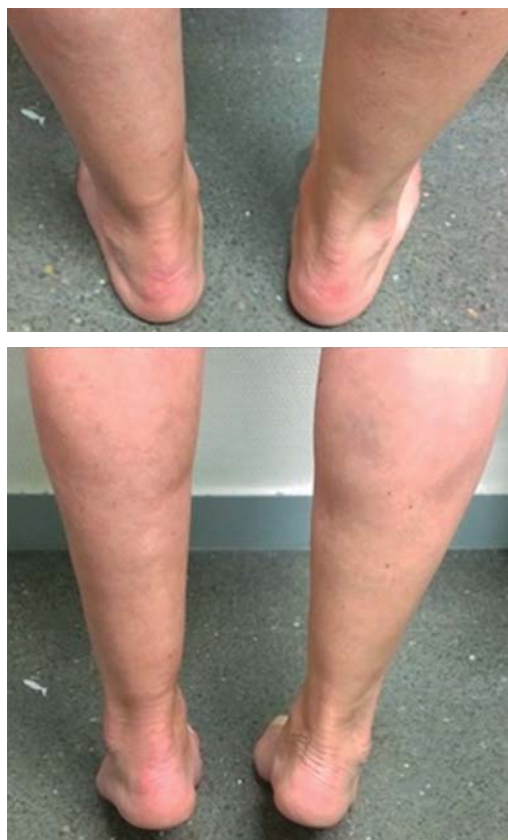

Figura 2. Fotos clínicas en bipedestación y de puntillas a los cinco meses de la lesión.

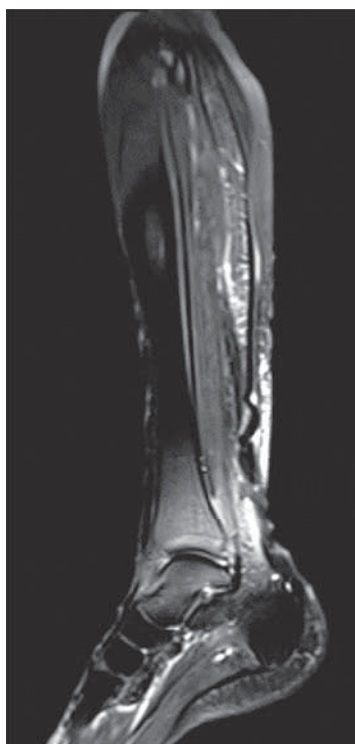


Figura 1. Resonancia magnética nuclear inicial a los dos meses de la lesión.

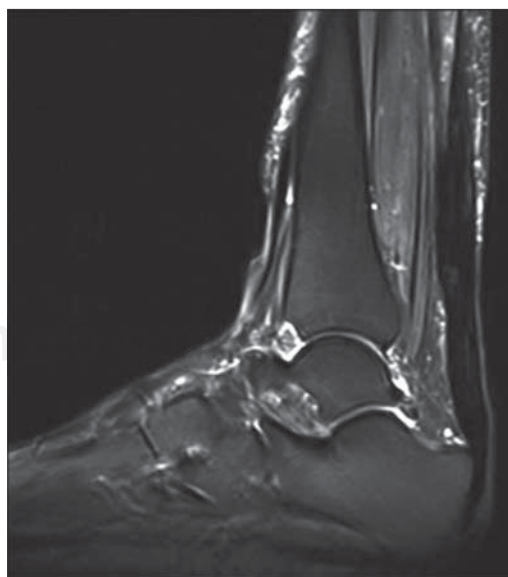


Figura 3. Resonancia magnética nuclear al final del seguimiento (a cinco meses de la lesión).

Se ha descubierto que después de la cuarta semana de lesión tendinosa, el tejido cicatricial interpuesto está altamente vascularizado, y no necrótico, como se pensaba anteriormente.⁷ Por lo tanto, efectivamente, el tratamiento quirúrgico reduciría el riesgo de una nueva rotura pero a expensas de incrementar la probabilidad de complicación. Sin embargo, no existe en la actualidad evidencia suficiente para creer que la intervención quirúrgica supone una mejor recuperación funcional.

En las roturas crónicas de Aquiles (de más de cuatro semanas de evolución), se ha reportado que el tratamiento quirúrgico proporciona mejores resultados funcionales, y a pesar de constituir un reto, éstos son comparables a los obtenidos en la reparación de la lesión aguda.^{7,8} No obstante, hay que añadir que, en comparación con las lesiones agudas, las lesiones crónicas asocian altas tasas de infección postquirúrgica y una recuperación funcional más prolongada.⁹

Por lo tanto, en el caso descrito anteriormente, de mujer sedentaria de 64 años con rotura crónica del tendón de Aquiles izquierdo con dos meses de evolución y una buena adherencia al tratamiento, la aplicación de un protocolo de rehabilitación funcional intensa ha supuesto una recuperación completa y el regreso a su actividad habitual a los cinco meses de la lesión (después de tres meses de iniciado el tratamiento). En conclusión, este tipo de tratamiento puede proporcionar una buena alternativa en roturas crónicas de tendón de Aquiles en pacientes sedentarios con escasa demanda funcional.^{9,10} No obstante, es necesario en el futuro realizar estudios aleatorizados y comparativos entre

tratamiento conservador y quirúrgico para valorar las complicaciones y el resultado funcional entre ambos tipos de tratamiento.

Bibliografía

1. Kvist M, Józsa L, Järvinen M: Vascular changes in the ruptured Achilles tendon and paratendon. *Inter Orthop.* 1992; 16(4): 377-82.
2. Nistor L: Surgical and non-surgical treatment of Achilles tendon rupture. A prospective randomized study. *J Bone Joint Surg Am.* 1981; 63: 394-9.
3. Kocher MS, Bishop J, Marshall R, Briggs KK, Hawkins RJ: Operative versus nonoperative management of acute Achilles tendon rupture: expected-value decision analysis. *Am J Sports Med.* 2002; 30(6): 783-90.
4. Jiang N, Wang B, Chen A, Dong F, Yu B: Operative versus nonoperative treatment for acute Achilles tendon rupture: a meta-analysis based on current evidence. *Int Orthop.* 2012; 36(4): 765-73.
5. Willits K, Amendola A, Bryant D, Mohtadi NG, Giffin JR, Fowler P, et al: Operative versus nonoperative treatment of acute Achilles tendon ruptures: a multicenter randomized trial using accelerated functional rehabilitation. *J Bone Joint Surg Am.* 2010; 92(17): 2767-75.
6. Costa ML, MacMillan K, Halliday D, Chester R, Shepstone L, Robinson AH, et al: Randomized controlled trials of immediate weight-bearing mobilization for rupture of the tendon Achillis. *J Bone Joint Surg Br.* 2006; 88(1): 69-77.
7. Pastrana GF, Olivares GJ, Reyes GJ, Galaviz IV, Enríquez CJ, López VA y cols: Ruptura crónica del tendón de Aquiles. Tratamiento quirúrgico. *Acta Ortop Mex.* 2003; 17(2): 94-100.
8. Boyden EM, Kitaoka HB, Cahalan TD, An KN: Late versus early repair of Achilles tendon rupture. Clinical and biomechanical evaluation. *Clin Orthop Relat Res.* 1995; (317): 150-8.
9. Maffulli N, Ajsis A: Management of chronic ruptures of the Achilles tendon. *J Bone Joint Surg Am.* 2008; 90(6): 1348-60.
10. Delgado BH, Cristiani DG, Aspe ME: Ruptura del tendón de Aquiles: Incidencia y experiencia en su manejo. *Acta Ortop Mex.* 2003; 17(5): 248-52.