

Caso clínico

Síndrome de fricción de la cintilla iliotibial posterior a reconstrucción del ligamento cruzado anterior con pines transversos bioabsorbibles

Cruz-López F,* Mallen-Trejo A,* Pascual-Vidriales C,* Almazán-Díaz A,* Ibarra-Ponce de León JC*

Instituto Nacional de Rehabilitación

RESUMEN. Las lesiones del ligamento cruzado anterior (LCA) hoy en día son tratadas principalmente con injerto de isquiotibiales y una amplia gama de técnicas y sistemas de fijación del LCA en busca de una menor morbilidad del paciente. Se reporta un caso de una paciente de 42 años que sufrió ruptura de LCA, tratada con reconstrucción de LCA con injerto autólogo de isquiotibiales, fijación femoral con pines transversos bioabsorbibles y fijación tibial con tornillo bioabsorbible. La paciente evolucionó con presencia de dolor en región lateral de rodilla, diagnosticado como síndrome de fricción de la banda iliotibial un año posterior a la cirugía. Se realizaron estudios de imagen que incluyeron rayos X y resonancia magnética (RM) donde se observó adecuada fijación del LCA con presencia de migración y ruptura del pin proximal bioabsorbible. Se decidió extraer el fragmento del pin bioabsorbible en un segundo tiempo quirúrgico y la paciente regresó a sus actividades cotidianas y deportivas sin dolor y con una adecuada estabilidad.

Palabras clave: Pines bioabsorbibles, ligamento cruzado anterior, isquiotibiales, fijación transversa.

ABSTRACT. Injuries of the anterior cruciate ligament are currently treated primarily with the use of hamstring graft with a wide range of different techniques and fixation systems for anterior cruciate ligament in reducing patient morbidity. We report the case of a female patient aged 42 that suffered an anterior cruciate ligament rupture and was treated with anterior cruciate ligament reconstruction with hamstring autograft with femoral fixation with bio-absorbable cross-pin and tibial fixation with bio-absorbable screw. The patient presented lateral knee pain that was diagnosed one year after the operation as an iliotibial band friction syndrome. Imaging studies were performed. X-rays and magnetic resonance imaging demonstrated adequate fixation of the anterior cruciate ligament with the presence of migration and rupture of the proximal bio-absorbable cross-pin. It was decided to remove the bio-absorbable cross-pin fragment in a second surgical procedure after which the patient went back to her daily activities and sports without pain and with stability stable knee.

Key words: Bio-absorbable cross-pin, ACL, hamstrings, transverse fixation.

* Departamento de Cirugía Articular del Instituto Nacional de Rehabilitación.

Dirección para correspondencia:
Dr. Francisco Cruz-López
Instituto Nacional de Rehabilitación.
Av. México-Xochimilco Núm. 289,
Col. Arenal de Guadalupe,
Del. Tlalpan, CP 14389, Ciudad de México, México.
E-mail: hombro2000@yahoo.com.mx

Este artículo puede ser consultado en versión completa en <http://www.medigraphic.com/actaortopedica>

Introducción

La lesión del ligamento cruzado anterior (LCA) es una de las lesiones deportivas más frecuentes en la rodilla. La cirugía de reconstrucción de LCA ha tenido un notable incremento. Actualmente existe una variedad de técnicas quirúrgicas, tipos de injertos y múltiples sistemas de fijación para su reconstrucción.

El reconstruir el LCA con injerto autólogo de isquiotibiales se ha incrementado, aunque los reportes registran problemas del injerto de tendón rotuliano con el mecanismo extensor y morbilidad en el sitio de toma del injerto.^{1,2,3,4}

El uso de tendones isquiotibiales presenta menor morbilidad en el sitio de toma de injerto. Las dimensiones son comparables con el LCA original-nativo y el empleo del injerto con cuatro bandas provee mejores propiedades biomecánicas que el injerto de 10 mm de tendón patelar.⁵

Se han diseñado varios dispositivos para realizar la fijación del injerto de isquiotibiales en el túnel femoral; el Rigidfix (Depuy Mitek, Westwood, MA) es un sistema de 2 «pines» paralelos bioabsorbibles que cruzan el injerto perpendicularmente en el túnel femoral.⁶ Los «pines» pasan a través del injerto de isquiotibiales aumentando su volumen e incrementando el efecto de presión contra la pared del túnel por un mecanismo de expansión.⁷

En la reconstrucción del LCA con injerto de isquiotibiales, la fijación de los injertos es considerada como uno de los puntos débiles.^{8,9} Los estudios han demostrado que las propiedades biomecánicas de este sistema son mejores o comparables a las de los tornillos interferenciales.^{5,10,11,12} Su uso presenta complicaciones como reacciones inflamatorias al material sintético, migración o fractura de los componentes. Nosotros presentamos un caso de migración lateral y extraarticular de uno de estos implantes usado en la fijación femoral de un injerto de isquiotibiales que ocasionó un síndrome por fricción de la banda iliotibial.

Reporte de caso

Se trata de paciente femenino de 42 años sin antecedentes de importancia; refiere que inició su padecimiento un año previo a la cirugía al sufrir valgo forzado y rotación externa de rodilla izquierda; se acompañó con dolor intenso, aumento de volumen y limitación en los arcos de movimiento e inestabilidad en rodilla izquierda. A la exploración física se encontró rodilla izquierda con dolor a la palpación, aumento de volumen, flexión de 110°, extensión completa; Lachman, *pivot shift* y cajón anterior positivos. Se realizó una resonancia magnética en la cual se reportó ruptura de LCA. Se efectuó prueba KT-1000 observando un desplazamiento mayor a 10 mm comparado con el lado contralateral.

Se diagnosticó ruptura de LCA y se decidió realizar reconstrucción con injerto de isquiotibiales con fijación femoral transversa (Rigidfix, Depuy Mitek, Westwood, MA) con pines bioabsorbibles y fijación en tibia con tornillo interferencial bioabsorbible. Siguió su programa de rehabilitación establecido y se reincorporó a sus actividades cotidianas y deportivas a los seis meses.

Un año posterior a la cirugía, acudió a consulta por presencia de dolor lateral a nivel de inserción distal de banda iliotibial en rodilla izquierda; se le indicó continuar con terapia física. Seis meses después acudió nuevamente con persistencia del dolor y de mayor intensidad, acompañado de contractura de banda iliotibial y dolor al flexionar con disminución en arcos de movimiento y presencia de protrusión de un pin en el Área Subcutánea del cóndilo femoral lateral de rodilla, con adecuada estabilidad ligamentaria. Se realizó resonancia magnética de rodilla, donde se observó

fractura y migración del pin proximal hacia la región lateral de la rodilla sobre el trayecto de la banda iliotibial y presencia de inflamación (Figuras 1 y 2).

Se decidió realizar procedimiento quirúrgico para retiro de pin bioabsorbible; en el procedimiento se observó extrusión de 1 cm del pin con borde cortante reductible (Figura 3) y al retirarlo se observó presencia de ruptura del pin (Figura 4). Posterior a la cirugía se corroboraron arcos de movimiento completos (0°-120°) con adecuada estabilidad ligamentaria. Se continuó vigilancia del paciente, con rodilla izquierda sin presencia de dolor o derrame articular, con arcos de movimiento completos, sin datos de inestabilidad,

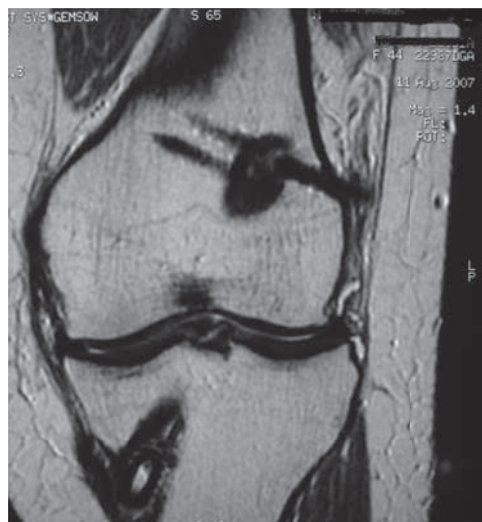

Figura 1. Corte coronal de imagen de resonancia magnética secuencia T1 donde se observa la migración lateral del pin bioabsorbible proximal ocasionando fricción en cintilla iliotibial.

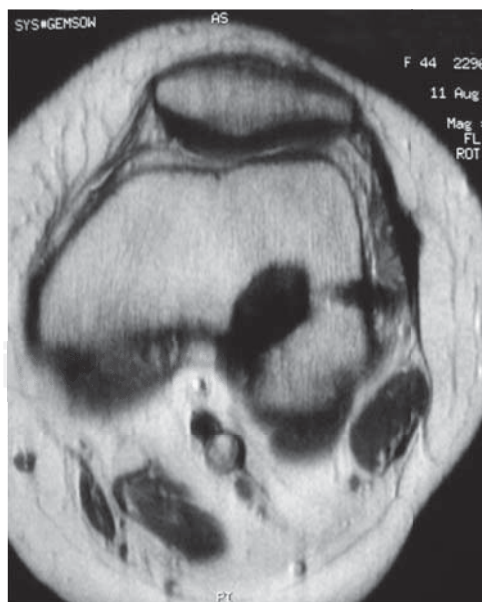


Figura 2. Corte axial de resonancia magnética en secuencia T1 donde se observa migración lateral del pin bioabsorbible.

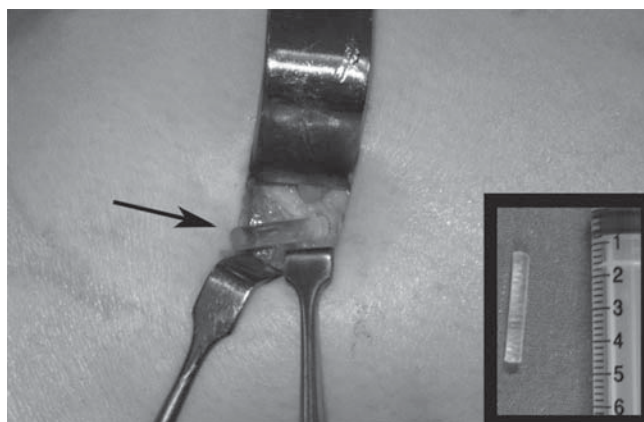


Figura 3. Imagen quirúrgica de la porción del pin bioabsorbible protruida hacia la región lateral extraarticular. En la esquina inferior derecha se observa la porción fracturada del pin retirada en cirugía.

tolerando actividad física y con escalas de funcionalidad adecuadas.

Discusión

Los sistemas de fijación femoral transversa han demostrado en múltiples estudios lograr una fuerza de fijación similar o mejor al uso de tornillos interferenciales en la reconstrucción del LCA con tendón patelar, que es el estándar de oro.

En nuestro caso, la migración lateral y extraarticular del pin ocasionó un síndrome de fricción de la banda iliotibial; sólo encontramos en la literatura un reporte de Pelfort et al.¹³ donde se describen dos casos de migración lateral del sistema de fijación femoral (Bio-Transfix Arthrex, Naples, FL, USA) del injerto de LCA, que ocasionaron síndrome de fricción de la banda iliotibial y requirieron una nueva cirugía para retiro de los mismos.

Clark et al.,⁶ en un estudio prospectivo de 22 pacientes en los que se emplearon pines cruzados no absorbibles, mencionan que dos pacientes requirieron una segunda cirugía debido a la migración lateral de los pines en la que fueron recolocados; uno de éstos requirió el retiro del pin posterior a dos años debido a que ocasionó irritación en el tracto iliotibial.

El patrón más frecuente de fracaso final en los estudios *in vitro* es la fractura de los pines transversos.¹⁰ Es posible que la fractura de los mismos pueda ocurrir durante la cirugía o en el postoperatorio durante las actividades diarias. El uso de sistema de «pines» transversos para fijación de LCA con el uso de injerto autólogo de isquiotibiales ha demostrado una resistencia mecánica comparable a otros dispositivos de fijación femoral y proporciona resultados clínicos satisfactorios.¹⁴

Dargel et al.,¹⁵ en dos grupos de estudio, compararon los resultados biomecánicos e histomorfológicos del uso de sistemas de pines transversos para fijación del LCA en el túnel femoral; en un grupo, el cabo femoral del injerto de isquio-

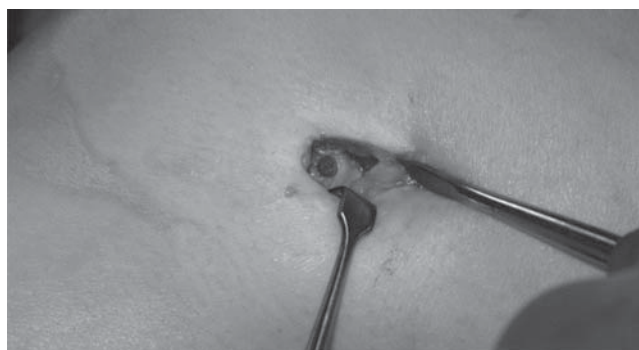

Figura 4. Imagen quirúrgica que muestra zona de fractura del pin bioabsorbible.

tibiales se suturó con puntos entrecruzados tipo beisbolero para dar un mayor soporte a las cargas obteniendo como resultado una fijación biomecánica superior del injerto, en comparación con los cabos del injerto sin sutura fijados con «pines» transversos.

Varios autores han reportado protrusión o ruptura de los «pines» transversos;^{13,16,17} Chong et al. refieren que mientras más horizontal se coloque el injerto el túnel femoral será más corto y aunado a una colocación anteroposterior de los pines es más probable la protrusión, por lo que recomiendan colocar los pines de manera posteroanterior.¹⁸

En nuestro caso, la migración del pin pudo deberse a un error en la técnica de colocación. Suponemos que la inserción del pin no fue completa, lo que ocasionó migración lateral, y posteriormente el roce continuo con la cintilla iliotibial ocasionó el síndrome inflamatorio y la fractura del pin en la zona de mayor estrés. La porción del pin rota migró al compartimento lateral por debajo de la fascia y cintilla iliotibial corroborando que la migración fue lo que ocasionó el síndrome de fricción de la banda iliotibial dado el alivio de los síntomas posterior a su retiro. La rotura de un pin bioabsorbible de fijación de LCA sin inestabilidad de la rodilla no se ha informado anteriormente.

A pesar de contar con sistemas de colocación de «pines» transversales cada vez más exactos, aún depende del cirujano y de la ubicación del túnel femoral el que se pueda cambiar el lugar de colocación y llevar a la falla de este tipo de sistemas favoreciendo la migración articular, o como en el caso que presentamos a la migración extraarticular.

Bibliografía

1. Aglietti P, Buzzi R, Zaccherotti G, De Biase P: Patellar tendon versus doubled semitendinosus and gracilis tendons for anterior cruciate ligament reconstruction. *Am J Sports Med.* 1994; 22: 211-7.
2. Bonamo JJ, Krinick RM, Sporn AA: Rupture of the patellar ligament after use of its central third for anterior cruciate ligament reconstruction: a report of two cases. *J Bone Joint Surg Am.* 1984; 66: 1294-7.
3. Christen B, Jakob RP: Fractures associated with patellar ligament grafts in cruciate ligament surgery. *J Bone Joint Surg Br.* 1992; 74(4): 617-9.
4. DeLee JC, Cravittio DF: Rupture of the quadriceps tendon after a central third patellar tendon anterior cruciate ligament reconstruction. *Am J Sports Med.* 1991; 19: 415-6.

5. Kousa P, Järvinen TLN, Vihavainen M, Kannus P, Järvinen M: The fixation strength of six hamstring tendon graft fixation devices in anterior cruciate ligament reconstruction. Part I: Femoral side. *Am J Sports Med.* 2003; 31: 174-81.
6. Clark R, Olsen R, Larson B, Goble EM, Farrer RP: Cross-pin femoral fixation: a new technique for hamstring anterior cruciate ligament reconstruction of the knee. *Arthroscopy.* 1998; 14: 258-67.
7. Milano G, Mulas PD, Ziranu F, Piras S, Manunta A, Fabbriani C. Comparison between different femoral fixation devices for ACL reconstruction with doubled hamstring tendon graft: A biomechanical analysis. *Arthroscopy.* 2006; 22(6): 660-8.
8. Brand J Jr, Weiler A, Caborn DN, Brown CH Jr, Johnson DL: Current concepts: graft fixation in cruciate ligament reconstruction. *Am J Sports Med.* 2000; 28(5): 761-74.
9. Fu FH, Bennett CH, Lattermann C, Ma CB: Current trends in anterior cruciate ligament reconstruction, part I: biology and biomechanics of reconstruction. *Am J Sports Med.* 1999; 27: 821-30.
10. Ahmad CS, Gardner TR, Groh M, Arnouk J, Levine WN: Mechanical properties of soft tissue femoral fixation devices for anterior cruciate ligament reconstruction. *Am J Sports Med.* 2004; 32: 635-40.
11. Zantop T, Weimann A, Rümmler M, Hassenpflug J, Petersen W: Initial fixation strength of two bioabsorbable pins for the fixation of hamstring grafts compared to interference screw fixation: single cycle and cyclic loading. *Am J Sports Med.* 2004; 32(3): 641-9.
12. Zantop T, Weimann A, Wolle K, Musahl V, Langer M, Petersen W: Initial and 6 weeks postoperative structural properties of soft tissue anterior cruciate ligament reconstructions with cross-pin or interference screw fixation: an *in vivo* study in sheep. *Arthroscopy.* 2007; 23(1): 14-20.
13. Pelfort X, Monllau JC, Puig L, Cáceres E: Iliotibial band friction syndrome after anterior cruciate ligament reconstruction using the transfix device: report of two cases and review of the literature. *Knee Surg Sports Traumatol Arthrosc.* 2006; 14: 586-9.
14. Han I, Kim YH, Yoo J, Seong SC, Kim TK: Broken bioabsorbable femoral cross-pin after anterior cruciate ligament reconstruction with hamstring tendon graft: a case report. *Am J Sports Med.* 2005; 33(11): 1742-5.
15. Dargel J, Schmidt-Wiethoff R, Heck M, Brüggemann GP, Koebeke J: Comparison of initial fixation properties of sutured and non-sutured soft tissue anterior cruciate ligament grafts with femoral cross-pin fixation. *Arthroscopy.* 2008; 24(1): 96-105.
16. Chen NC, Boykin RE, Millett PJ: Broken femoral cross pin after hamstring anterior cruciate ligament reconstruction: case report. *J Knee Surg.* 2007; 20(3): 245-8.
17. Cossey AJ, Paterson RS: Loose intra-articular body following anterior cruciate ligament reconstruction. *Arthroscopy.* 2005; 21 (3): 348-50.
18. Chang CB, Yoo JH, Chung BJ, Seong SC, Kim TK: Oblique femoral tunnel placement can increase risks of short femoral tunnel and cross-pin protrusion in anterior cruciate ligament reconstruction. *Am J Sports Med.* 2010; 38: 1237-45.