

Caso clínico

## Artroscopia del tobillo en el tratamiento de la fractura de Bosworth

Saraiva D,\* Pereira R,\* Sarmiento A,\*\* Lemos R,\*\*\* Oliva XM\*\*\*\*

Centro Hospitalar Vila Nova de Gaia/Espinho, Porto, Portugal

**RESUMEN.** La fractura de Bosworth corresponde a un patrón de fractura-luxación del tobillo con luxación fija del segmento proximal de la fibula posterior al maléolo posterior de la tibia. Es una lesión poco frecuente que requiere un alto índice de sospecha para su diagnóstico. La luxación fija de la fibula impide la reducción cerrada, por lo que se impone una reducción abierta y la osteosíntesis de los fragmentos de fibula y/o tibia. Presentamos un caso clínico de una paciente que sufrió esta lesión asociada a fractura del maléolo interno; fue sometida a tratamiento quirúrgico, asimismo se procedió a la artroscopia anterior del tobillo para evaluar la estabilidad de la sin-desmosis, exéresis de fragmentos osteocondrales libres, desbridamiento y microfracturas de lesiones con-drales inestables del astrágalo. Un año después la paciente permanece con dolor residual ocasional y un rango de movimiento normal comparado con el tobillo contralateral. La fractura de Bosworth es una lesión grave y poco frecuente que requiere un diagnóstico precoz y tratamiento quirúrgico urgente. La utilización de la artroscopia en su tratamiento agudo permite el diagnóstico y tratamiento de la patología intraarticular asociada y asiste en la evaluación de la reducción adecuada de la fractura y de la estabilidad de la sin-desmosis tibiofibular.

**Palabras clave:** Artroscopia, tobillo, fractura, Bosworth.

**ABSTRACT.** The Bosworth fracture is a pattern of fracture-dislocation of the ankle joint with fixed dislocation of the proximal part of the fibula behind the posterior malleolus. It is a rare injury, which requires high index of suspicion for diagnosis. Fixed dislocation of the fibula does not allow for closed reduction, so open reduction and fixation of fibula or tibia is required. We present a case report of a patient who suffered a Bosworth fracture, with associated medial malleolus fracture. She underwent surgical treatment with open reduction and internal fixation of the fibula and tibia. We also performed anterior arthroscopy of the ankle, to evaluate the tibiofibular syndesmosis, remove loose osteochondral fragments, and perform debridement and microfracture of unstable chondral lesions of the talus. One year after injury, she remains with occasional pain and a normal range of motion comparing to the contralateral ankle joint. Bosworth fracture is a serious and rare injury, which requires early diagnosis and urgent surgical treatment. Performing ankle arthroscopy in the acute treatment of the Bosworth fracture allows for diagnosis and treatment of associated intra-articular injuries, as well as assisting with adequate fracture reduction and evaluation of the tibiofibular syndesmosis stability.

**Key words:** Arthroscopy, ankle, fracture, Bosworth.

[www.mediagraphic.org.mx](http://www.mediagraphic.org.mx)

\* Residente del Servicio de Ortopedia y Traumatología, Centro Hospitalar Vila Nova de Gaia/Espinho, Porto, Portugal.

\*\* Asistente Graduado del Servicio de Ortopedia y Traumatología, Centro Hospitalar Vila Nova de Gaia/Espinho, Porto, Portugal.

\*\*\* Director del Servicio de Ortopedia y Traumatología, Centro Hospitalar Vila Nova de Gaia/Espinho, Porto, Portugal.

\*\*\*\* Departamento de Anatomía, Clínica del Remei, Universidad de Barcelona, Barcelona, España.

*Dirección para correspondencia:*

Daniel Saraiva

Rua da Boa Nova, nº 88, 2ºH2, 4050-101 Porto, Portugal.

E-mail: danielsaraivasantos@gmail.com

Este artículo puede ser consultado en versión completa en <http://www.mediagraphic.com/actaortopedica>

## Introducción

Bosworth describió en 1947 el patrón de fractura-luxación del tobillo con luxación fija del segmento proximal de la fibula posterior al maléolo posterior de la tibia.<sup>1</sup> Este patrón de lesión no es común, por ello es necesario un alto índice de sospecha para su diagnóstico.<sup>2,3,4</sup> La luxación fija de la fibula impide la reducción cerrada, por lo que se impone la reducción abierta con posterior osteosíntesis de los fragmentos de fibula y/o tibia.<sup>1,2,3,4</sup> Se han descrito complicaciones precoces como desarrollo del síndrome compartimental o lesión vascular y tardías como limitación del rango de movimiento u osteoartrosis del tobillo.<sup>3,4,5,6,7</sup>

Se estima que cerca de 20% de los enfermos sometidos a reducción abierta y osteosíntesis de fracturas del tobillo no obtienen buenos o excelentes resultados clínicos, aun cuando la evaluación radiográfica demuestra la reducción anatómica de los fragmentos.<sup>8</sup> Una posible explicación sería la alta incidencia de la patología subdiagnosticada a través del abordaje abierto tradicional,<sup>8,9,10</sup> pese a ello cuando se presenta fractura-luxación de Bosworth, la artroscopia permite el diagnóstico y el tratamiento de la patología intraarticular asociada, la extracción de fragmentos osteocondrales libres, el desbridamiento y las microfracturas de lesiones condrales inestables y asiste en la evaluación de la reducción adecuada de la fractura y en la estabilidad de la sindesmosis tibiofibular distal.<sup>7,8,9,10</sup>

## Caso clínico

Femenino de 62 años que acudió al servicio de urgencias de nuestro centro como consecuencia de un traumatismo indirecto del tobillo derecho ocurrido una hora antes. Presentaba el pie en rotación externa fija en relación con la tibia, sin signos de compromiso neurovascular. Se realizaron las radiografías correspondientes con incidencia anteroposterior y lateral del tobillo derecho que mostraron una fractura bimaléolar inestable (*Figura 1*).

Se procedió a un intento de reducción cerrada e inmovilización con férula posterior. Las radiografías de control revelaron una reducción inaceptable, con luxación del fragmento proximal de la fibula posterior al maléolo posterior de la tibia (*Figura 2*).

La tomografía computarizada (TC) confirmó el diagnóstico de fractura-luxación de Bosworth, así como la fractura del maléolo interno y presencia de fragmentos osteocondrales libres (*Figura 3*).

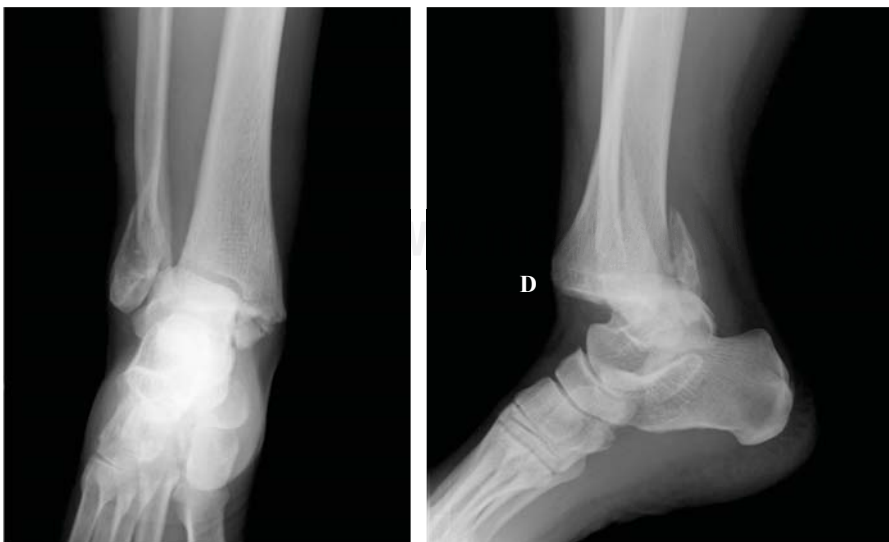La paciente fue sometida a tratamiento quirúrgico con abordaje posterolateral, en el cual se confirmó la luxación del fragmento proximal de la fibula posterior al maléolo posterior de la tibia (*Figura 4*).

Después de la reducción de la luxación, se realizó la osteosíntesis de la fibula con dos tornillos interfragmentarios en dirección anteroposterior con placa en posición posterolateral y en seguida abordaje interno para la reducción y osteosíntesis del maléolo interno con un tornillo maleolar.

A continuación se procedió a la artroscopia anterior de tobillo a través de los portales anteromedial y anterolateral. El examen artroscópico de toda la articulación permitió confirmar la presencia de fragmentos osteocondrales libres, así como de lesiones condrales inestables del astrágalo que eran extensas tanto a nivel interno como externo (*Figura 5*).

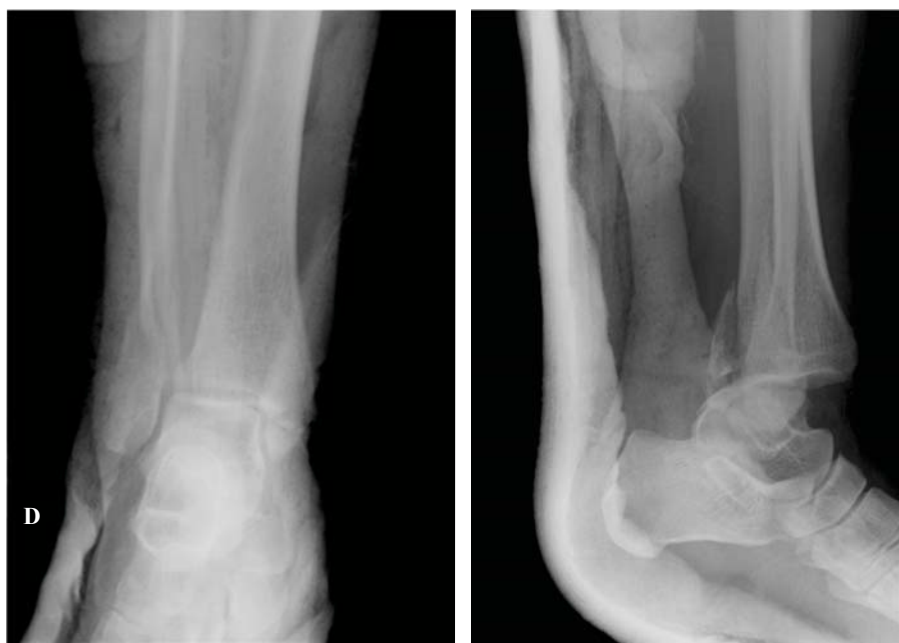Después de la documentación de todas las lesiones, se realizó el desbridamiento y microfracturas de lesiones condrales inestables. La estabilidad de la sindesmosis tibiofibular fue confirmada bajo control radiológico a través del *test* de estrés en rotación externa del pie y del *test* del gancho, en combinación con el examen artroscópico. Las radiografías de control confirmaron la reducción adecuada de la fractura (*Figura 6*).

La paciente fue inmovilizada con férula posterior durante seis semanas y deambuló sin apoyo. Después del retiro de la inmovilización realizó terapia física asistida durante tres meses. Fue sometida a la extracción del material de osteosíntesis 10 meses después de la intervención.



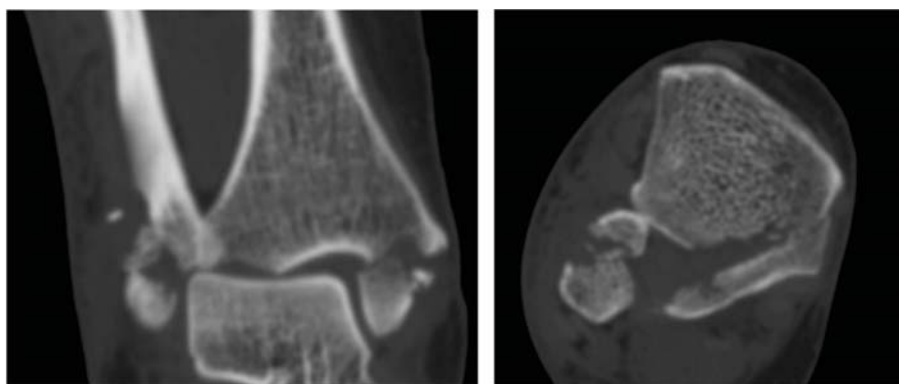
**Figura 1.**

Radiografías en incidencia anteroposterior y lateral del tobillo derecho.



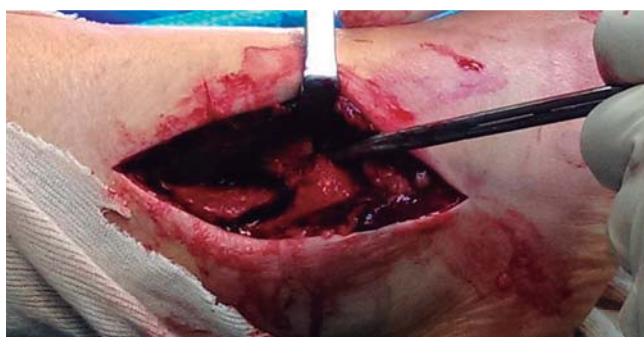
**Figura 2.**

Radiografías de control anteroposterior y lateral del tobillo derecho postintento de reducción cerrada e inmovilización.



**Figura 3.**

Cortes coronal y axial que muestran la fractura-luxación de Bosworth, con fractura del maléolo interno y presencia de fragmentos osteocondrales libres.



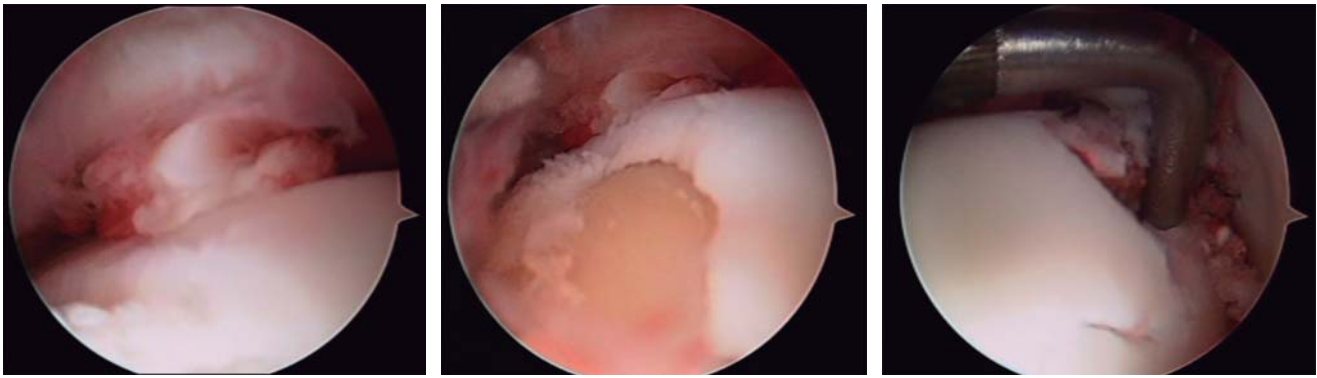
**Figura 4.** Imagen lateral que muestra la luxación del fragmento proximal de la fibula posterior al maléolo posterior de la tibia.

quirúrgica. El *score* de la Sociedad Ortopédica Americana de Pie y Tobillo (AOFAS) para retropié fue de 79/100, manteniendo dolor residual ocasional, principalmente en las actividades físicas más exigentes con manutención de un arco de movimiento normal en relación con el tobillo contralateral.

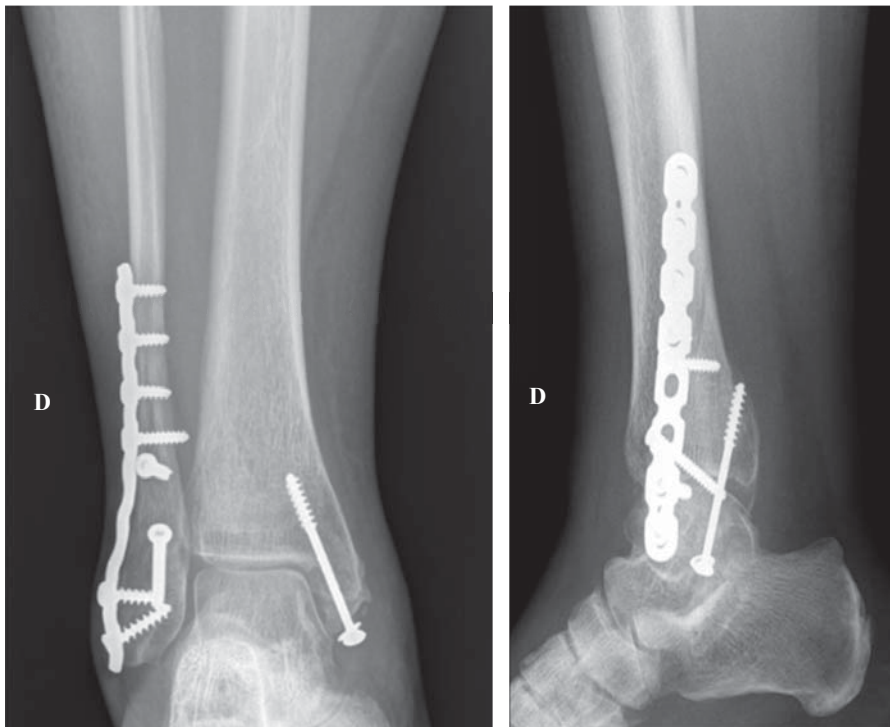
## Discusión

El patrón de fractura-luxación de Bosworth resulta de un mecanismo violento en el que una fuerza en rotación externa aplicada a un pie en supinación lleva a la rotura de la sindesmosis tibiofibular, fractura y luxación posterior fija de la fibula posterior al maléolo posterior de la tibia, pudiendo ocurrir la lesión del ligamento deltoideo o la fractura del maléolo interno.<sup>1,2</sup> Es una lesión poco frecuente que requiere un alto índice de sospecha para el diagnóstico precoz y tratamiento quirúrgico urgente.<sup>1,2,3,4</sup> No se recomiendan las tentativas repetidas de reducción cerrada, pues además de ineficaces dan origen a un traumatismo adicional de las partes blandas con posible desarrollo del síndrome de compartimiento o lesión vascular.<sup>5,6</sup> Tal como en otras fracturas articulares, el tratamiento quirúrgico urgente es obligatorio, con reducción abierta de la fibula luxada y de otras fracturas asociadas, con estabilización a través de osteosíntesis rígida.<sup>1,2,3,4,7,8,9,10</sup>

Una revisión sistemática de la literatura publicada por van Dijk et al. que evaluó 1,822 fracturas intervenidas del



**Figura 5.** Imágenes de la artroscopia anterior de tobillo con presencia de fragmentos osteocondrales libres y lesiones condrales extensas que afectan la vertiente/cara medial y lateral del astrágalo; se procedió a microfracturas de lesiones condrales inestables.



**Figura 6.**

Radiografías de control en postoperatorio inmediato.

tobillo reveló que a pesar de los buenos resultados radiológicos, cerca de 20% de los enfermos no presentaban resultados clínicos buenos o excelentes.<sup>8</sup> La explicación podría ser la evaluación limitada que la inspección articular de los abordajes abiertos del tobillo, en conjunto con la evaluación radiológica intraoperatoria, proporciona al cirujano ortopédico sobre la patología intraarticular posiblemente asociada.<sup>7,8,9,10</sup> Hintermann et al. demostraron a través de un estudio prospectivo que la artroscopia es útil en la identificación de lesiones asociadas intraarticulares en el tratamiento agudo de fracturas del tobillo y que éstas aumentan en frecuencia y gravedad con el incremento de la inestabilidad de la fractura, como en el caso de las fracturas que afectan la sindesmosis tibiofibular.<sup>9</sup> En el caso específico de la fractura-luxación de Bosworth, la utilización de la artroscopia permite no sólo el diagnóstico y tratamiento

de la patología intraarticular, que de otro modo podría no detectarse, sino una mejor evaluación de la estabilidad de la sindesmosis tibiofibular que en este caso específico es esencialmente en el plano sagital.<sup>2,3,4,7</sup> En el caso aquí presentado no hubo necesidad de fijación temporaria de la sindesmosis tibiofibular, pues la combinación del *test* de estrés con evaluación radiológica conjuntamente con la artroscopia permitió constatar la absoluta estabilidad de la articulación tibiofibular distal, evitando así intervenciones quirúrgicas adicionales.

#### Agradecimientos

A Tiago Mota Gomes alumno de la Facultad de Medicina de la Universitat de Barcelona por la revisión ortográfica.

## Bibliografía

1. Bosworth DM: Fracture-dislocation of the ankle with fixed displacement of the fibula behind the tibia. *J Bone Joint Surg Am.* 1947; 29(1): 130-5.
2. Perry CR, Rice S, Rao A, Burge R: Posterior fracture-dislocation of the distal part of the fibula. Mechanism and staging of injury. *J Bone Joint Surg Am.* 1983; 65(8): 1149-57.
3. Schepers T, Hagedaars T, Den Hartog D: An irreducible ankle fracture dislocation: the Bosworth injury. *J Foot Ankle Surg.* 2012; 51(4): 501-3.
4. Bartonicek J, Fric V, Svatos F, Lunacek L: Bosworth-type fibular entrapment injuries of the ankle: the Bosworth lesion. A report of 6 cases and literature review. *J Orthop Trauma.* 2007; 21(10): 710-7.
5. Beekman R, Watson JT: Bosworth fracture-dislocation and resultant compartment syndrome. A case report. *J Bone Joint Surg Am.* 2003; 85-A(11): 2211-4.
6. Tipton WW, D'Ambrosia RD: Vascular impairment as a result of fracture-dislocation of the ankle. *J Trauma.* 1975; 15(6): 524-7.
7. Lui TH, Chan KB, Kong CC, Ngai WK: Ankle stiffness after Bosworth fracture dislocation of the ankle. *Arch Orthop Trauma Surg.* 2008; 128(1): 49-53.
8. Stufkens SA, van den Bekerom MP, Kerkhoffs GM, Hintermann B, van Dijk CN: Long-term outcome after 1822 operatively treated ankle fractures: a systematic review of the literature. *Injury.* 2011; 42(2): 119-27.
9. Hintermann B, Regazzoni P, Lampert C, Stutz G, Gächter A: Arthroscopic findings in acute fractures of the ankle. *J Bone Joint Surg Br.* 2000; 82(3): 345-51.
10. Sherman TI, Casscells N, Rabe J, McGuigan FX: Ankle arthroscopy for ankle fractures. *Arthrosc Tech.* 2015; 4(1): 75-9.