

Caso clínico

Seudoquiste pretibial tras la reconstrucción del ligamento cruzado anterior con tornillo biocomposite

Alonso B,* Sobrón FB,** Vidal C,*** Vaquero J****

Hospital Universitario Gregorio Marañón, Madrid, España. Hospital Infanta Cristina, Madrid, España.

RESUMEN. Presentamos el caso de un paciente con un nódulo subcutáneo pretibial de unos 20 × 15 mm dos años después de la reconstrucción del ligamento cruzado anterior con un injerto autólogo hueso-tendón-hueso de tendón rotuliano fijado en la tibia con un tornillo de interferencia reabsorbible de ácido poli-D, L-láctico y fosfato β-tricálcico. Se resecó una lesión pseudoquistica subcutánea con contenido líquido blanquecino y abundante fibrosis circundante, que penetraba en el túnel tibial sin comunicar con la articulación. El análisis anatómopatológico describió tejido fibroso con células multinucleadas y partículas refringentes, que sugería una reacción a cuerpo extraño. Después de la intervención, la sintomatología remitió y el individuo pudo recuperar su actividad deportiva previa en menos de dos meses. No se ha encontrado en la literatura médica publicada hasta la fecha ningún trabajo que describa esta complicación en un sujeto con un tornillo de interferencia tibial de ácido poli-D, L-láctico y fosfato β-tricálcico.

Palabras clave: Seudoquiste, ligamento cruzado anterior, β-tricálcico fosfato, tornillo.

ABSTRACT. We report the case of a patient who presented a pretibial extra-articular cyst two years after an arthroscopically assisted ACL reconstruction using an autologous bone-patellar tendon-bone graft. The tibial fixation was achieved with a bioabsorbable screw made of poly-L, D-lactic and β-tricalcium phosphate (β-TCP). A subcutaneous pseudocystic lesion was excised. It consisted of a capsular fibrous tissue with minimal milky fluid (1 ml) centrally. It penetrated into the tibial tunnel but did not communicate with the knee joint space. The histopathological analysis demonstrated fibrous tissue with multinucleated giant cells and refractile particles which suggested a foreign body reaction. After the surgery, the patient recovered perfectly well and he returned to his pre-injury level of physical activity in two months. To the best of our knowledge, this is the first report of this complication in a patient with a biocomposite screw made of poly-L, D-lactic and β-tricalcium phosphate (β-TCP).

Key words: Pseudocyst, anterior cruciate ligament, β-tricalcium phosphate, screw.

Introducción

La reconstrucción del ligamento cruzado anterior (LCA) es uno de los procedimientos ortopédicos más frecuentes. Existen numerosos sistemas de fijación para el injerto; los tornillos de interferencia son uno de los más utilizados.

Aunque clínicamente no se han encontrado diferencias, los tornillos biodegradables están progresivamente sustituyendo a los tornillos metálicos debido a sus ventajas: menor daño en el injerto, mejores imágenes postoperatorias, mayor facilidad en la cirugía de revisión y una disminución en la posibilidad de osteoporosis por desuso, ya que tienen la capacidad de ir transfiriendo la carga a medida que se van reabsorbiendo.^{1,2,3}

Entre las posibles complicaciones de los tornillos biodegradables en la cirugía artroscópica del LCA se encuentran

* Cirugía Ortopédica y Traumatología, Hospital Universitario Gregorio Marañón, Madrid, España.

** Cirugía Ortopédica y Traumatología, Hospital Infanta Cristina, Madrid, España.

*** Cirugía Ortopédica y Traumatología, Hospital Universitario Gregorio Marañón, Madrid, España.

**** Jefe de Servicio de Cirugía Ortopédica y Traumatología, Hospital General Universitario Gregorio Marañón, Madrid, España.

Dirección para correspondencia:

María Berta Alonso Polo, MD.
C/Dr. Esquerdo 46, 28007 Madrid, España.
Tel.: 0034650129880
E-mail: bertalpol@gmail.com

Este artículo puede ser consultado en versión completa en <http://www.medigraphic.com/actaortopedica>

la rotura intraoperatoria, migración intraarticular e infección.³ La formación de quistes en la apertura del túnel tibial es una complicación muy rara que se ha descrito principalmente asociada a pacientes con tornillo biodegradable de ácido poli-L-láctico (PLLA).²

Presentamos el caso de un individuo que desarrolló un seudoquiste pretibial extraarticular dos años después de una cirugía reconstructiva del LCA y hacemos una revisión de la bibliografía sobre dicha complicación. No se ha encontrado en la literatura médica publicada hasta la fecha ningún trabajo que describa esta complicación en un sujeto con un tornillo de interferencia tibial de ácido poli-D, L-láctico (PDLLA) y fosfato β -tricalcico (β -TCP).

Caso clínico

Varón de 17 años que acudió al Servicio de Urgencias de nuestro centro por dolor, tumefacción e impotencia funcional en la rodilla derecha tras un accidente deportivo. Una vez derivado a Consultas Externas, se amplió el estudio de imagen. La resonancia magnética nuclear mostró una rotura completa del LCA y rotura periférica del cuerno posterior del menisco interno, por lo que se programó la intervención para reparar ambas lesiones. A los seis meses de la lesión, se realizó una sutura meniscal con técnica «todo dentro» y una ligamentoplastia con injerto autólogo hueso-tendón-hueso de tendón rotuliano. La fijación femoral se llevó a cabo con dos Rigid-fix®, Mitek, Rayham MA) y la tibial con un tornillo reabsorbible de 9 × 23 mm de b-TCP y PDLLA (Mega fix® C, Karl Storz, Tuttlingen, Alemania).

El postoperatorio cursó sin incidencias y al año de la cirugía, el sujeto tenía una movilidad completa (0°-125°), sin inestabilidad subjetiva y había recuperado su nivel deportivo previo.

A los dos años de la cirugía, acudió con dolor y tumefacción localizada a nivel de la herida quirúrgica para el túnel tibial tras un traumatismo directo 15 días antes mientras jugaba fútbol. En la zona anteromedial del tercio proximal de la pierna derecha, presentó una lesión nodular de unos 20 × 15 mm, de consistencia firme, eritematosa y dolorosa a la palpación. La movilidad y la estabilidad de la rodilla no estaban alteradas y el paciente no había presentado fiebre ni otra sintomatología sistémica.

En la resonancia magnética se describió como una tumoración superficial multiloculada hipointensa en T1, sugestiva de granuloma. El tornillo no se podía visualizar completamente y existían dudas sobre su posible protrusión fuera del túnel (*Figuras 1 y 2*).

El individuo se intervino de nuevo; se resecó una lesión seudoquística subcutánea de contenido líquido blanquecino (1 ml) y con abundante fibrosis circundante, que penetraba en el túnel tibial sin comunicar con la articulación. El túnel tibial aparecía ensanchado, con restos de tornillo degradado en su interior (*Figura 3*). Se cureteó la cavidad del túnel y se irrigó con abundante suero fisiológico.

La tinción de Gram y el cultivo de las muestras extraídas durante la cirugía fueron negativos, con lo que se descartó

una infección latente. El análisis anatomopatológico mostró tejido fibroso con presencia de células multinucleadas y partículas refringentes.

Después de la intervención, la sintomatología remitió y el sujeto pudo recuperar su actividad deportiva previa en menos de dos meses.

Discusión

La formación de seudoquistes pretibiales tras la reconstrucción del LCA es una complicación rara que suele apare-

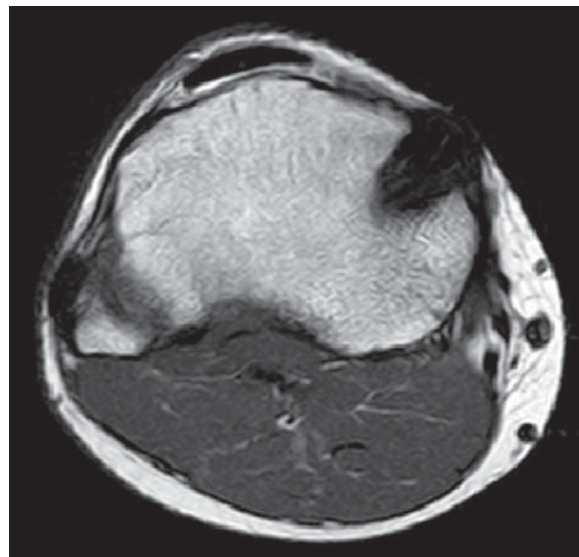


Figura 1. Corte axial de resonancia magnética nuclear potenciada en T1 en el que se identifica la lesión seudoquística hipointensa.

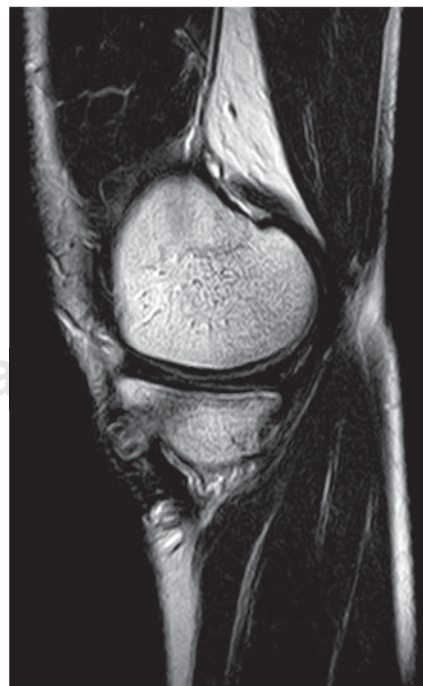


Figura 2.

Corte sagital de resonancia magnética nuclear potenciada en T2. El tornillo no se puede visualizar completamente y existen dudas sobre su posible protrusión fuera del túnel.

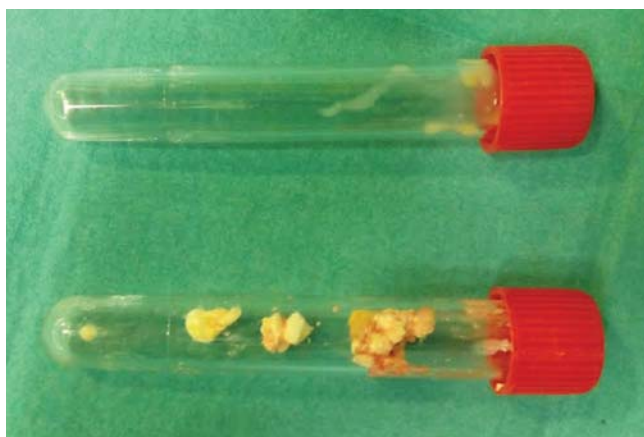


Figura 3. Tubo superior: líquido blanquecino extraído de la lesión pseudoquistística. Tubo inferior: restos del tornillo de interferencia degradado extraídos del interior del túnel tibial.

cer entre los 3-4 años de la cirugía. González-Lomas y sus colaboradores calculan una incidencia de 5% en su cohorte de 140 personas intervenidas de LCA.⁴

Al igual que nuestro caso, Busfield y Anderson⁵ y Martinek y Friederich⁶ describen lesiones pseudoquistísticas compuestas por tejido fibroso y con contenido blanquecino estéril en la apertura anteromedial del túnel tibial. También se han reportado colecciones líquidas dentro del túnel que pueden comunicar con la articulación. Tsuda y su grupo lo detallan como «canales de agua» y relacionan con una excesiva movilidad del injerto.³ Sprowson estudia con imágenes de resonancia magnética nuclear (RMN) la reabsorción de los tornillos de interferencia de PLLA a los 10 años de la cirugía y encuentra que 50% de sus pacientes presentan pequeñas colecciones líquidas en el túnel tibial.⁷

La etiopatogenia de estos pseudoquistes es desconocida. Existen distintas teorías, como la salida de líquido articular a través del túnel, un desequilibrio entre los diámetros del túnel y el injerto que permitiría micromovilidad del injerto y aumentaría progresivamente el tamaño del túnel, la colocación excéntrica del injerto, la necrosis intraósea y, por último, la rotura y degradación del tornillo de interferencia como desencadenantes de una reacción a cuerpo extraño.⁴

En nuestro caso, la presencia macroscópica de restos del tornillo y los resultados anatomopatológicos que muestran tejido fibrótico con células multinucleadas y partículas refringentes nos sugiere una reacción a cuerpo extraño como causa principal.

Los tornillos de interferencia que se utilizan en la cirugía del LCA varían en su composición polimérica. Inicialmente, estaban formados por ácido poliglicólico (PGA), ácido poliláctico D o L, polidioxanona y copolímeros de ácido poliláctico-ácido poliglicólico.⁸ Su biodegradación da lugar a productos ácidos y partículas inertes, tóxicos para los tejidos circundantes que son fagocitados por los macrófagos.⁴

La velocidad de degradación y la biocompatibilidad de los tornillos dependen del peso molecular del material, su fase

(cristalina o amorfa), el entrecruzamiento de los polímeros, la presencia de aditivos, el proceso de manufacturación y esterilización, la forma y superficie del tornillo, el mecanismo de degradación, el lugar de implantación, el estrés mecánico del implante y el contacto con fluidos corporales.^{2,4}

Los primeros implantes, hechos de PGA, tenían una degradación muy rápida en condiciones de estrés mecánico.⁴ Se han incorporado cambios en el nivel de cristalinidad y la composición D-isomérica para obtener una degradación más gradual y disminuir la inflamación y la posible reacción a cuerpo extraño derivada de sus residuos. Los implantes de PLLA, más rígidos y con una velocidad de degradación más lenta, fueron desarrollados para mitigar este problema.⁴

Varios estudios han demostrado mediante RMN un tiempo de reabsorción en humanos más largo que los estimados en modelos animales,⁹ con una mínima reabsorción hasta los cuatro años postimplantación.⁷ Esto ha impulsado la introducción de un segundo componente, el fosfato β -tricálcico (β -TCP) o la hidroxiapatita, con el objetivo de mejorar la reabsorción, la osteoconductividad y la biocompatibilidad de los implantes.^{4,8}

Los tornillos biocompuestos (Mega fix[®] C, Karl Storz, Tuttlingen, Alemania) están formados por ácido poliláctico D, L (PDLLA) y β -TCP. La adición de β -TCP potencia la reabsorción del tornillo y su reemplazo por tejido óseo. La degradación del PDLLA crea un ambiente ácido, mientras que la degradación del β -TCP libera sales básicas que neutralizan el pH, provocando menor reacción local y menor respuesta inflamatoria.⁸

En 2015, Panagiotis publica un estudio retrospectivo de 53 rodillas con tornillos de interferencia formados por PLLA y β -TCP, con un seguimiento medio de 37.5 meses (29-45 meses). Describe una buena osteoconductividad en el trayecto del tornillo y no encuentra ningún caso de ensanchamiento del túnel tibial, osteólisis, quiste tibial ni aumento de la reacción inflamatoria local.⁸

Nuestro paciente es el primer caso descrito en la literatura médica publicada hasta la fecha de quiste pretibial tras el implante de un tornillo de interferencia compuesto por PDLLA y β -TCP.

Basados en nuestra experiencia y en los pocos casos publicados, recomendamos la exéresis de los quistes pretibiales sintomáticos, ya que los resultados postquirúrgicos son buenos, con una recuperación del nivel funcional previo en menos de dos meses. No se han descrito casos de recidiva tras su exéresis y retirada de los restos del tornillo.

A pesar del progreso de la biotecnología, la búsqueda del material ideal para los tornillos de interferencia continúa con el objetivo de lograr un implante reabsorbible que permita una buena fijación de la plastia y minimice la posible reacción local a cuerpo extraño.

Bibliografía

1. Sudkamp NP, Kaab MJ. Biodegradable implants in soft tissue refixation: experimental evaluation, clinical experience, and future needs. *Injury*. 2002; 33(Suppl 2): B17-24. PubMed PMID: 12161315.

2. Konan S, Haddad FS. A clinical review of bioabsorbable interference screws and their adverse effects in anterior cruciate ligament reconstruction surgery. *The Knee*. 2009; 16(1): 6-13. PubMed PMID: 18639461.
3. Shen MX, Sathappan SS. Painful pretibial pseudocyst at bioabsorbable interference screw aperture two years after anterior cruciate ligament reconstruction. *Singapore Medical Journal*. 2013; 54(10): e211-4. PubMed PMID: 24154591.
4. Gonzalez-Lomas G, Cassilly RT, Remotti F, Levine WN. Is the etiology of pretibial cyst formation after absorbable interference screw use related to a foreign body reaction? Clinical orthopaedics and related research. *Clin Orthop Relat Res*. 2011; 469(4): 1082-8. PubMed PMID: 20878286. Pubmed Central PMCID: 3048277.
5. Busfield BT, Anderson LJ. Sterile pretibial abscess after anterior cruciate reconstruction from bioabsorbable interference screws: a report of 2 cases. *Arthroscopy*. 2007; 23(8): 911 e1-4. PubMed PMID: 17681221.
6. Martinek V, Friederich NF. Tibial and pretibial cyst formation after anterior cruciate ligament reconstruction with bioabsorbable interference screw fixation. *Arthroscopy*. 1999; 15(3): 317-20. PubMed PMID: 10231113.
7. Sprowson AP, Aldridge SE, Noakes J, Read JW, Wood DG. Bio-interference screw cyst formation in anterior cruciate ligament reconstruction —10-year follow up. *Knee*. 2012; 19(5): 644-7. PubMed PMID: 22341197.
8. Ntagiopoulos PG, Demey G, Tavernier T, Dejour D. Comparison of resorption and remodeling of bioabsorbable interference screws in anterior cruciate ligament reconstruction. *Int Orthop*. 2015; 39(4): 697-706. PubMed PMID: 25231574.
9. Achtnich A, Forkel P, Metzloff S, Zantop T, Petersen W. Degradation of poly-D-L-lactide (PDLLA) interference screws (Megafix®). *Arch Orthop Trauma Surg*. 2014; 134(8): 1147-53. PubMed PMID: 24899253.