

Artículo original

Resección de la superficie articular por abordaje dorsal mínimamente invasivo para artrodesis de la articulación interfalángica distal

Ayala-Gamboa U,* Domínguez-Chacón ND**

Centro Médico ABC

RESUMEN. La enfermedad articular degenerativa de la articulación interfalángica distal de los dedos de la mano precede en aparición a todas las demás regiones del cuerpo y genera discapacidad importante. Presentamos el desarrollo de una técnica de artrodesis interfalángica distal asociado con cirugía mínima invasiva. La etiología de los casos fue diversa y nuestro seguimiento promedio fue de 10 meses, todos los casos consolidaron y la recuperación funcional inició desde las dos semanas del postoperatorio. Consideramos que esta técnica puede ser reproducible con resultados satisfactorios en el corto y mediano plazo.

Palabras clave: Artrodesis, mano, degenerativa, mínima invasión.

ABSTRACT. Degenerative joint disease of the distal interphalangeal joint of the fingers precedes its occurrence in all the remaining regions of the body and produces major disability. We describe a distal interphalangeal arthrodesis technique performed with minimally invasive surgery. Case etiology was varied and mean follow-up was 10 months. All cases healed and functional recovery started at postoperative week two. This is a reproducible technique that produces satisfactory results in the short and medium term.

Key words: Arthrodesis, hand, degenerative, minimal invasive.

Introducción

La enfermedad articular degenerativa de la articulación interfalángica distal (IFD) de los dedos de la mano, cuya aparición precede a todas las demás regiones del cuerpo, puede causar discapacidad severa debido a sus manifestaciones más frecuentes que son dolor al realizar pinza, inestabilidad y deformidad. Estas últimas manifestaciones son indicaciones de manejo quirúrgico cuyo objetivo es dar al paciente la posibilidad de realizar pinza sin dolor, con estabilidad y alineación de la articulación IFD.

Nivel de evidencia: IV

* Cirujano de Mano. Centro Médico ABC Santa Fe.

** Residente de tercer año. Centro Médico ABC.

Dirección para correspondencia:

Dr. Ubaldo Ayala Gamboa

Av. Carlos Graef Fernández Núm. 154,

Consultorio 406, Cuajimalpa,

CP 05300, México, D.F.

E-mail: uayalagmd@yahoo.com

Este artículo puede ser consultado en versión completa en <http://www.medigraphic.com/actaortopedica>

La artrodesis de la articulación IFD de los dedos de la mano es el tratamiento estándar para la patología avanzada de la articulación en casos de osteoartritis postraumática, inflamatoria, degenerativa, secundaria a psoriasis o a inestabilidad (*mallet finger*, deformidad en cuello de cisne, etc.) y para tratar las secuelas de artritis reumatoide o fracturas articulares.¹

Existen varias técnicas quirúrgicas descritas para realizar la artrodesis de la articulación IFD de los dedos de la mano. En la mayoría de ellas se reseca la superficie articular a través de un abordaje abierto que implica una exposición completa de la articulación IFD dorsalmente. La fijación de la artrodesis puede realizarse con clavos de Kirschner (centro-medulares o cruzados), con cerclaje, grapas y con tornillos (corticales, tipo Herbert, cónicos, etc.).^{2,3,4,5,6,7} Las técnicas de artrodesis percutánea de la articulación IFD encontradas en la bibliografía médica difieren de la técnica usada por el autor en la resección de la superficie articular.

Técnica quirúrgica

Se coloca al paciente en decúbito dorsal con una mesa radiolúcida para mano bajo efectos de anestesia regional (consistente en bloqueo de las ramas sensitivas en la base del

dedo a operar) y sedación (*Figura 1*). Se identifica dorsalmente la articulación IFD con una aguja bajo control fluoroscópico. Se realiza una incisión de 2 mm para abordaje dorsal de la articulación IFD en la piel y en el tendón extensor (hoja de bisturí #64), a través de la cual se introduce una fresa para resección de la superficie articular y exposición de hueso subcondral (fresa cónica 3.1 para cirugía de mínima invasión en pieza de mano para fresado con micromotor Novimedic) (*Figura 2*). Se extrae el residuo de la resección articular. Se realiza reducción de las superficies articulares bajo control fluoroscópico. Se realiza incisión de 2 mm en la punta del dedo y se disecciona hasta la punta de la falange distal. Se introduce clavo guía de forma retrógrada y bajo control fluoroscópico desde la punta de la falange distal hasta el tercio medio de la falange media donde se mide la longitud del tornillo. Se introduce sobre la guía un tornillo Acutrack (AccuMed) hasta el tercio medio de la falange media vigilando la compresión de las superficies óseas (*Figura 3*). La selección del tamaño del tornillo, especialmente el grosor, depende de la evaluación radiográfica transoperatoria. Se cierran heridas con vendotes o un punto de sutura y se cubre el dedo con gasa y una férula de aluminio desde la punta del dedo hasta el tercio medio de la falange media. Se toman controles radiográficos postoperatorios. Se retiran puntos a los 15 días (*Figura 4*). Seguimiento a un mes (*Figura 5*).

Material y métodos

Se realizaron 10 procedimientos en ocho pacientes de Enero a Diciembre de 2013, todos con diagnóstico de artrosis IFD. Se llevó a cabo el procedimiento descrito previamente en todos los pacientes usando siempre el mismo equipo (fresa cónica 3.1 para cirugía de mínima invasión en pieza de mano para fresado con micromotor Novimedic) y material de osteosíntesis (tornillo canulado Acutrack). Se

evaluó el tiempo de consolidación y el dolor postoperatorio así como el retorno a actividades normales.

Resultados

Se realizaron 10 procedimientos en ocho pacientes, siete mujeres y un hombre, todos con diagnóstico de artrosis IFD originado por distintas etiologías: un paciente por ruptura del tendón extensor de larga evolución (el hombre), dos por artritis reumatoide y cinco por osteoartritis. La queja principal de los pacientes fue deformidad de la articulación IFD y la segunda fue dolor. Se aplicó el procedimiento en todos los pacientes de la misma manera y por el autor principal. Se dio seguimiento a los pacientes de un año tres meses como máximo y de cinco meses (promedio 10 meses) como mínimo. En todos los casos se obtuvo evidencia de consolidación radiográfica antes de 12 semanas y se inició el uso de la mano para actividades cotidianas a las dos semanas de la cirugía con limitación de actividades pesadas hasta te-

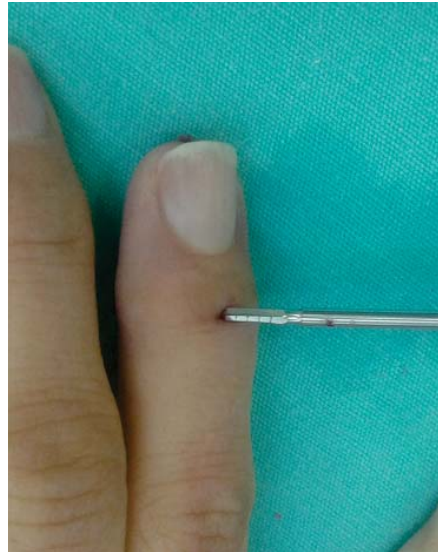

Figura 2.

Incisión en la superficie dorsal de la articulación IFD de 2 mm y colocación de broca.

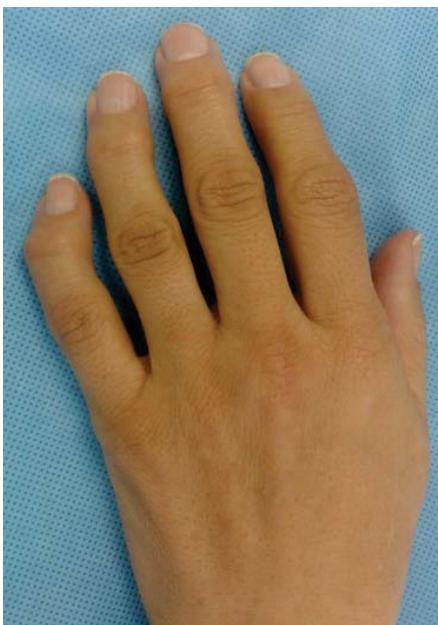

Figura 1.

Paciente en mesa de mano con deformidad IFD por artrosis.

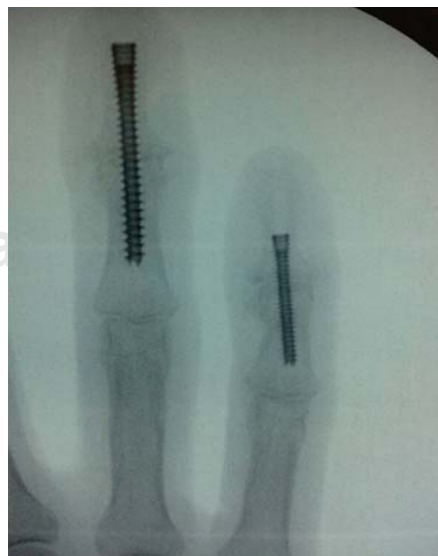

Figura 3.

Control fluoroscópico de la colocación del tornillo de compresión.

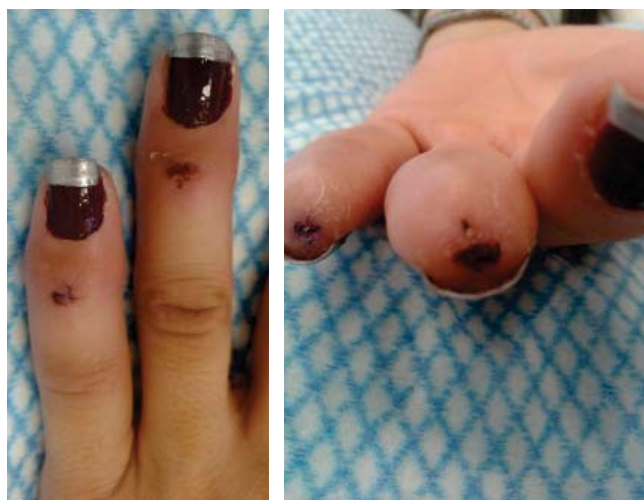


Figura 4. 15 días postoperatorio.

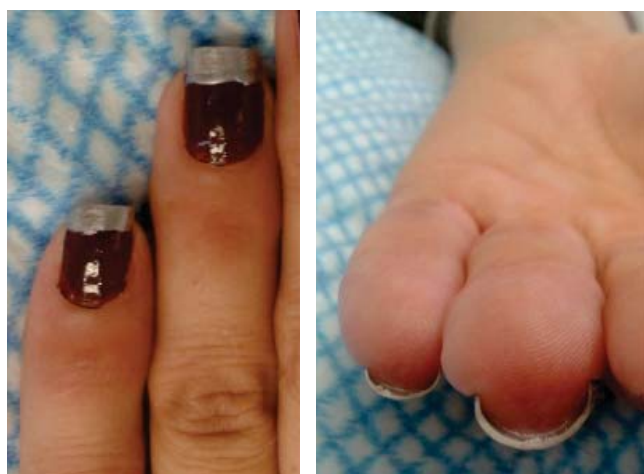

Figura 5. Un mes postoperatorio.

ner evidencia radiográfica de la consolidación. El paciente masculino reportó dolor de intensidad moderada del pulpejo por seis meses después del procedimiento. No hubo complicaciones en el resto de los pacientes. Una de las pacientes notó cambios en su huella digital porque el dispositivo de seguridad de reconocimiento de huella dactilar en su trabajo dejó de reconocerla y se ha mantenido así a un año del procedimiento.

Discusión

La artrodesis IFD es un procedimiento seguro y simple para tratar la artrosis de esta articulación. El procedimiento descrito es mínimamente invasivo y disminuye el riesgo de necrosis de la piel del dorso de la articulación, puesto que no afecta el drenaje venoso del dedo al seccionar transversalmente la piel y con ella las venas dorsales. La incisión descrita afecta cuando mucho el tercio central de la piel dorsal sobre la articulación IFD además de que permite resecar

la totalidad de la superficie articular sin generar lesiones cutáneas. Es importante preservar los ligamentos colaterales a fin de que sirvan como referencia para limitar el avance de la fresa lateralmente y el riesgo de dañar los paquetes neurovasculares. La recuperación con este procedimiento es por lo menos igual de pronta que con los procedimientos abiertos y en la mayoría de los casos acorta el tiempo de retorno a actividades cotidianas.^{8,9,10,11,12,13,14} La artrodesis con tornillo canulado brinda suficiente estabilidad para permitir movilidad temprana y lograr la consolidación; causa lesión mínima de la punta digital, aunque puede tener consecuencias en la huella digital, situación no descrita previamente en la bibliografía, relacionadas con ciertos ámbitos laborales o de seguridad, por lo que debe tenerse en mente e informar al paciente de esta posibilidad.¹⁵

Conflicto de intereses: Los autores no han recibido beneficios económicos directa o indirectamente de Novimed. Ambos autores han recibido beneficios indirectos (beca y gastos para asistencia a congresos) de parte de Acumed.

Bibliografía

1. Shanker HK, Johnstone AJ, Rizzo L, Chesney RB: "Pepper-pot" arthrodesis of the small joints of the hand: our experience in 68 cases. *J Hand Surg Br.* 2002; 27(5): 430-2.
2. IJsselstein CB, van Egmond DB, Hovius SE, van der Meulen JC: Results of small-joint arthrodesis: comparison of Kirschner wire fixation with tension band wire technique. *J Hand Surg Am.* 1992; 17(5): 952-6.
3. Buck-Gramcko D, Oehme S: Finger joint arthrodeses with intraosseous wire suture and Kirschner wire. A comparative study of 309 operations. *Handchir Mikrochir Plast Chir.* 1988; 20(2): 99-106.
4. Tomaino MM: Distal interphalangeal joint arthrodesis with screw fixation: why and how. *Hand Clin.* 2006; 22(2): 207-10.
5. Lamas-Gómez C, Proubasta I, Escrivà I, Itarte J, Cáceres E: Distal interphalangeal joint arthrodesis: treatment with Herbert screw. *J South Orthop Assoc.* 2003; 12(3): 154-9.
6. Katzman SS, Gibeault JD, Dickson K, Thompson JD: Use of a Herbert screw for interphalangeal joint arthrodesis. *Clin Orthop Relat Res.* 1993; (296): 127-32.
7. Leibovic SJ: Instructional Course Lecture. Arthrodesis of the interphalangeal joints with headless compression screws. *J Hand Surg Am.* 2007; 32(7): 1113-9.
8. Brutus JP, Palmer AK, Mosher JF, Harley BJ, Loftus JB: Use of a headless compressive screw for distal interphalangeal joint arthrodesis in digits: clinical outcome and review of complications. *J Hand Surg Am.* 2006; 31(1): 85-9.
9. Villani F, Uribe-Echevarria B, Vaienti L: Distal interphalangeal joint arthrodesis for degenerative osteoarthritis with compression screw: results in 102 digits. *J Hand Surg Am.* 2012; 37(7): 1330-4.
10. Cobb TK: Arthroscopic distal interphalangeal joint arthrodesis. *Tech Hand Up Extrem Surg.* 2008; 12(4): 266-9.
11. Burton RI, Margles SW, Lunseth PA: Small-joint arthrodesis in the hand. *J Hand Surg Am.* 1986; 11(5): 678-82.
12. El-Hadidi S, Al-Kdah H: Distal interphalangeal joint arthrodesis with Herbert screw. *Hand Surg.* 2003; 8(1): 21-4.
13. Faithfull DK, Herbert TJ: Small joint fusions of the hand using the Herbert Bone Screw. *J Hand Surg Br.* 1984; 9(2): 167-8.
14. Ishizuki M, Ozawa H: Distal interphalangeal joint arthrodesis using a minimally invasive technique with the herbert screw. *Tech Hand Up Extrem Surg.* 2002; 6(4): 200-4.
15. Stern PJ, Fulton DB: Distal interphalangeal joint arthrodesis: an analysis of complications. *J Hand Surg Am.* 1992; 17(6): 1139-45.