

Caso clínico

## Luxación radio-cubital distal expuesta por mordedura canina no asociada con fractura. Técnica quirúrgica reconstructiva mediante anclaje para sindesmosis e injerto tendinoso. Reporte de caso

Vélez-de Lachica JC,\* Brambila-Botello CA,\*\* Valdez-Jiménez LA\*\*\*

Hospital Regional Tlalnepantla, PPS, ISSEMyM

**RESUMEN.** La función principal del antebrazo es la pronosupinación, la cual se logra en gran medida mediante la estabilidad y características biomecánicas de la articulación radio-cubital distal. Existen diversas técnicas quirúrgicas para el tratamiento de las luxaciones radio-cubitales distales aisladas o asociadas con fractura. Presentamos el caso de un paciente entrenador canino quien fue mordido a nivel de la muñeca y antebrazo distal acudiendo al Servicio de Urgencias en donde se diagnostica una luxación cubital distal con exposición músculo tendinosa. Debido al agente lesivo y las múltiples lesiones de partes blandas resultó imposible realizar las técnicas habituales de tratamiento. Se describe la técnica utilizada para el manejo de este paciente mediante la colocación de injerto tendinoso autólogo de gracilis, plasma rico en plaquetas y dos sistemas de anclaje para sindesmosis de tobillo. Se inmovilizó por seis semanas e inició rehabilitación subsecuente y valorándolo a las 12, 18 y 28 semanas mediante la escala de MAYO, DASH y PRWE encontrando un resultado bueno que implica la reincorporación a las actividades laborales y cotidianas del paciente con un mínimo dolor y limitación.

**Palabras clave:** Complejo fibrocartilaginoso triangular, *tight rope*, luxación radio-cubital distal, mordedura canina.

**ABSTRACT.** The main function of the forearm is the supination, which is achieved largely through the biomechanical characteristics and stability of the distal radio-ulnar joint. There are several surgical techniques for the treatment of distal radio-ulnar dislocations isolated or associated with a fracture. We report the case of a canine trainer who was bitten at the wrist and distal forearm that came to the emergency department in where distal ulnar dislocation with muscle tendon exposure was diagnosed. Due to the offending agent and multiple soft tissue injuries the treatment with standard techniques was impossible. We describe the technique of treatment of this patient by placing autologous gracilis tendon graft, platelet rich plasma and two anchoring systems for ankle syndesmosis. Immobilization was maintained for six weeks with a subsequent rehabilitation and posterior valuation at 12, 18 and 28 weeks by the scale of MAYO, PRWE and DASH and finding a good result which implies the return to work and daily activities of the patient with minimal pain and limitation.

**Key words:** Triangular fibrocartilage complex, *tight rope*, distal radio-ulnar dislocation, dog bite.

\* Jefe de Servicio de Ortopedia y Traumatología. Especialista en Ortopedia y Traumatología.

\*\* Médico Residente de 1er. año, Ortopedia y Traumatología.

\*\*\* Médico Residente de 2o. año, Ortopedia y Traumatología.

Hospital de Concentración, ISSEMyM Satélite.

Dirección para correspondencia:

Julio Carlos Vélez de Lachica

Hospital Regional Tlalnepantla ISSEMyM.

Av. Del Ferrocarril Núm. 88, Col. Los Reyes Ixtacala, CP 54090, Tlalnepantla de Baz, Estado de México.

E-mail: mishuesos@live.com.mx

Este artículo puede ser consultado en versión completa en <http://www.medigraphic.com/actaortopedica>

## Introducción

Las luxaciones aisladas de la articulación radiocubital distal (ARCD) han sido descritas desde 1972;<sup>1</sup> son una entidad rara que resulta, por lo regular, secundaria a un antecedente traumático. Existe muy poca literatura que describa esta lesión y menos aún, su tratamiento. Presentamos un caso que compromete a la articulación radiocubital distal asociada con una exposición por mordedura de canino, involucrando lesiones tendinosas.

La estabilidad de la articulación radiocubital distal depende de la congruencia de la escotadura sigmoidea y de la cabeza cubital, así como de la integridad del complejo fibrocartilaginoso triangular (CFCT). La inestabilidad de la articulación radiocubital distal conlleva a dolor agudo y crónico de la muñeca, impidiendo realizar actividades cotidianas al disminuir la fuerza prensil y causar otros síntomas mecánicos. Los estabilizadores óseos y de tejidos blandos permiten mantener una adecuada amplitud de movimientos en la ARCD. Para llevar a cabo esta compleja función se involucran estructuras ligamentarias, radiocubitales, carpales, capsulares y, de mayor importancia, el CFCT.<sup>2</sup>

Las lesiones del complejo fibrocartilaginoso se dividen en dos grandes grupos: traumáticas y degenerativas. Las traumáticas, a su vez, se clasifican según la localización de la ruptura.<sup>3,4</sup>

La inestabilidad aguda de la ARCD se describe de acuerdo con la posición de la cabeza del cúbito en relación con la parte distal del radio.<sup>1</sup> Casi todas las luxaciones aisladas de la ARCD son dorsales y se deben a la hiperpronación y extensión de la muñeca, como sucede en las caídas sobre la mano extendida. Sin embargo, las luxaciones volares ocurren con el antebrazo en supinación o a causa de un golpe directo sobre la región cubital del antebrazo. La causa más frecuente de inestabilidad es por la fractura distal de radio y rara vez persiste si se realiza una adecuada reducción de la fractura radial.<sup>3</sup>

Es importante recalcar que los ligamentos radiocubitales distales no toleran más de 5 a 7 mm de acortamiento radial sin romperse. Los estabilizadores secundarios son la membrana interósea (MIO), el tendón cubital posterior (ECU), los ligamentos cubitocarpianos y el ligamento interóseo lunopiramidal, quienes mantienen una estabilidad suficiente durante la curación, dando una estabilidad temporal aceptable.<sup>3</sup>

Existen diversas técnicas quirúrgicas para reparar la inestabilidad de esta articulación; entre las más conocidas están las descritas por Sauve-kapandji, Darrach, Bower, Green, Boyes y Bunnell, Scheker y colaboradores, entre otras.<sup>3</sup> Grant y su grupo reportaron en el 2007 un caso de luxación radiocubital distal con reparación del CFCT mediante anclas de sutura Mini Anchor (DePuy Mitek, Raynham, Massachusetts) colocadas en la fóvea del cúbito protegida con dos agujas Kirschner (por cuatro semanas), obteniendo un resultado bueno según las escalas de valoración.<sup>5</sup>

La reducción cerrada de la luxación dorsal aislada de la ARCD es fácil salvo que se encuentre tejido interpuesto

(membrana interósea); en ese caso, se aplica anestesia local y se presiona ligeramente la cabeza del cúbito, comprobando la estabilidad de la reducción en prono-supinación. En caso de que se mantenga en alguna de estas posiciones, deberá colocarse tratamiento adicional de protección mediante agujas de Kirschner radiocubitales e inmovilización<sup>6</sup> con férula de yeso por tres a cuatro semanas. En caso de una lesión del CFCT, se puede realizar una reparación abierta o artroscópica. Hasta el momento no hay una diferencia significativa entre los dos procedimientos, como lo mostraron Anderson MD y colegas en una muestra de 75 pacientes con ruptura parcial del CFCT: 36 reparados vía artroscópica y 39 con procedimiento abierto, valorando fuerza prensión, dolor y funcionalidad mediante las escalas MMWS, VAS, DASH; los autores concluyeron que no existe diferencia estadística entre los dos procedimientos ( $p < .05$ ).<sup>7</sup>

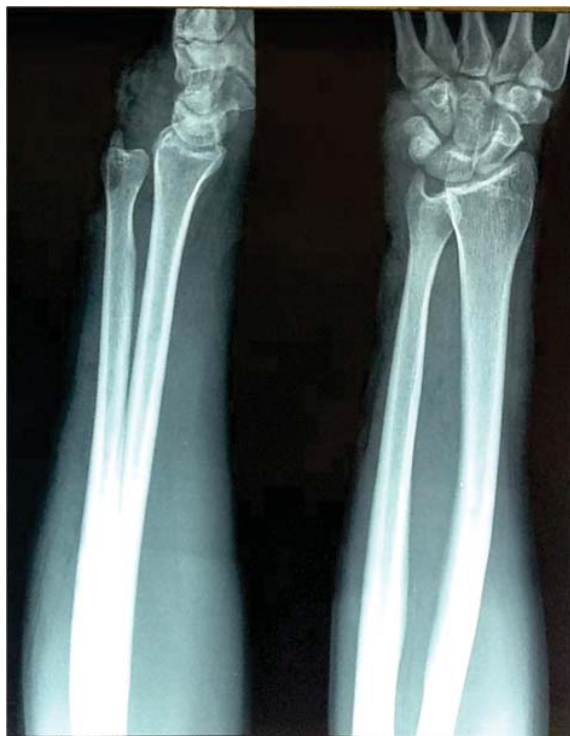## Presentación del caso clínico

Masculino de 44 años de edad, entrenador canino, siendo su mano dominante la derecha. Acudió al Servicio de Urgencias tras haber sufrido una mordedura por perro a nivel lateral de la muñeca y antebrazo izquierdos; se observa una herida a nivel dorsal y distal de forma circunferencial de aproximadamente 7 x 2 cm, con bordes irregulares y exposición de tejido musculotendinoso y óseo cubital, con desvitalización muscular y ligamentaria; la función se encontró con una pronación de 50° y supinación a 20°, flexión en la muñeca a 20° y extensión de 10°. Se valoró radiológicamente con proyecciones anteroposterior y lateral de radio y cúbito distal, observando una incongruencia articular radiocubital distal a expensas de cúbito con desplazamiento dorsal (*Figura 1*). Se clasificó como una luxación radiocubital distal 1B en la clasificación de Palmer.<sup>8</sup>

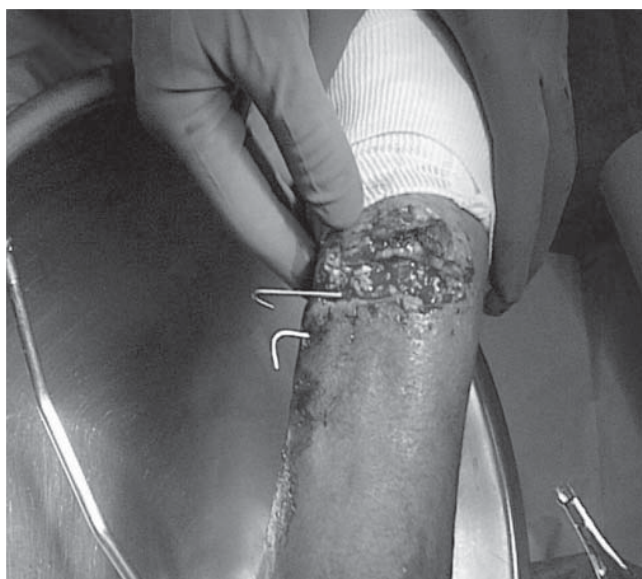Se realizó tratamiento quirúrgico inicial mediante aseo mecánico, desbridación y exploración de la herida; se encontró un desgarramiento parcial a nivel del tendón cubital posterior y extensores de los dedos; también se observó una lesión por machacamiento del complejo fibrocartilaginoso triangular imposible de reparar mediante sutura. Se realizó reducción de la luxación de manera temporal con clavillos Kirschner (*Figura 2*). Se hospitalizó por 10 días para observación e impregnación con triple esquema antibiótico, posponiendo el tratamiento definitivo. Se realizó planificación preoperatoria mediante una reducción abierta de la luxación utilizando injerto de gracilis impregnado con factores de crecimiento y fijado mediante dos sistemas de anclaje para sindesmosis de tobillo Tight Rope (Arthrex, Inc., Naples, Florida).

Diez días después, se trasladó a quirófano, donde se inició el procedimiento con anestesia general; se usó plasma rico en plaquetas autólogo (Biomet Biologics, Warsaw, Indiana), no requiriendo el uso de isquemia. Se realizó el acceso quirúrgico a partir de la herida cutánea inicial, extendiéndose a partir del borde dorsal hacia la región proximal; se redujo el cúbito y se fijó temporalmente con dos agujas

de Kirschner de 1.65 mm; se tomó injerto de tendón del gracilis con técnica convencional. Se colocó el antebrazo en posición neutra y se realizó perforación con una broca de 3.7 mm a 1.5 cm de la apófisis estiloides del cúbito y con una orientación trasversal, se realizó una segunda perforación a 2 cm proximales a la primera, en una dirección nuevamente de cubital a radial e inclinación de dorsal a volar de 35° y angulación proximal de 15° (Figura 3). Se realizó



**Figura 1.** Proyecciones radiográficas anteroposterior y lateral del antebrazo izquierdo, donde se observa desplazamiento del cúbito hacia dorsal.



**Figura 2.** Imagen durante el primer procedimiento quirúrgico; nótese la importante lesión de tejidos blandos circundantes.

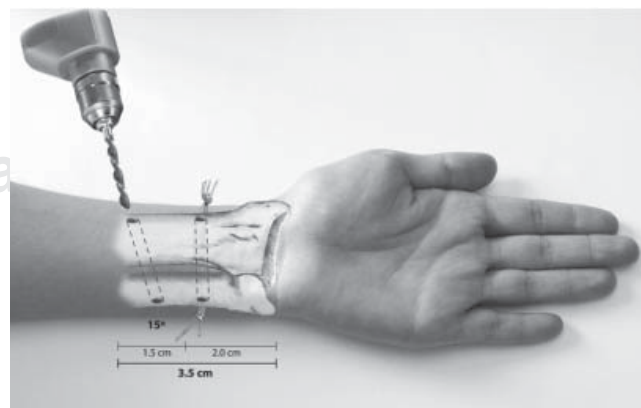
medición de túneles óseos y se impregnó el injerto en el plasma rico en plaquetas; se introdujo éste atravesando por ambos túneles de manera independiente; se utilizó el sistema de anclaje de sindesmosis para su fijación en posición neutra, se mantuvo un clavillo de Kirschner como fijación temporal. Se realizaron tenorrafias de tendones extensores de los dedos; por último, se corroboró la estabilidad mediante movimientos de pronosupinación y flexoextensión de la muñeca a partir de posición neutra, presentando un desplazamiento dorsal del cúbito remanente de 2 mm; se tomó control radiográfico, corroborando la dirección de los túneles y estabilidad del anclaje (Figura 4). Se regularizaron bordes cutáneos y se afrontaron tejidos por planos, terminando el procedimiento quirúrgico en dos horas y 30 minutos. Se colocó vendaje algodonoso y férula braquipalmar en posición neutra.

### Tratamiento postoperatorio y rehabilitación

Se mantuvo hospitalizado por siete días, continuando bajo el mismo esquema antibiótico y analgésico, realizando curaciones cada tercer día y retirando clavillo de Kirschner temporal previo a su egreso hospitalario. A las seis semanas, se retiró férula braquipalmar y se iniciaron ejercicios de movilización activa y pasiva mediante pronosupinación y flexoextensión de muñeca con el apoyo de una férula dinámica de mano. Se revaloró a las 12, 18 y 28 semanas, encontrando tendencia a la mejoría de acuerdo con las escalas de MAYO (80 puntos), DASH (13.3% de discapacidad) y PRWE (77% de mejoría en dolor y función). El paciente se integró a sus necesidades laborales y cotidianas satisfactoriamente a los siete meses de postoperado (Figura 5).

### Discusión

Este caso clínico presenta una luxación radiocubital distal expuesta grado I B, según la clasificación de Palmer, tratada mediante la aplicación de dos implantes de anclaje sindesmal para tobillo más injerto tendinoso de gracilis



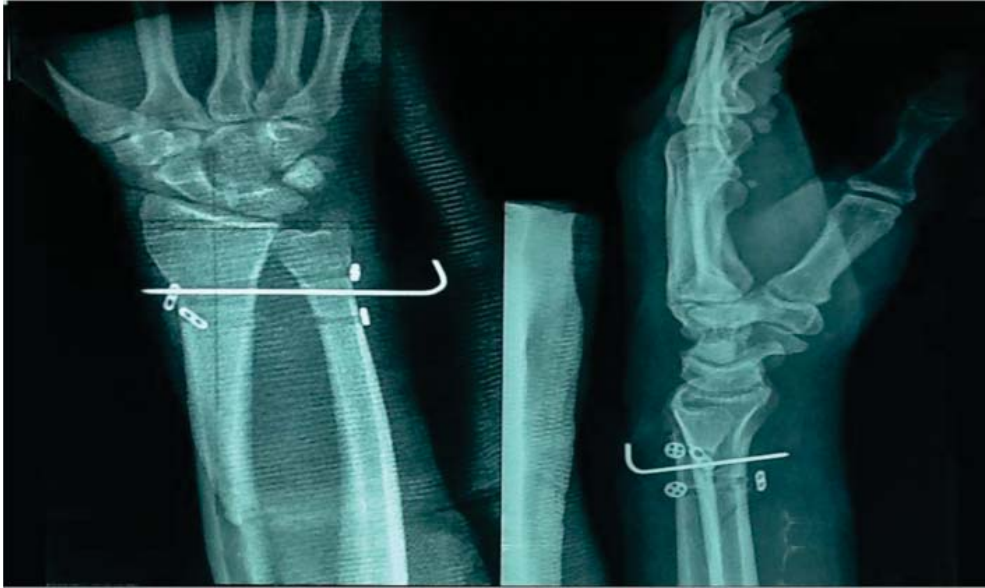**Figura 3.** Esquema de la perforación de los túneles para la colocación del injerto y los implantes.



y factores de crecimiento mediante una reparación abierta, tratando de reproducir la funcionalidad de esta compleja articulación.

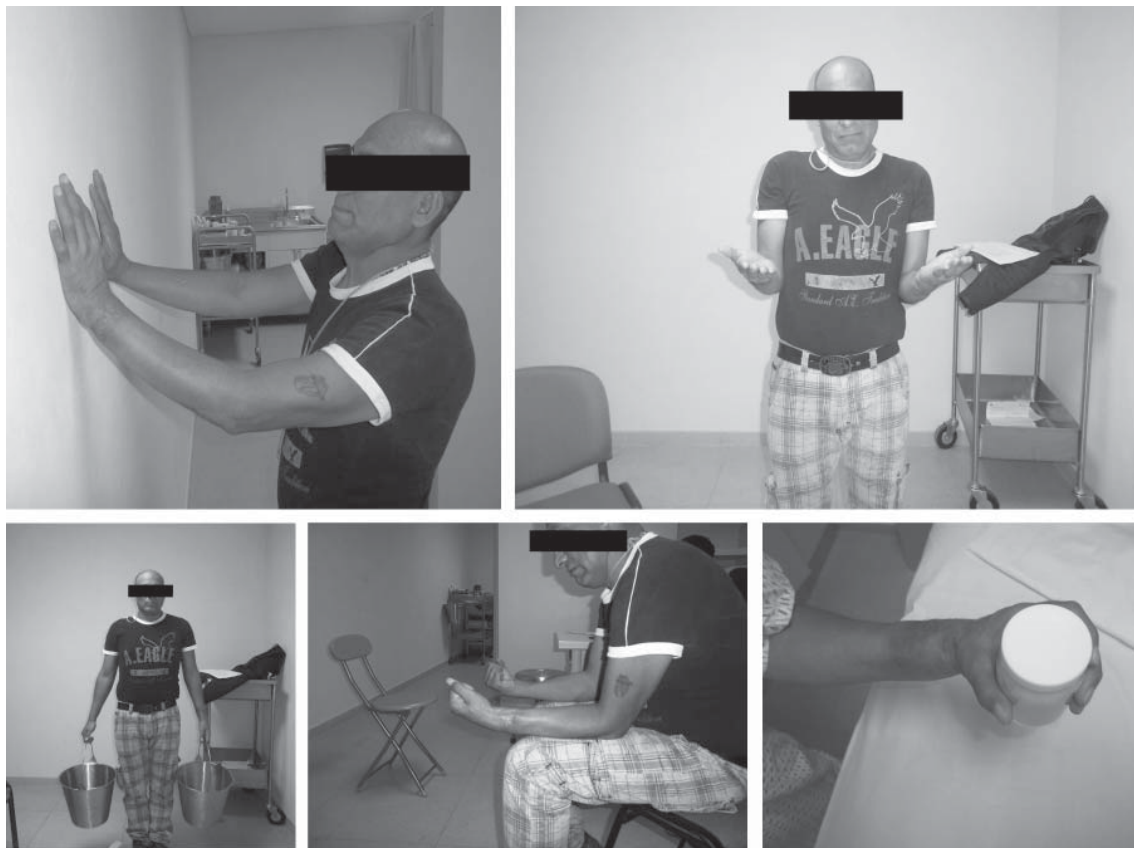Se diagnosticó una luxación traumática expuesta por canino, la cual resulta poco frecuente, ya que se asoció a lesión de estructuras tendinosas y ligamentarias indispensa-

bles para las reconstrucciones en las técnicas actuales de tratamiento. Ya que no se encontró evidencia bibliográfica suficiente para determinar las pautas terapéuticas de este tipo de lesión, se optó por realizar una técnica con base en las características anatómicas y biomecánicas de la articulación radiocubital distal que permitiera una reducción dinámica.



**Figura 4.**

Imagen radiográfica de la fijación final, obteniéndose una buena reducción de la luxación.



**Figura 5.** Capacidad funcional a los siete meses de postoperatorio.

Se utilizó un sistema de anclaje con suturas y botones metálicos que permitió una fijación temporal no rígida mientras se producía una osteointegración del injerto tendinoso que sustituyera al complejo ligamentario radiocubital distal. Se decidió la colocación de un sistema de anclaje transversal para mantener la reducción del cúbito en posición neutra y un segundo para proteger la reducción inicial durante la pronación y supinación de la extremidad.

Se utilizó como tratamiento complementario la impregnación con plasma rico en plaquetas para favorecer la integración tendinosa. La fisioterapia también tuvo un papel fundamental para la recuperación funcional para los arcos de movilidad y fuerza prensil. Se tomaron las medidas preventivas habituales para lesiones expuestas, así como para el agente lesivo, aspectos que no representaron un factor determinante en el pronóstico y la evolución.

A pesar de que existen numerosas técnicas para la reducción de luxaciones agudas y crónicas, ninguna se adaptaba a las características del paciente, por lo que hubo que implementar una técnica diferente que involucra implantes y procedimientos que no han sido descritos; no obstante, estamos conscientes de que se necesita un seguimiento a más largo plazo, al igual que acumular más casos de esta nueva técnica quirúrgica, a fin de consolidar su utilidad y posibles ventajas o desventajas sobre otras ya conocidas.

**Conflicto de intereses:** Los autores declaran que no tienen.

#### Bibliografía

1. Dameron TB Jr: Traumatic dislocation of the distal radio-ulnar joint. *Clin Orthop Relat Res.* 1972; 83: 55-63.
2. Seo KN, Park MJ, Kang HJ: Anatomic reconstruction of the distal radioulnar ligament for posttraumatic distal radioulnar joint instability. *Clin Orthop Surg.* 2009; 1(3): 138-45.
3. Green D, Hotchkiss R, Pederson W: Cirugía de la mano. 4.ª ed. Madrid: Editorial Médica Panamericana; 2007.
4. Palmer AK: Triangular fibrocartilage complex lesions: a classification. *J Hand Surg Am.* 1989; 14(4): 594-606.
5. Garrigues GE, Aldridge JM 3<sup>rd</sup>: Acute irreducible distal radioulnar joint dislocation. A case report. *J Bone Joint Surg Am.* 2007; 89(7): 1594-7.
6. Kataoka T, Moritomo H, Omokawa S, Iida A, Wada T, Aoki M: Palmar reconstruction of the triangular fibrocartilage complex for instability of the distal radioulnar joint: a biomechanical study. *The journal of hand surgery. J Hand Surg Eur Vol.* 2013; 38(5): 515-22.
7. Anderson ML, Larson AN, Moran SL, Cooney WP, Amrami KK, Berger RA: Clinical comparison of arthroscopic versus open repair of triangular fibrocartilage complex tears. *J Hand Surg Am.* 2008; 33(5): 675-82.
8. Muller M, Allgower M, Schneider R, Willenegger H: Manual de osteosíntesis. Técnicas recomendadas por el grupo AO. 3.ª ed. Barcelona: Springer-Verlag Ibérica; 1993: 751.