

Artículo original

Estabilización anterolateral del tobillo por incisión mínima con técnica de hemi-Castaing modificada

Cuéllar-Avaroma A,* Jambou S,** De Lavigne C,** Guillo S,** King-Martínez AC***

Hospital Médica Sur

RESUMEN. *Antecedentes:* Las lesiones de los ligamentos laterales del tobillo son comúnmente observadas en las actividades deportivas. Se encuentran descritas múltiples técnicas para su tratamiento, todas con un último fin: lograr una adecuada estabilidad del tobillo. Las técnicas de invasión mínima y los adelantos tecnológicos en los sistemas de fijación hueso-tendón han venido ganando adeptos en la última década y han impactado también las técnicas de estabilización del tobillo. *Material y métodos:* Se incluyeron todos los pacientes con diagnóstico de inestabilidad lateral de tobillo que se intervinieron quirúrgicamente y se les realizó un procedimiento de Hemi-Castaing modificado con abordajes mínimos operados en el período de Mayo 2004 a Diciembre del 2007. Tenemos un seguimiento promedio de 30.3 meses. *Resultados:* Nuestros pacientes presentaron una buena evolución, encontramos una mejoría importante en la escala de Karlsson de 48.7 puntos (± 15.6) a 93.6 puntos (± 9.6). Los pacientes regresaron a su actividad deportiva posterior a la cirugía a los 5.72 meses en promedio (± 4.93). Tenemos una adecuada estabilización corroborada con radiografías dinámicas con sistema Telos. Con una satisfacción personal excelente y buena en 81.9% de los pacientes. *Conclusiones:* Las modificaciones a la técnica de Hemi-Castaing con el abordaje por

ABSTRACT. *Background:* The lesions to the lateral ligaments of the ankle are a common sports related injury. There are multiple surgical techniques to address the problem all with a common goal: achieve a proper stability of the ankle. The improvements in the minimal invasive techniques as well as those in the materials to fixate bone-tissue have also impacted the technics for lateral stabilization of the ankle. *Material and methods:* We included all the patients with a diagnosis of lateral ankle instability which underwent surgery with a modify Hemi-Casting procedure with minimal invasive approach during the period between May 2004 and December 2007. We have an average follow-up of 30.3 months. *Results:* Our patients presented a good outcome with an improvement in the Karlsson's scale of 48.7 points (± 15.6) in the preoperative to 93.6 points (± 9.6) during follow-up. They returned to their sports activities after an average of 5.72 months (± 4.93). We used dynamic X-ray's taken with the Telos system and achieved 81.9% of our patients presented an excellent and good personal satisfaction. *Conclusions:* The modifications to the Hemi-Castaing procedure to perform it with a minimal invasive technic are reproducible and provide us with another tool for the treatment of this pathology specially in the cases where there

Nivel de evidencia: IV

* Ortopedista adscrito, Hospital Médica Sur, México, D.F., México.

** Ortopedista adscrito, Clinique du Sport Bordeaux, Merignac, Francia.

*** Jefe de la División de Ortopedia, Hospital General «Dr. Manuel Gea González», México, D.F., México.

Dirección para correspondencia:

Alberto Cuéllar Avaroma

Hospital Médica Sur.

Puente de Piedra Núm. 150, Torre 2, Consultorio 118, Col. Toriello Guerra, CP 14050, Deleg. Tlalpan, México, D.F.

Tel: 56660808 - 54243165

E-mail: alberto.cuellar@kingortopedia.com

Este artículo puede ser consultado en versión completa en <http://www.medigraphic.com/actaortopedica>

incisión mínima, son seguras, reproducibles y nos dan una herramienta más para el tratamiento de esta patología y sobre todo en los casos en donde no se encuentre un adecuado tejido remanente para realizar una reparación anatómica.

Palabras clave: Lesiones del tobillo, inestabilidad, deportes, rayos X, ligamentos colaterales, esguince, tratamiento.

is no sufficient tissue to perform an anatomical repair.

Key words: Ankle joint, instability, sports, X-rays, collateral ligaments, sprain, treatment.

Introducción

La inestabilidad lateral crónica del tobillo ocurre en 10 a 30% de la población con antecedente de esguince agudo.¹ La mayor parte de las inestabilidades laterales de tobillo pueden resolverse de forma no quirúrgica.²

Existen múltiples procedimientos quirúrgicos para la estabilización lateral del tobillo, con una variabilidad de porcentajes de éxito: 1) reconstrucciones no anatómicas utilizando tendones peroneos (Evans 1953; Watson-Jones 1955; Castaing 1961; Christman-Snook 1969);^{3,4,5,6} 2) reparación o reconstrucción anatómica de los remanentes ligamentarios tipo Bröstrom o con refuerzos Bröstrom-Gould o reconstrucción anatómica con injerto libre⁷ (semitendinoso) en la mayoría de los casos.

Bröstrom¹ realiza la reparación directa de los extremos de los ligamentos del complejo lateral del tobillo afectado, pero existe la dificultad para localizar el extremo sano o encontrarse con un tejido insuficiente para poder repararlo. Algunos autores realizan modificaciones a la técnica de Bröstrom para poder mejorar los puntos débiles o en casos especiales que presentan mayor demanda de la articulación.^{2,8,9}

Los resultados de los procedimientos de reconstrucción no anatómicos más frecuentemente utilizados reportan un alto porcentaje de éxito (80 a 95%),^{3,4,5,6} pero han sido criticados debido a que no se coloca el injerto en los sitios anatómicos y restringen la inversión del tobillo, así como el movimiento de la articulación subastragalina con la fijación a nivel del calcáneo.^{4,5} Las complicaciones más comunes encontradas son complicaciones nerviosas locales (9.7%), complicaciones cutáneas (4%) y restricción de la inversión (8%).^{10,11,12}

La mayoría de las técnicas de tenodesis utilizan una fijación tendón-tendón, lo que limita la rehabilitación temprana en el período postoperatorio y ocasiona una reincorporación más lenta del paciente a sus actividades para garantizar la estabilidad de la articulación;¹¹ además, se realiza una incisión amplia para la toma del injerto, lo que incrementa la rigidez articular secundaria a la cicatrización, así como las lesiones nerviosas locales.

La modificación a la técnica de Castaing tomando un tercio del tendón del peroneo corto para realizar la tenodesis, denominada hemi-Castaing,^{13,14,15,16} tiene como beneficio la

preservación de las propiedades estabilizadoras del músculo peroneo corto.

Consideramos que las técnicas de incisión mínima y las mejoras en los sistemas de fijación hueso-tendón (anclas y tornillos bioabsorbibles) para pequeñas articulaciones permitirán lograr una menor tasa de complicaciones cutáneas y recidivas, con un alto respeto de las estructuras anatómicas, así como dar una ventaja estética postoperatoria.

El objetivo de este estudio es describir las modificaciones en el abordaje, el ángulo del túnel en el peroné y el sistema de fijación de la plastia a la técnica hemi-Castaing, así como determinar los resultados funcionales en los pacientes con inestabilidad crónica lateral de tobillo tratados con esta modificación denominada «ligamentoplastia tipo hemi-Castaing modificada».

Material y métodos

Es un estudio clínico, ambispectivo, observacional, tipo cohorte, donde se evaluaron pacientes intervenidos quirúrgicamente con cirugía de estabilización anterolateral de tobillo con técnica hemi-Castaing modificada para los individuos con diagnóstico de inestabilidad crónica lateral de tobillo en el período de Mayo de 2004 a Diciembre de 2007. Los criterios de inclusión fueron: diagnóstico de inestabilidad anterolateral sin mejoría con el tratamiento conservador, con un ángulo de varo forzado de tobillo mayor de 10 grados o un diferencial mayor de cinco grados en relación con el tobillo contralateral y una medición del cajón anterior radiográfico mayor a 3 mm. Se excluyeron los individuos que no cumplieron con el seguimiento y aquellos con cirugía previa de inestabilidad de tobillo. A todos los sujetos se les realizaron controles seriados clínicos y radiográficos prequirúrgicos y postquirúrgicos. En dichos controles, se tomaron como variables clínicas la escala de Karlsson¹² para tobillo —los resultados se subdividieron en excelentes (100-91 pts.), buenos (90-81 pts.) regulares (80-61 pts.) y malos (< 60 pts.)—, la escala visual análoga del dolor (EVAD) y el nivel de satisfacción mediante la escala de Likert.¹⁷ En la parte radiográfica se tomaron radiografías anteroposterior y lateral, así como las proyecciones dinámicas para tobillo mediante el sistema TELOS a 120 Newton buscando bostezo lateral, cuyo valor normal es < 10°, y un cajón anterior, cuyo valor normal es < 3 mm.

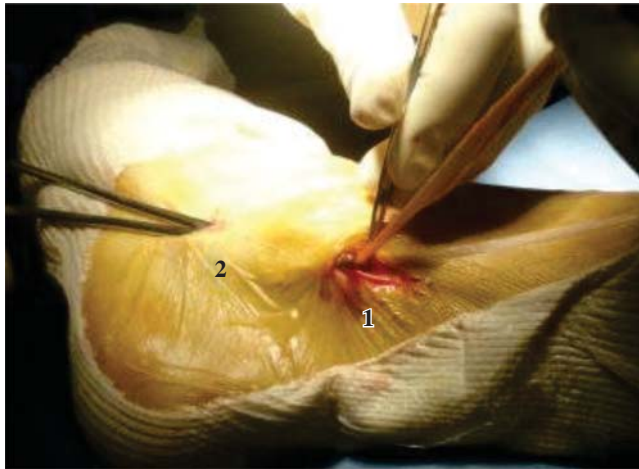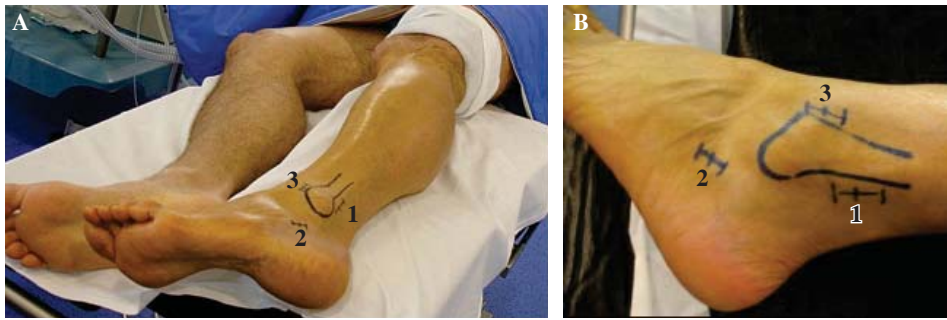


Figura 2. Pasaje del injerto del *peroneus brevis* de la primera hacia la segunda incisión siguiendo el trayecto de la vaina de los *peroneus*.

Para el análisis estadístico se utilizó SPSS v. 13 (SPSS Chicago, Ill.). Se realizó un análisis descriptivo de las variables continuas usando medidas de dispersión y tendencia central. Para las variables categóricas se utilizaron frecuencias. Se aplicó la prueba de t pareada para medir la diferencia entre las medias de las variables continuas. Se consideró a todo valor < 0.05 como una diferencia estadísticamente significativa.

Técnica quirúrgica

Una hora previa a la intervención quirúrgica, se da una dosis profiláctica de antibiótico con 2 g de cefalosporina de primera generación. El procedimiento anestésico consiste en un bloqueo ciático-poplíteo con un reforzamiento femoral guiado por electroestimulador.

El paciente se coloca en decúbito dorsal con un cojín a nivel de la pelvis y otro cojín amplio debajo del tobillo inestable (Figura 1), logrando así la lateralización parcial del sujeto. El procedimiento se realiza bajo isquemia. La primera incisión en la piel es de 2 cm de longitud en la región retromaleolar a 2 cm proximales de la punta del maléolo lateral; bajo disección, se encuentra la vaina de los peroneos (*longus* y *brevis*), se disecciona longitudinalmente y se identifica el peroneo *brevis*, el cual se encuentra en disposición más

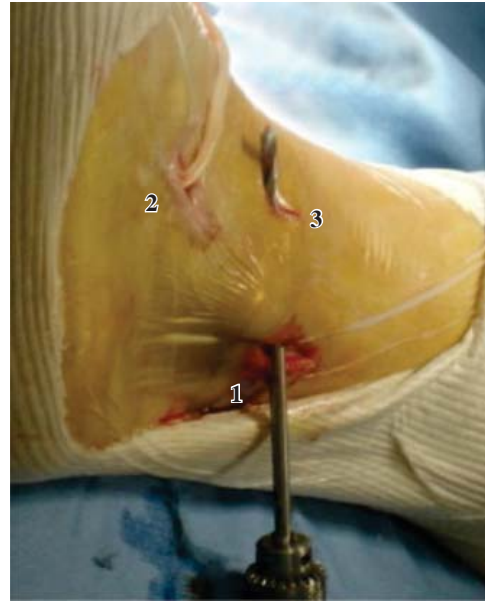

Figura 3. Perforación del túnel con una angulación de 60° con respecto al eje axial del peroné con una broca de 4.5 mm de la primera hacia la tercera incisión (posterior hacia anterior).

anterior y profunda que el tendón del peroneo *longus*. Una vez identificado el peroneo *brevis*, se realiza una tracción del tendón para establecer su inserción a nivel de la base del quinto metatarsiano y poder llevar a cabo la segunda incisión, de 1 cm, a través de la cual se expone el tendón. Se procede a hacer un corte longitudinal del tendón en la primera incisión para tomar una tercera parte del tendón.

Con la ayuda de un tenótomo abierto, realizamos la desinserción de la porción del tendón de su unión con el músculo. Mediante una disección siguiendo el trayecto de la vaina desde la segunda hacia la primera incisión con una pinza hemostática, se realiza tracción continua y se pasa el injerto de la primera hacia la segunda incisión (Figura 2). A 1.5 cm proximales de la punta del maléolo lateral y en la región anterior del mismo se realiza la tercera incisión, de 1 cm. Mediante disección se identifica la región ósea anterior del maléolo lateral; con la ayuda de una broca de 4.5 mm, se perfora desde la primera incisión con una dirección de posterior hacia anterior y de proximal hacia distal, con una angulación de 60° en relación con el eje longitudinal del peroné (Figura 3). Usando una sutura guía

de posterior hacia anterior en el túnel del peroné, se pasa el tendón de la tercera hacia la segunda incisión. Posteriormente, regresa el injerto de la segunda hacia la tercera incisión y el paso por el túnel del peroné de anterior hacia posterior (*Figura 4*). Se tensa el injerto de la parte posterior realizando tracción continua; además, se coloca el tobillo en dorsiflexión a 90° y se fija el tendón en la región anterior del túnel con un ancla bioabsorbible Twin Fix 5.0 mm (Smith and Nephew, Andover, MA) (*Figura 5*). El tendón es nuevamente pasado siguiendo el trayecto de su vaina de la primera hacia la segunda incisión (*Figura 6*). El injerto es tensionado y se fija con la porción distal del tendón peroneo *brevis* en su inserción distal mediante un punto cruzado con sutura absorbible 1-0 (*Figura 7*). El remanente del injerto tendinoso es cortado.

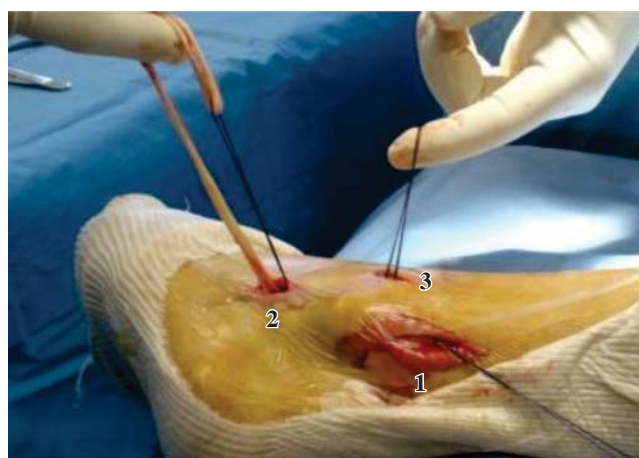


Figura 4. Paso del injerto de *peroneus brevis* asistido con una guía de sutura de la segunda hacia la tercera incisión y posteriormente por el túnel hacia la primera incisión.

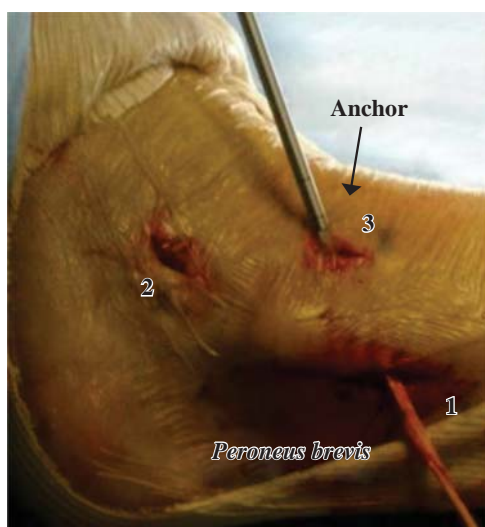


Figura 5. Fijación del injerto en la cortical anterior del peroné con un ancla Twin Fix 5.0 mm. El tobillo tiene que estar a 90° durante el proceso para mantener una adecuada tensión.

En el postquirúrgico, se permite el apoyo parcial inmediato y se mantiene una inmovilización mediante el uso de una bota de inmovilización suropodálica tipo Walker por tres semanas, además de ejercicios de movilización en flexión y extensión del tobillo. El apoyo total se empieza a la tercera semana para lograr una mejor integración del injerto en el túnel óseo y la bota se cambia por una férula de aire gel por dos semanas más. Se realizan ejercicios de propiocepción y posteriormente se retiran las órtesis. El paciente puede iniciar su reincorporación a su actividad deportiva a los tres meses.

Resultados

Se intervinieron quirúrgicamente 44 pacientes entre 16 y 52 años, cuya mediana de edad fue de 29 años. La muestra fue de 33 hombres y 11 mujeres, siendo un total de 28 individuos en el tobillo derecho y 16 en el tobillo izquierdo. El seguimiento promedio de los participantes fue de 30.3 meses. Tomando en cuenta la clasificación por nivel deportivo (clasificación de CLAS *level*), 16 sujetos eran atletas competitivos con más de dos entrenamientos por semana, 21 eran atletas con actividades deportivas regulares, cinco realizaban actividad deportiva ocasional y dos eran sedentarios.

En promedio, los pacientes tuvieron 12.4 (± 8) esguinces previos a la cirugía, con una rango de dos a 38 y tardaron en promedio 47.9 días en operarse (contados del día después de la última lesión al día anterior a la cirugía), con un rango de dos a 180 días.

Los individuos regresaron a su actividad deportiva tras la cirugía a los 5.72 meses en promedio (± 4.93).

En cuanto a los síntomas clínicos presentados antes de realizar la cirugía, 79.5% de los participantes presentó dolor, aprensión y sensación de inestabilidad en el tobillo afectado, 93.2% tuvo laxitud de tobillo de (+++).

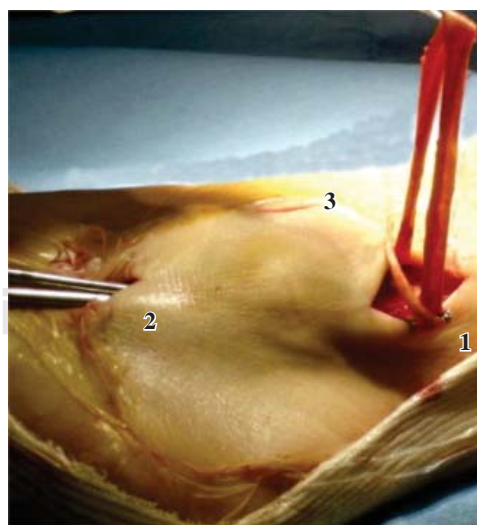


Figura 6. Pasaje nuevamente del injerto de *peroneus brevis* a través de su vaina de la parte posterior del túnel del peroné hacia la inserción distal del *peroneus brevis*.

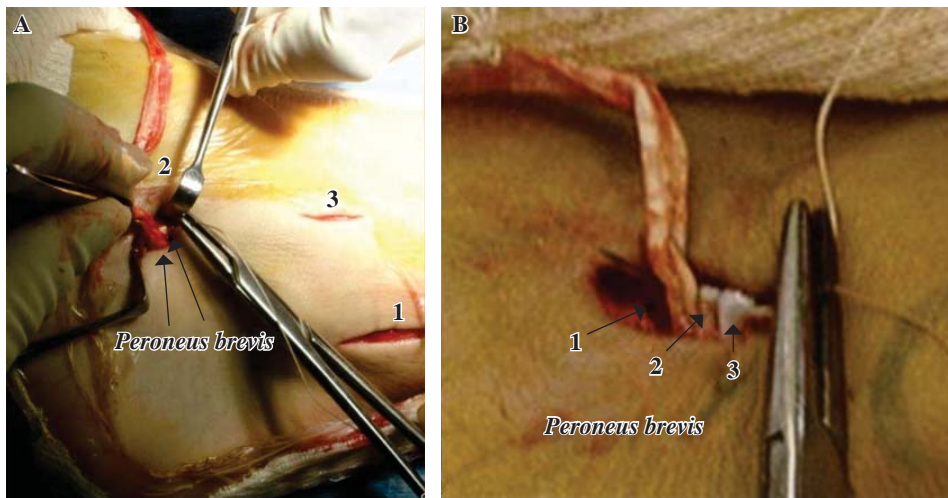


Figura 7.

A) Fijación distal del injerto. B) La fijación distal se realiza con sutura absorbible 1-0. La sutura toma la parte final del injerto (1), la primera parte del injerto (2) y la inserción distal del peroneus brevis (3).

Para la valoración clínica, se midió con la clasificación de Karlsson (cuyo valor máximo es de 100 puntos); se tuvo un promedio preoperatorio de 48.7 puntos (± 15.6). En el postoperatorio intermedio a los tres meses, el promedio fue de 86.04 puntos (± 16.8); en el postoperatorio final, el promedio fue de 93.6 puntos (± 9.6). Se utilizó la prueba de Mann-Whitney, en la que se encontró una diferencia estadística de $p < 0.001$ entre la valoración preoperatoria y la postoperatoria intermedia y una $p < 0.001$ entre la valoración preoperatoria y la postoperatoria final. Sin embargo, no se encontró diferencia estadística, con una $p < 0.05$, entre la valoración postoperatoria intermedia con la final.

Para la valoración radiológica, se obtuvieron radiografías en varo forzado del tobillo, en donde la angulación preoperatoria promedio fue de 17.2 grados (± 5.2) y la postoperatoria promedio fue de 5.5 grados (± 3.8), con una diferencia estadística de $p < 0.0001$.

Para la valoración radiológica del cajón anterior, en promedio se tuvo un desplazamiento anterior de 4.89 mm (± 2.1), mientras que la postoperatoria promedio fue de 2.1 mm (± 1), con una diferencia estadística de $p < 0.0001$.

Del total de los pacientes, 81.9% tuvieron una satisfacción «excelente» y «muy buena».

Se encontraron ocho casos de complicaciones, que representan 18.17%, repartidas en: dos casos (4.54%) con dolor residual que cedió en cuatro meses, dos casos (4.54%) con tendinitis del tibial posterior que cedió con rehabilitación, dos casos (4.54%) con distrofia simpático refleja, un caso (2.27%) con hipersensibilidad del borde lateral del pie y un caso (2.27%) con sensación de inestabilidad (aprensión), sin datos clínicos ni radiográficos de inestabilidad lateral del tobillo.

Discusión

Existen múltiples procedimientos quirúrgicos para la reconstrucción de los ligamentos laterales del tobillo, todas ellas usando el tendón del peroneo corto, con severas

desventajas biomecánicas por el rol que cumple el peroneo corto en la eversión y la plantiflexión del tobillo. Otra desventaja de las técnicas no anatómicas es la extensa exposición con abordajes amplios, con su respectiva restricción de la movilidad postoperatoria.^{3,4,5,12,18,19} En nuestra serie, sólo tomamos una tercera parte del tendón peroneo corto, respetando de esta manera su actividad eversora y plantiflexora; al mismo tiempo, al realizarlo mediante incisión quirúrgica mínima, no encontramos disminución o limitación de la movilidad postoperatoria del tobillo.

La fijación clásica de la técnica de Castaing^{5,14} y del hemi-Castaing^{13,15,16} es tendón-tendón mediante suturas con hilo absorbible, por lo que se dejaba más tiempo de inmovilización y apoyo diferido para proteger la tenodesis. En nuestra serie, la fijación del tendón en el túnel óseo con un ancla bioabsorbible¹¹ le otorga más fuerza y estabilidad a la tensión deseada, lo cual nos permite un apoyo parcial inmediato, de la mano del inicio del programa de rehabilitación. Al respetar la articulación subastragalina, esperamos limitar el riesgo de rigidez en esta articulación reportado en los seguimientos de larga evolución de los trabajos realizados con la técnica de Chrisman-Snook.^{3,6}

Los resultados funcionales de nuestra serie son comparables con los resultados de la literatura con las técnicas no anatómicas,^{13,14,15,16,20} así como anatómicas^{12,18,19,21,22,23} o reconstrucción,^{24,25,26} con la ventaja de que en la reparación directa se presenta muchas veces la dificultad para localizar el extremo sano o se encuentra un tejido insuficiente para poder repararlo. En las técnicas de reconstrucción anatómicas, una desventaja es el incremento de morbilidad de la zona donadora en caso de injertos autólogos^{12,18,19} y el costo económico con los aloinjertos. En nuestra técnica, al tomar el injerto de la misma zona, se disminuye la morbilidad de la zona donadora y se abaten los costos al ser un tendón autólogo.

En nuestra serie, los resultados radiográficos del control postquirúrgico con el sistema Telos muestran una adecuada estabilidad del tobillo. Las complicaciones encontradas en nuestra serie (18.17%) son comparables con las reportadas

tanto en las técnicas anatómicas como en las no anatómicas.^{9,12,18,19}

Entre las debilidades de nuestra serie está que no contamos con un grupo control de técnica anatómica para comparar los resultados en poblaciones similares. El tiempo de seguimiento (30.3 meses), pese a ser considerable, es corto debido a que ciertas complicaciones reportadas con las técnicas no anatómicas se describen en seguimientos mayores de 10 años.

Conclusión

Aunque estamos de acuerdo con que el estándar de oro para la reparación de una inestabilidad anterolateral son las técnicas anatómicas con o sin aumentación (Bostrom-Bostrom-Gould) y que las técnicas no anatómicas o tenodisis quedarían reservadas para casos de falla, recidiva de una primera cirugía o cuando no se encuentra con un adecuado tejido remanente para realizar la plastia anatómica, en estos casos la técnica de hemi-Castaing modificada es una buena indicación.

Creemos que esta técnica es una herramienta más de nuestro arsenal de tratamiento para la estabilidad lateral del tobillo, reproducible con buenos resultados clínicos y radiológicos. Consideramos que con las modificaciones en el abordaje, realizando incisiones cutáneas mínimas, podremos lograr una disminución en las complicaciones cutáneas. Al disminuir el tamaño de las incisiones, limitamos la fibrosis postoperatoria y la restricción de la movilidad que esta pudiera causar. Las modificaciones en la fijación nos permiten disminuir los tiempos de rehabilitación y acelerar la reincorporación de nuestro paciente a sus actividades diarias y deportivas.

Bibliografía

- Broström L: Sprained ankles. 3. Clinical observations in recent ligament ruptures. *Acta Chir Scand*. 1965; 130(6): 560-9.
- Hamilton WG, Thompson FM, Snow SW: The modified Bröstrom procedure for lateral ankle instability. *Foot Ankle*. 1993; 14(1): 1-7.
- Snook GA, Chrisman OD, Wilson TC: Long-term results of the Chrisman-Snook operation for reconstruction of the lateral ligaments of the ankle. *J Bone Joint Surg Am*. 1985; 67(1): 1-7.
- Baltopoulos P, Tzagarakis GP, Kaseta MA: Midterm results of a modified evans repair for chronic lateral ankle instability. *Clin Orthop Relat Res*. 2004; (422): 180-5.
- Castaing J, Falaise B, Burdin P: Ligamentoplasty using the *peroneus brevis* in the treatment of chronic instabilities of the ankle. Long-term review. *Rev Chir Orthop Reparatrice Appar Mot*. 1984; 70(8): 653-6.
- Marsh JS, Daigneault JP, Polzhofer GK: Treatment of ankle instability in children and adolescents with a modified Chrisman-Snook repair: a clinical and patient-based outcome study. *J Pediatr Orthop*. 2006; 26(1): 94-9.
- Coughlin MJ, Matt V, Schenck RC Jr: Augmented lateral ankle reconstruction using a free gracilis graft. *Orthopedics*. 2002; 25(1): 31-5.
- Girard P, Anderson RB, Davis WH, Isear JA, Kiebzak GM: Clinical evaluation of the modified Bröstrom-Evans procedure to restore ankle stability. *Foot Ankle Int*. 1999; 20(4): 246-52.
- Sammarco VJ: Complications of lateral ankle ligament reconstruction. *Clin Orthop Relat Res*. 2001; (391): 123-32.
- Baumhauer JF, O'Brien T: Surgical considerations in the treatment of ankle instability. *J Athl Train*. 2002; 37(4): 458-62.
- O'Shea KJ: Technique for biotenodesis screw fixation in tendon-enhanced ankle ligament reconstruction. *Techniques in Foot and Ankle Surgery*. 2003; 2: 40-6.
- Karlsson J, Eriksson BI, Bergsten T, Rudholm O, Sword L: Comparison of the two anatomic reconstruction for chronic lateral instability of the ankle. *Am J Sport Med*. 1997; 25: 48-53.
- Mabit C, Tourné Y, Besse JL, Bonnel F, Toullec E, Giraud F, et al: Chronic lateral ankle instability surgical repairs: the long term prospective. *Orthop Traumatol Surg Res*. 2010; 96: 417-23.
- Lorenzo G, Calafiore V: Trattamento chirurgico Secondo Castaing nelle instabilità laterali di caviglia. *Acta Orthop Ital*. 2009; 34: 11-4.
- Jarde O, Dubouille G, Abi-Raad G, Boulou G, Massy S: Ankle instability with involvement of the subtalar joint demonstrated by MRI. Results with the Castaing procedure in 45 cases. *Acta Orthop Belg*. 2002; 68: 515-28.
- Schepers T, Vogels LM, Van Lieshout EM: Hemi-Castaing ligamentoplasty for the treatment of chronic lateral ankle instability: a retrospective assessment of outcome. *Int Orthop*. 2011; 35(12): 1805-12.
- Likert R: A technique for measurement of attitudes. *Arch Psychol*. 1932; 140: 1-55.
- Krips R, Brandsson S, Swensson C, van Dijk CN, Karlsson J: Anatomical reconstruction and Evans tenodesis of the lateral ligaments of the ankle. Clinical and radiological findings after follow-up for 15 to 30 years. *J Bone Joint Surg Br*. 2002; 84: 232-6.
- Krips R, van Dijk CN, Halasi PT, Lehtonen H, Corradini C, Moyan B, et al: Long-term outcome of anatomical reconstruction versus tenodesis for the treatment of chronic anterolateral instability of the ankle joint: a multicenter study. *Foot Ankle Int*. 2001; 22: 415-21.
- Solana J, Pons M, Guinot C, Viladot R: Tenodesis of the *peroneus brevis* and ligament capsuloplasty in chronic ankle instability. Seville, Spain: SECOT, Sociedad Española de Cirugía Ortopédica y Traumatología; 2005.
- Takahashi T, Nakahira M, Kaho K, Kawakami T: Anatomical reconstruction of chronic lateral ligament injury of the ankle using pedicle tendon of the extensor digitorum longus. *Arch Orthop Trauma Surg*. 2003; 123: 175-9.
- Westlin NE, Vogler HW, Albertsson MP, Arvidsson T, Montgomery F: Treatment of lateral ankle instability with transfer of the extensor digitorum brevis muscle. *J Foot Ankle Surg*. 2003; 42: 183-92.
- Li X, Lin TJ, Busconi BD: Treatment of chronic lateral ankle instability: a modified Broström technique using three suture anchors. *J Orthop Surg Res*. 2009; 4: 41.
- Paterson R, Cohen B, Taylor D, Bourne A, Black J: Reconstruction of the lateral ligaments of the ankle using semi-tendinosis graft. *Foot and Ankle International*. 2000; 21: 413-9.
- Jones AP, Sidhom S, Sefton G: A minimally invasive surgical technique for augmented reconstruction of the lateral ankle ligaments with woven polyester tape. *J Foot Ankle Surg*. 2007; 46: 416-23.
- Ibrahim SA, Hamido F, Al Misfer AK, Ghafar SA, Awad A, Salem HKH, et al: Anatomical reconstruction of the lateral ligaments using Gracilis tendon in chronic ankle instability: a new technique. *Foot Ankle Surg*. 2011; 17(4): 239-46.