

Tratamiento quirúrgico de la luxación acromioclavicular aguda. Reporte preliminar

González-Erreguín V,* Morales-Villanueva J**

Hospital General Xoco

RESUMEN. *Introducción:* El manejo ideal de las lesiones tipo III en agudo es controversial, dentro del manejo quirúrgico de estas lesiones es fundamental la reconstrucción de los ligamentos coracoclaviculares. *Material y métodos:* Se revisaron los expedientes de los pacientes con luxación acromioclavicular aguda, tratadas mediante reducción abierta y fijación con suturas de alta resistencia evaluando los resultados de manera preliminar a tres meses de evolución. *Resultados:* Fueron 12 pacientes; todos del sexo masculino, con una edad media de 28 años; tres de grado III, uno grado IV y ocho grado V de la clasificación de Rockwood. El tiempo promedio entre la lesión y la intervención quirúrgica fue de nueve días. En la escala de Constant 11 pacientes presentaron resultados excelentes y 1 bueno. Sólo un paciente desarrolló un seroma. La reducción radiográfica se mantuvo en todos los pacientes. *Conclusiones:* La reconstrucción anatómica de los ligamentos coracoclaviculares disminuye notablemente las complicaciones, más aún cuando dicha reconstrucción es provista por materiales que tengan una fuerza tensil semejante a los ligamentos nativos.

Palabras clave: Luxación, acromioclavicular, cerclaje, lazada, suturas.

ABSTRACT. *Introduction:* Determining what is the ideal acute management of type III lesions is controversial. The reconstruction of coracoclavicular ligaments is a fundamental part of the surgical management of these lesions. *Material and methods:* The records of patients with acute acromioclavicular dislocation treated with open reduction and fixation with highly resistant sutures were reviewed. The preliminary results were assessed at the 3-month follow-up. *Results:* Twelve patients were included, all of them males; mean age was 28 years. Three were Rockwood grade III, one grade IV, and 8 grade V. The mean time elapsed between the injury and the surgery was 9 days. According to the Constant scale 11 patients had excellent results and one had good results. Only one patient developed a seroma. Radiographic reduction was maintained in all patients. *Conclusions:* The anatomical reconstruction of coracoclavicular ligaments reduces complications considerably, especially when such reconstruction is made using materials with a grip strength similar to the one offered by native ligaments.

Key words: Dislocation, acromioclavicular, cerclage, loop, sutures.

Nivel de evidencia: IV

* Médico Residente de 5o. año de Hombro y Codo.

** Cirujano Ortopedista y Jefe del Servicio de Hombro y Codo.

Hospital General Xoco.

Dirección para correspondencia:

Jorge Morales Villanueva

División del Norte y Árbol del Fuego Núm. 80-1026,

Col. El Rosario, Coyoacán, CP 04380, México, D.F.

E-mail: jormovi13@hotmail.com

Este artículo puede ser consultado en versión completa en <http://www.medigraphic.com/actaortopedica>

Introducción

La articulación acromioclavicular es una artrodia compuesta de un menisco fibrocartilaginoso rodeada de una delgada cápsula que previene su desplazamiento horizontal. Se encuentra reforzada por los ligamentos acromioclaviculares: anterior, posterior, superior e inferior. El deltoides y el trapecio forman la fascia deltotrapezoidal, que provee una estabilización pasiva de la clavícula lateral.¹

Hay dos ligamentos coracoclaviculares: el conoide, cuya punta se inserta en la porción posteromedial de la base de la apófisis coracoides y su base se inserta a 46 mm de la articulación acromioclavicular en la región posterior de la claví-

cula y el trapezoide, que se origina en la apófisis coracoides anterior y lateral a la inserción del conoide y se extiende en sentido superior a 26 mm de la articulación acromioclavicular en la región anterior de la clavícula. Fukuda reportó que ambos evitan la migración superior en 89% (fuerza: 598N) y dan resistencia en el plano anteroposterior en 68% de la clavícula² (fuerza 338N).³ El espacio acromioclavicular normal es máximo de 6 mm. El intervalo coracoclavicular normal es de 1.1 a 1.3 cm, aproximadamente.⁴

La lesión puede ser causada por una fuerza directa — cuando el paciente golpea en la región superolateral del hombro con el brazo en aducción, siendo la más frecuente— o por fuerza indirecta —provocado por una caída sobre el brazo en aducción, creando una fuerza que se dirige en sentido superior— y un último mecanismo, cuando se aplica una fuerza indirecta en la articulación acromioclavicular al ejercer tracción a través de la extremidad superior.⁵

Generalmente es aceptado que las lesiones acromioclaviculares tipos I y II de Rockwood sean manejadas de forma conservadora; las tipos IV, V y VI son tratadas en su mayoría mediante reducción quirúrgica.⁶ El manejo ideal de las lesiones tipo III en agudo es controversial. Dentro del manejo quirúrgico de estas lesiones, es fundamental la reconstrucción de los ligamentos coracoclaviculares, para lo cual se han utilizado diversos métodos: algunos proporcionan una estabilidad absoluta, como la placa gancho o los clavos y/o tornillos transacromioclaviculares, mientras que otros métodos ofrecen una estabilización dinámica, como en la transferencia muscular o de ligamentos, cerclajes o la reparación directa de los ligamentos coracoclaviculares.⁷

La técnica de cerclaje de los ligamentos coracoclaviculares ha informado complicaciones como mala reducción persistente con subluxación anterior y erosión de la coracoides y de la clavícula.⁸ El objetivo del presente trabajo es analizar, a corto plazo, los resultados clínicos y radiográficos del tratamiento quirúrgico de las luxaciones acromioclavicu-

res agudas tratadas mediante reducción abierta y fijación interna utilizando cerclaje con suturas de alta resistencia.

Material y métodos

Se revisaron los expedientes de los pacientes con diagnóstico radiográfico de luxación acromioclavicular aguda tratada de forma quirúrgica mediante reducción abierta y fijación interna utilizando cerclaje con cuatro suturas de Fiber Wire del número 2 (Arthrex, Naples FL) en el período de septiembre de 2013 a agosto de 2014, evaluando los resultados clínicos, funcionales y radiográficos a tres meses tras el evento quirúrgico mediante las escalas de Constant y la escala visual análoga de dolor graduada de 0 (sin dolor) a 10 (dolor máximo).

Radiográficamente, la articulación se consideró reducida cuando no había desplazamiento, en comparación con la articulación acromioclavicular contralateral, subluxada cuando había un desplazamiento < 50% y luxada cuando el desplazamiento era > 50%.

Técnica quirúrgica: Con el paciente colocado en silla de playa, se utilizó anestesia general en todos los casos. Se realizó una incisión en «sable» desde el ángulo posterior del acromion dirigido al proceso coracoideo. Se disecó el tejido subcutáneo y se incidió de forma longitudinal el rafe deltotrapezial para poder visualizar la clavícula, la base del proceso coracoideo, la articulación acromioclavicular y el acromion. Se disecó de forma roma la base del acromion y, con ayuda de una pinza de Satinsky, se pasaron por debajo de la coracoides las cuatro suturas (*Figura 1*); posteriormente, se realizaron dos perforaciones en la clavícula, una a 2.5 cm de la articulación acromioclavicular en la región anterior y otra a 4.5 cm en la región posterior (*Figura 2*), se reseco el menisco de la articulación acromioclavicular, así como 5 mm de clavícula en su porción distal; finalmente, se cruzaron y se recuperaron las suturas por los orificios de la clavícula (*Figura 3*), se realizó la reducción y se anudaron

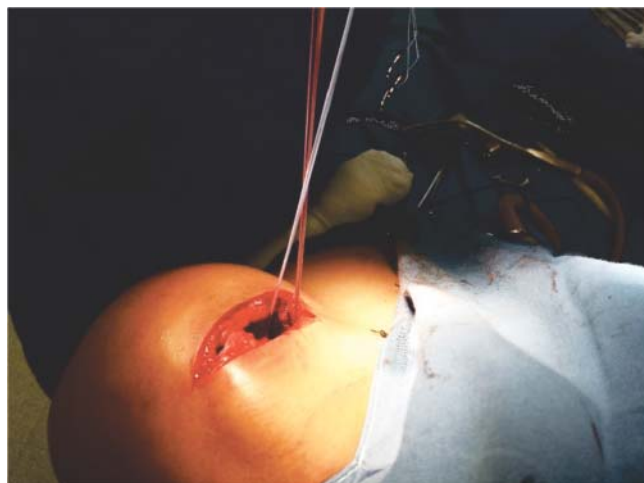


Figura 1. Abordaje y paso de las suturas debajo de la coracoides.

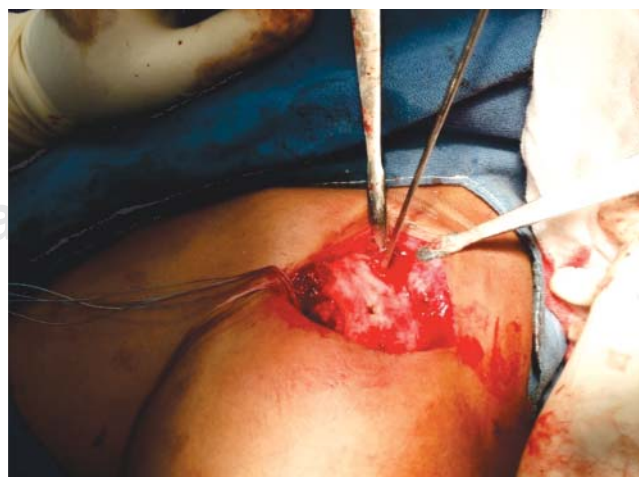

Figura 2. Se realizan las perforaciones en la clavícula.

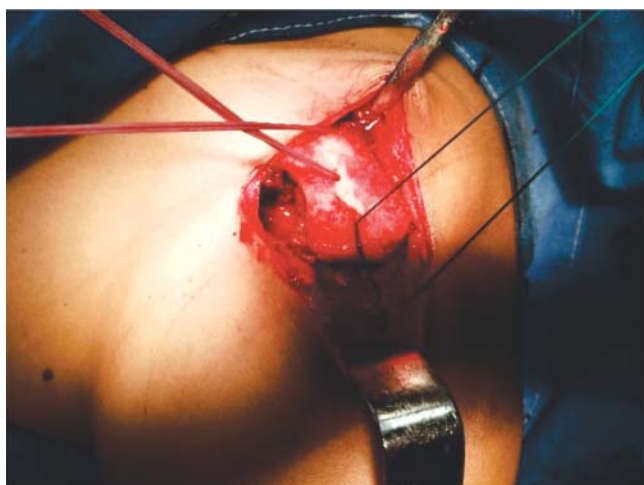

Figura 3. Se recuperan las suturas por las perforaciones.

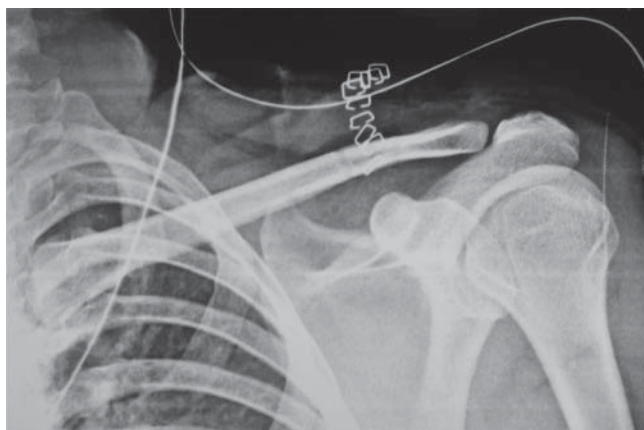


Figura 4. Reducción de luxación acromioclavicular izquierda.

una por una. Se reparó el rafe deltatrapezial, se suturó por planos de forma rutinaria, se colocaron apósitos estériles e inmovilizador de hombro.

En el postoperatorio, se realizaron períodos alternos de inmovilización y movimientos pasivos durante las tres primeras semanas; posteriormente, se iniciaron movimientos activos por tres semanas más para iniciar actividades contra resistencia, fortalecimiento progresivo del deltoides, estabilizadores de escápula en conjunto con el departamento de rehabilitación.

Resultados

Fueron 16 pacientes, de los cuales tres fueron excluidos por presentar fractura del extremo distal de la clavícula como lesión concomitante y uno más por seguimiento incompleto. Quedaron 12 individuos, todos del sexo masculino, con una edad media de 28 años. Dentro de la clasificación de Rockwood, fueron tres de grado III, uno de grado IV y ocho de grado V. El mecanismo de lesión fue caída en seis pacientes, accidentes automovilísticos en cinco y la

práctica de deporte en uno. El tiempo promedio entre la lesión y la intervención quirúrgica fue de nueve días.

En la escala de Constant a tres meses de seguimiento, 11 sujetos presentaron resultados excelentes y sólo uno bueno, con un promedio en la EVA de 2.7. Un paciente desarrolló un seroma como única complicación, que posteriormente requirió aseo quirúrgico y retiro de material. En cuanto a la evaluación radiográfica a los tres meses, la reducción se mantuvo en los 12 casos (Figura 4).

Discusión

Los pacientes jóvenes que se dedican a alguna actividad deportiva con una luxación acromioclavicular tipo III pueden ser considerados candidatos para realizar una reconstrucción quirúrgica.⁹

Las nuevas técnicas en desarrollo y evaluación clínica a largo plazo son procedimientos de reconstrucción mínimamente invasivos o artroscópicos; sin embargo, los resultados no han logrado alcanzar los publicados al uso del cerclaje. En un inicio se realizaba de forma circular y se observó una estabilidad insuficiente, pero con el desarrollo a corto plazo de osteolisis en la clavícula, aunado a un posterior fallo de la reducción. Ello generó una modificación de la técnica cruzando las suturas; al pasarla por los túneles óseos, disminuyeron los reportes de osteolisis y, además, permitió una reconstrucción más anatómica.¹⁰

Una de las causas frecuentes de dolor crónico después del tratamiento quirúrgico de estas lesiones es la inestabilidad anteroposterior de la clavícula, por lo que en nuestra técnica decidimos realizar una resección del menisco de la articulación acromioclavicular y de 5 mm distales de la misma.

Hessmann realizó una técnica de reconstrucción con bandas de PDS en 45 pacientes; así, logró una adecuada estabilidad de la articulación acromioclavicular y obtuvo resultados excelentes y buenos en la escala de UCLA en 89% de los casos, siendo mínima la incidencia de luxación o subluxación; sin embargo, todos los individuos fueron reintervenidos para retiro del material.⁹

Ye realizó la reconstrucción mediante el uso de cables de titanio en 39 sujetos, con un seguimiento a 42 meses; logró resultados en la escala de Constant de 95.3 y en la escala visual análoga de 5.6; observó en el seguimiento una reducción anatómica en 32 pacientes, subluxación en cinco y pérdida total de la reducción en dos debido a que se rompieron los cables de titanio.¹¹

Lu utilizó un ligamento artificial con fibras de poliéster —el cual tiene buena compatibilidad— en 24 individuos; obtuvo, a 36 meses de seguimiento, una media de 62.3 en la escala de Constant y 5.1 en la escala visual análoga, manteniéndose la reducción en 20 personas y perdiendo la misma en cuatro. No se presentaron complicaciones.¹²

Jingwei utilizó anclas con suturas en 28 casos con un seguimiento a 15 meses del postquirúrgico y se obtuvo una media en la escala de Constant de 96.3, manteniendo la reducción en 26 sujetos y sólo en dos se perdió la misma.¹³

Taha El Sewy realizó una técnica de lazada con dos suturas de Ethibond del 5 en 21 pacientes; obtuvo una media en la escala de Constant de 97.8, perdiendo la reducción en sólo un individuo.¹⁴

Nuestra serie tiene la debilidad de que el seguimiento es muy corto; por eso, los resultados favorables en la escala de Constant. Se requerirá un seguimiento mínimo a 24 meses para finalmente considerar los resultados funcionales. No obstante, podemos señalar que en el desarrollo de esta técnica abierta no presentamos aflojamientos tempranos del nudo en las suturas y hasta el momento no encontramos osteolisis tanto en la clavícula como en la coracoides.

Conclusiones

El uso de técnicas que permitan la reconstrucción anatómica de los ligamentos coracoclaviculares es cada vez más popular tanto de manera abierta como artroscópica. La técnica abierta descrita en este trabajo es reproducible, sin presentar en el corto plazo osteolisis o pérdida de la reducción asociada al uso de las suturas.

Bibliografía

- Ugwonali OF, Wang SW: Primary and revision acromioclavicular joint reconstruction. *Tech Should Elb Surg*. 2006; 7(1): 27-35.
- Fukuda K, Craig E, An KN, Cofield RH, Chao EY: Biomechanical study of the ligamentous system of the acromioclavicular joint. *J Bone Joint Surg Am*. 1986; 68: 434-40.
- Walz L, Salzmann GM, Fabbro T, Eichhorn S, Imhoff AB: The anatomic reconstruction of acromioclavicular joint dislocations using 2 tighrope devices. A biomechanical study. *Am J Sports Med*. 2008; 36(12): 2398-406.
- Simovitch R, Sanders B, Ozbaydar M, Lavery K, Warner JJ: Acromioclavicular joint injuries: diagnosis and management. *J Am Acad Orthop Surg*. 2009; 17(4): 207-19.
- Johansen JA, Grutter PW, McFarland EG, Petersen SA: Acromioclavicular joint injuries: indications for treatment and treatment options. *J Shoulder Elbow Surg*. 2011; 20(2 Suppl): S70-82.
- Li X, Ma R, Bedi A, Dines DM, Altchek DW, Dines JS: Management of acromioclavicular joint injuries. *J Bone Joint Surg Am*. 2014; 96(1): 73-84.
- Carofino BC, Mazzocca AD: The anatomic coracoclavicular ligament reconstruction: surgical technique and indication. *J Shoulder Elbow Surg*. 2010; 19(2 Suppl): 37-46.
- Mazzocca AD, Arciero RA, Bicos J: Evaluation and treatment of acromioclavicular joint injuries. *Am J Sports Med*. 2007; 35(2): 316-329.
- Hessmann M, Gotzen L, Gehling H: Acromioclavicular reconstruction augmented with polydioxanone sulphate bands: surgical technique and results. *Am J Sports Med*. 1995; 23(5): 552-6.
- Lädemann A, Grosclaude M, Lübbecke A, Christofilopoulos P, Stern R, Rod T, et al: Acromioclavicular and coracoclavicular cerclage reconstruction for acute acromioclavicular joint dislocations. *J Shoulder Elbow Surg*. 2011; 20: 401-8.
- Ye T, Ouyang Y, Chen A: Evaluation of coracoclavicular stabilization of acute acromioclavicular joint dislocation with multistrand titanium cables. *Eur J Orthop Surg Traumatol*. 2014; 24: 1061-6.
- Lu N, Zhu L, Ye T, Chen A, Jiang X, Zhang Z, et al: Evaluation of the coracoclavicular reconstruction using LARS artificial ligament in acute acromioclavicular joint dislocation. *Knee Surg Sports Traumatol Arthrosc*. 2014; 22: 2223-7.
- Zhang JW, Li M, He XF, Yu YH, Zhu LM: Operative treatment of acromioclavicular joint dislocation: a new technique with suture anchors. *Chin J Traumatol*. 2014; 17(4): 187-92.
- El Shewy MT, El Azizi H: Suture repair using loop technique in cases of acute complete acromioclavicular joint dislocation. *J Orthop Traumatol*. 2011; 12(1): 29-35.