

Artículo original

Control del dolor postoperatorio mediante morfina intratecal en pacientes intervenidos por fusión vertebral instrumentada

Vaquerizo-García V,* García-López M,** Plasencia-Arriba MA,*** Maestre-García C****

Hospital Universitario Príncipe de Asturias. Alcalá de Henares (Madrid)

RESUMEN. *Antecedentes:* El manejo adecuado del dolor postoperatorio en pacientes intervenidos de artrodesis vertebral instrumentada es esencial para disminuir la morbimortalidad postoperatoria. El uso de morfina por vía intratecal podría proporcionar una analgesia efectiva minimizando la dosis necesaria y los efectos adversos secundarios. El objetivo del estudio es valorar la eficacia de la morfina intratecal en el control del dolor postoperatorio en pacientes intervenidos de artrodesis vertebral instrumentada. *Material y métodos:* Se realizó un estudio prospectivo aleatorizado incluyendo a 46 pacientes intervenidos de fusión vertebral instrumentada. Los pacientes fueron divididos mediante randomización al azar en dos grupos, uno de los cuales recibió una dosis de morfina intratecal de 0.003 mg/kg antes del cierre de la herida quirúrgica. Durante el postoperatorio se registró frecuencia respiratoria, PCO_2 , PO_2 , necesidad de analgesia coadyuvante y valoración subjetiva del dolor mediante la escala visual analógica (EVA) a las 6, 24 y 48 horas tras la intervención. Los resultados fueron analizados mediante pruebas no paramétricas. *Resultados:* Los pacientes que recibieron morfina intratecal presentaron una disminución estadísticamente significativa del dolor postoperatorio durante las primeras 48 h con una puntuación EVA promedio cercana a 3. En

ABSTRACT. *Background:* Proper postoperative pain management in patients undergoing vertebral arthrodesis with instrumentation is essential to reduce postoperative morbidity and mortality. Intrathecal morphine may provide effective analgesia minimizing the dose required and adverse side effects. The objective of this study is to assess the efficacy of intrathecal morphine to control postoperative pain in patients undergoing vertebral arthrodesis with instrumentation. *Material and methods:* A prospective randomized trial was conducted; it included 46 patients who underwent vertebral fusion with instrumentation. Patients were randomly divided into two groups: one of them received a 0.003 mg/kg dose of intrathecal morphine before closing the surgical wound. The following parameters were recorded during the postoperative period: respiratory rate, PCO_2 , PO_2 , need for adjuvant anesthesia and subjective pain assessment with the visual analog scale (VAS), at 6, 24 and 48 hours after the surgery. The results were analyzed with non-parametric tests. *Results:* Patients who received intrathecal morphine had a statistically significant decrease in postoperative pain within 48 hours after the surgery, with a mean VAS score close to 3. In 24.1 percent of patients had complications associated with the use of morphine chloride, such as nausea and vo-

Nivel de evidencia: IV

* Facultativo Especialista del Área de COT. Hospital Universitario Príncipe de Asturias. Alcalá de Henares (Madrid).

** Médico Interno Residente de COT. Hospital Universitario Príncipe de Asturias. Alcalá de Henares (Madrid).

*** Facultativo Especialista del Área de COT. Jefe de Servicio de COT. Hospital Universitario Príncipe de Asturias. Alcalá de Henares (Madrid). Profesor de la Facultad de Medicina de la Universidad de Alcalá de Henares (Madrid).

**** Facultativo Especialista del Área COT. Hospital Universitario Príncipe de Asturias. Alcalá de Henares (Madrid). Profesora de la Facultad de Medicina de la Universidad de Alcalá de Henares (Madrid).

Dirección para correspondencia:

Dr. Víctor Vaquerizo García

Calle Robledal Núm. 10, Los Santos de la Humosa, CP 28817, Madrid, España.

E-mail: vaquerizovictor@yahoo.es

Este artículo puede ser consultado en versión completa en <http://www.medigraphic.com/actaortopedica>

24.1% de los pacientes presentaron complicaciones asociadas al uso de cloruro mórfico, tales como náuseas o vómitos, sin diferencias significativas respecto al grupo control. Conclusiones: El uso de morfina intratecal es una opción terapéutica segura y efectiva en el control del dolor postquirúrgico precoz en pacientes intervenidos de fusión vertebral instrumentada, permitiendo una recuperación más cómoda y rápida.

Palabras clave: dolor, dolor postoperatorio, morfina, fusión vertebral, complicaciones postoperatorias.

miting, without any statistically significant differences compared with the control group. Conclusions: Intrathecal morphine is a safe and effective treatment option to control early postoperative pain in patients undergoing vertebral fusion with instrumentation. This leads to a more convenient and quick recovery.

Key words: pain, pain postoperative, morphine, spinal fusion, postoperative complications.

Introducción

Los pacientes intervenidos de fusión lumbar posterior son especialmente propensos a un importante dolor durante el postoperatorio, tanto por el dolor crónico previo a la intervención como por el derivado de la propia cirugía, que suele implicar instrumentaciones amplias por afectación de varios niveles y lesión significativa de las partes blandas.¹ Uno de los principales problemas que se presentan durante el postoperatorio inmediato es el difícil control del dolor, por lo que su manejo se ha convertido en un importante desafío en este tipo de intervenciones.² Un mal control analgésico durante el postoperatorio está asociado con una mayor morbilidad, derivadas de las complicaciones respiratorias y cardiovasculares, un peor resultado clínico final e incluso una alteración de la respuesta inmune.¹ En los últimos años se ha introducido el concepto de analgesia preventiva para el correcto control del dolor postoperatorio.^{3,4}

Existen múltiples alternativas para el control del dolor postoperatorio tras la cirugía de columna que incluyen múltiples fármacos y diversas vías de administración, entre las cuales podemos destacar la utilización de: AINES, opioides menores y mayores por vía sistémica, epidural o intradural y anestésicos locales o bloqueos regionales.^{3,5} La principal desventaja de la utilización de anestésicos locales es que pueden dificultar el diagnóstico precoz de las complicaciones debido al bloqueo neurológico.⁶

El correcto conocimiento del funcionamiento de los receptores de opioides y encefalinas supuso el avance hacia una nueva era en el manejo del dolor postoperatorio.⁷ Los receptores opioides se encuentran localizados en el tejido cerebral y en la médula espinal.^{7,8} El efecto analgésico está mediado por receptores pre- y postsinápticos de las células del asta dorsal de la médula y a niveles supraespinales.^{1,8}

El uso de opioides puede provocar efectos adversos como: depresión respiratoria, sedación, náuseas, retención urinaria, reducción de la motilidad intestinal o tolerancia, principalmente si se utilizan por vía sistémica.^{1,3,7} Para evitar dichos efectos adversos, en la medida de lo posible,

debemos utilizar la menor dosis efectiva posible o utilizar diferentes vías de administración. Por otro lado, una de las ventajas que presentan los opioides es la posibilidad de revertir los efectos secundarios mediante la administración de naloxona.

La administración intratecal en dosis única presenta menores complicaciones que la utilización de catéter epidural.^{9,10,11} La ventaja de la vía intratecal se basa en su rentabilidad y simplicidad, dado que el abordaje necesario para realizar una artrodesis instrumentada permite un acceso relativamente sencillo al espacio intratecal.⁵ Además, la menor necesidad de dosis administrada por dicha vía disminuye potencialmente los efectos secundarios que ocurren con el tratamiento opioide por vía sistémica.

La duración del efecto analgésico del mórfico intratecal es aproximadamente de 12 a 36 horas, pudiendo estar condicionado por tratamientos previos a la cirugía.^{7,12} La dosis óptima de morfina intratecal a utilizar no ha sido determinada con exactitud, pero existen múltiples estudios en la literatura que comparan distintas dosis, desde 0.001 hasta 0.01 mg/kg, concluyendo que la dosis óptima oscila en torno a los 0.004 mg/kg para conseguir un nivel óptimo de analgesia minimizando los efectos adversos.^{7,13}

El objetivo de nuestro estudio ha sido valorar la efectividad de la utilización de morfina intratecal en el control del dolor postquirúrgico en pacientes intervenidos de fusión vertebral instrumentada.

Material y métodos

Se realizó un estudio clínico prospectivo, aleatorizado, ciego, simple con 46 pacientes intervenidos de fusión vertebral instrumentada en el Hospital Universitario Príncipe de Asturias entre 2005 y 2007. Tras la aprobación por el Comité Ético de Investigación del Hospital, todos los pacientes fueron informados y aceptaron la libre participación en el estudio.

Todos los pacientes fueron intervenidos mediante fusión vertebral posterior instrumentada con tornillos pediculares a uno u dos niveles, con o sin descompresión del canal me-

dular asociada. Los diferentes diagnósticos preoperatorios fueron: discopatía degenerativa lumbar, espondilolistesis o estenosis de canal asociados todos ellos con cierto grado de inestabilidad segmentaria.

Los pacientes fueron divididos en dos grupos: el primer grupo, denominado *grupo estudio* recibió morfina intratecal al finalizar la cirugía, antes del cierre de la herida; mientras que el segundo grupo o *grupo control* no la recibió. La selección de los pacientes asignados a cada grupo fue mediante aleatorización simple. Ningún paciente había consumido opioides durante los últimos seis meses previos a la cirugía.

Los criterios de exclusión fueron: embarazo, lactancia, infección activa, alergia a opioides, dependencia a opioides, antecedentes tumorales, cirugías previas con apertura de la duramadre o la incapacidad para completar la escala visual analógica del dolor.

La dosis de cloruro mórfico intratecal utilizada en el *grupo estudio* fue de 3 µg/kg de peso ideal. Se utilizó cloruro mórfico diluido, sin aditivos, en su presentación especial para administración intratecal, introduciéndose un bolo único mediante visualización directa a través de un catéter Whitacre 27G una vez finalizada la fijación vertebral y previamente al cierre de partes blandas.

Ambos grupos recibieron el mismo protocolo analgésico postoperatorio, consistente en una bomba analgésica intravenosa de infusión continua compuesta por cuatro ampollas de metamizol 2 g y cloruro mórfico a dosis de 0.3 mg/kg a pasar a ritmo de 4 ml/h durante las primeras 24 horas.

Durante el postoperatorio inmediato se registró la frecuencia respiratoria, así como otros parámetros bioquímicos como la presión parcial de CO₂ y de O₂ mediante la realización de una gasometría a las 6 horas del postoperatorio. Un evaluador independiente registró las necesidades de analgesia coadyuvante para cada uno de los pacientes, así como la evaluación subjetiva del dolor, mediante la escala visual analógica (EVA) (0 a 10 cm), a las 6, 24 y 48 horas de la intervención.

Los resultados fueron analizados mediante pruebas no paramétricas (test U de Mann-Whitney), con un nivel de significancia igual o menor a 0.05.

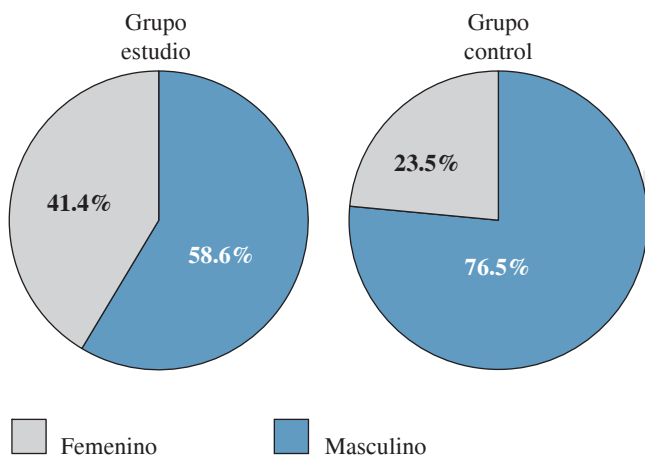


Figura 1. Distribución por sexo.

Fuente de financiamiento

No hubo ninguna fuente de financiación para la realización del estudio.

Resultados

De los 46 pacientes que se incluyeron en el estudio, 29 formaron parte del *grupo estudio* mientras que 17 pacientes formaron parte del *grupo control*. No se apreciaron diferencias estadísticamente significativas entre ambos grupos respecto a la edad, sexo, diagnóstico preoperatorio y niveles afectados (Figura 1). La edad media fue de 53.41 ± 11.36 años. Los diagnósticos preoperatorios fueron: discopatía degenerativa en 13 casos, síndrome postdiscectomía en 9 casos, estenosis de canal lumbar en 11 casos, discopatía asociada con estenosis de canal lumbar en 2 casos y espondilolistesis en 11 casos. Al analizar dichos diagnósticos preoperatorios tampoco se encontraron diferencias estadísticamente significativas entre ambos grupos (Figura 2).

La distribución de pacientes según el tipo de cirugía realizada fue fijación lumbar (24 casos) y artrodesis lumbar asociada con descompresión (22 casos), no mostrando diferencias estadísticamente significativas entre grupos (Figura 3).

La dosis media de cloruro mórfico intratecal administrada en el *grupo estudio* fue de 247.9 ± 48.9 µg. En relación con el dolor postoperatorio, los pacientes a los que se les administró cloruro mórfico intratecal presentaron puntuaciones EVA menores en comparación con el *grupo control*, mostrando una disminución del dolor estadísticamente significativa a lo largo del seguimiento durante las primeras 48

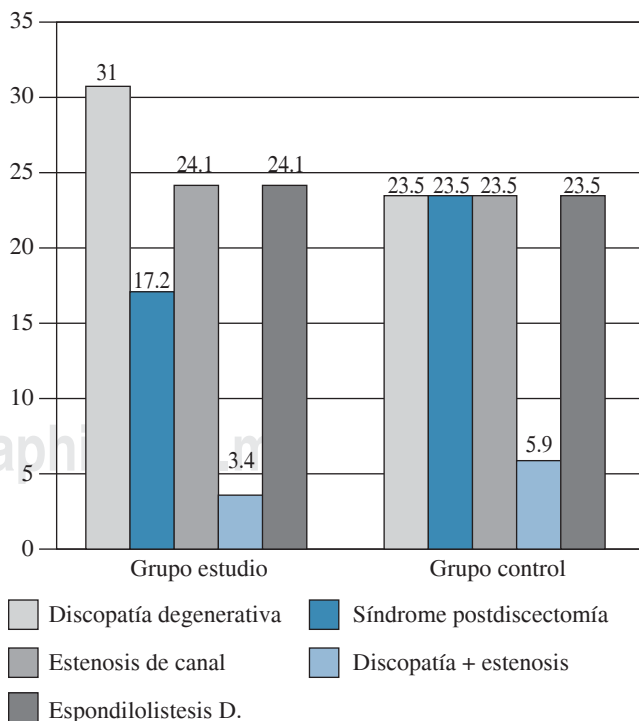


Figura 2. Diagnósticos preoperatorios.

horas tras la cirugía. El *grupo estudio* obtuvo una puntuación EVA promedio cercana a tres puntos, mientras que los pacientes del *grupo control* presentaron puntuaciones superiores a cuatro puntos (Figura 4). Respecto a los parámetros bioquímicos se observaron parámetros similares en ambos grupos, con mínimas variaciones en la presión de CO₂, la frecuencia respiratoria media y la tensión arterial, sin significación estadística (Tabla 1).

Durante las primeras 24 horas, 37.9% de los pacientes del *grupo estudio* requirieron analgesia coadyuvante en comparación con 58.8% de los pacientes del *grupo control*. Pasadas las primeras 24 horas los requerimientos analgésicos se igualaron, siendo 3.6% más los pacientes del *grupo estudio* los requirieron algún tipo de analgesia adyuvante, sin ser estadísticamente significativa (Tabla 2).

En cuanto a las complicaciones durante el postoperatorio inmediato, 75.9% de los pacientes del *grupo estudio* no presentaron ninguna, 17.2% de los pacientes presentaron náuseas que remitieron con tratamiento médico, al igual que un caso de prurito. Sólo hubo un caso de depresión respiratoria

que no requirió tratamiento médico. No existieron diferencias estadísticas significativas entre ambos grupos en cuanto a las complicaciones (Figura 5). No se registró ninguna complicación en relación directa con la punción intradural.

Discusión

Es conocido que un correcto control del dolor postoperatorio reduce la morbilidad, con ello también se reduce la incidencia de trombosis venosa profunda y tromboembolismo pulmonar, así como otras complicaciones respiratorias.^{3,12} El mejor método para el manejo del dolor postoperatorio tras una fusión vertebral es todavía controvertido.^{3,14} Son pocos los estudios que valoran el control del dolor postquirúrgico mediante la utilización de medicación intratecal. Entre los publicados en la literatura existe una gran variabilidad en cuanto a la medicación utilizada, dosis o número de pacientes incluidos en el estudio.^{7,15}

La administración intratecal de opioides ha sido extensamente estudiada en las últimas décadas,¹⁶ aunque existen pocos estudios que valoren su mecanismo de acción, indi-

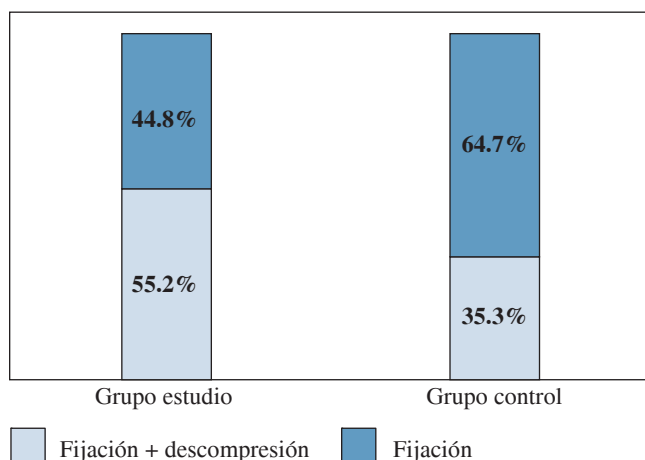


Figura 3. Distribución según el tipo de cirugía.

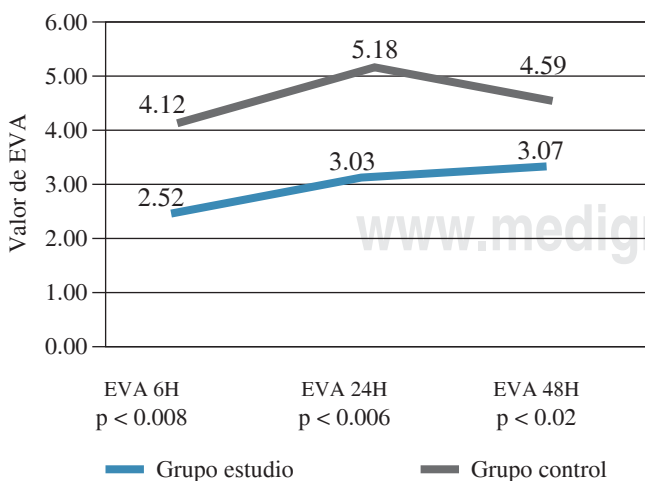


Figura 4. Valoración subjetiva del dolor según escala analógica visual (EVA) durante las primeras 48 horas postoperatorias.

| | Grupo estudio | Grupo control |
|------------------|---------------|---------------|
| FR | 13.10 | 12.88 |
| PCO ₂ | 43.48 | 40.81 |
| TAS | 116.69 | 117.18 |
| TAD | 58.48 | 64.82 |

FR = Frecuencia respiratoria; PCO₂ = Presión parcial de dióxido de carbono; TAS = Tensión arterial sistólica; TAD = Tensión arterial diastólica.

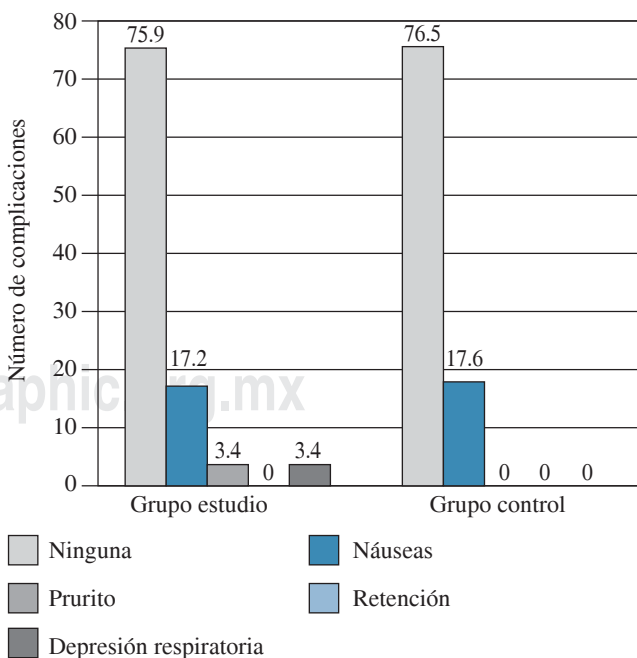


Figura 5. Complicaciones.

Tabla 2. Necesidades de analgesia coadyuvante durante el postoperatorio.

| | | Analgesia coadyuvante | | | |
|-------------------------|---------------|-----------------------|---------|------------------|----------------------|
| | | Ninguna % | AINES % | Opiáceos bolos % | Opiáceos perfusión % |
| Estancia en reanimación | Grupo estudio | 62.1 | 13.6 | 20.6 | 3.4 |
| | Grupo control | 41.2 | 11.8 | 35.3 | 11.8 |
| Estancia en planta | Grupo estudio | 55.2 | 27.5 | 13.8 | 3.4 |
| | Grupo control | 58.8 | 29.4 | 5.9 | 5.9 |

cando que el efecto analgésico de la morfina intratecal podría deberse a la unión a los receptores a nivel del cuerno posterior del cordón medular.⁸

La administración intratecal en dosis única presenta menores complicaciones que la utilización de catéter epidural.^{9,10,11} La ventaja de la vía intratecal se basa en su rentabilidad y simplicidad, dado que el abordaje necesario para realizar una artrodesis instrumentada permite un acceso relativamente fácil al espacio intratecal.⁵ Además, la menor necesidad de dosis administrada por vía intratecal disminuye potenciales efectos secundarios que ocurren de forma habitual con el tratamiento opioide por vía sistémica. La duración del efecto analgésico del mórfico intratecal es aproximadamente de 12 a 36 horas, pudiendo estar condicionado por tratamientos previos a la cirugía.^{7,12} La dosis ideal debe ser lo suficiente para conseguir un buen nivel de analgesia durante el mayor tiempo posible, pero sin aumentar el riesgo de complicaciones como depresión respiratoria, náuseas o retención urinaria.¹³

En este sentido, los diferentes estudios publicados valoran diferentes dosis de morfina utilizadas, desde 0.001 hasta 0.01 mg/kg. En nuestro estudio utilizamos una dosis de 4 µg puesto que es la dosis que presenta un adecuado control analgésico según resultados obtenidos en la literatura.^{7,13} Ross et al.,¹² en un estudio prospectivo, controlado y a doble ciego comparó dosis de morfina intratecal de 0.125, 0.25 y 0.5 mg con un grupo placebo, concluyendo que la dosis de 0.125 no posee un efecto analgésico superior al placebo. Además, estos autores concluyen que la dosis ideal en pacientes sanos es de 0.5 mg, mientras que en pacientes con comorbilidad asociada debería usarse dosis de 0.25 mg. Sin embargo, un estudio publicado por Boezaart et al.,¹³ en el que se compara dosis de morfina intratecal de 0.2, 0.3 y 0.4 mg, concluye que dosis de 0.2 mg serían suficientes para conseguir un adecuado control analgésico.

Existen múltiples estudios en la literatura que comparan el uso de morfina intratecal con morfina epidural,¹⁷ con morfina continua subcutánea¹⁸ o con otro tipo de opioides tales como el fentanilo.^{14,19} Chan et al.¹⁴ concluyen que dosis de fentanilo intratecal de 0.015 mg tienen un efecto superior a la administración de morfina intratecal. En este sentido, son necesarios más estudios que comparen si el efecto del fentanilo es superior al de la morfina intratecal, ya que teóricamente la mayor lipofiliencia del fentanilo debería asociarse con un menor riesgo de depresión respiratoria.^{5,14}

Nuestra experiencia con la administración intratecal, al igual que otros estudios publicados en la literatura,^{1,3,7,15} parece demostrar la reducción del dolor durante las primeras 24 horas del postoperatorio. Varios trabajos muestran la necesidad de una mayor cantidad de analgesia adyuvante a partir de las 24 horas postquirúrgicas, correspondiente a un efecto rebote tras el cese del efecto del cloruro mórfico intradural.¹⁵ Sin embargo, este aumento de la necesidad de analgesia coadyuvante no ha demostrado ser estadísticamente significativo respecto a las necesidades del grupo control en ninguno de estos estudios. Este efecto rebote se describe en los estudios más antiguos, quizá en relación con la utilización de dosis elevadas de mórfico intratecal. En nuestro estudio, no se ha apreciado esta tendencia entre los pacientes del *grupo estudio*.

La analgesia epidural ha demostrado beneficio en el control postoperatorio de la cirugía de columna.^{9,10,11} Sin embargo, la administración de mórfico por vía intratecal es aparentemente superior a la administración epidural. Las ventajas de la administración intradural son la administración más sencilla debido al abordaje quirúrgico necesario en la fusión vertebral, el menor riesgo de infección debido a la ausencia de necesidad de catéteres posteriores y la ausencia del efecto de dilución de la morfina en el hematoma que es típica de la administración epidural.⁵ Además, la administración de mórfico por vía intratecal posee una latencia menor del efecto analgésico, consiguiendo una analgesia efectiva durante 24-36 horas con la comodidad que supone la necesidad de administración de una única dosis.

Entre las complicaciones que se deben al uso de mórfico descritas en la literatura, cabe destacar el desarrollo de depresión respiratoria.^{10,13,16} Se considera depresión respiratoria cuando la frecuencia respiratoria es inferior a ocho respiraciones por minuto. En nuestro estudio sólo un paciente presentó una frecuencia menor de ocho, la cual se resolvió espontáneamente, sin necesidad de revertir el efecto del mórfico. Mientras que en la literatura aparecen porcentajes muy superiores posiblemente relacionados con la administración de dosis más elevadas.^{2,7,10,12}

Dentro de las complicaciones descritas en la literatura se encuentran: la retención urinaria, las náuseas, los vómitos o la aparición de picazón, todas ellas poseen un tratamiento conocido y eficaz, por lo que se trata de complicaciones de importancia menor.¹² En nuestro estudio todos los pacientes eran portadores de sonda vesical durante las primeras

48 horas del postoperatorio, por lo que ha sido imposible valorar dicha complicación. En la literatura la retención urinaria aparece durante las primeras 24-36 horas en prácticamente la totalidad de los pacientes, pero se resuelve al poco tiempo de modo espontáneo en la mayoría de los casos.^{10,15} Entre los efectos adversos no hemos tenido ningún caso de complicaciones relacionadas directamente con la punción intratecal, tales como la cefalea postural postpunción o la formación de seudomeningoceles.

Como conclusión, creemos que el uso de morfina intratecal es una opción terapéutica efectiva para el control del dolor postquirúrgico en pacientes intervenidos de fusión lumbar instrumentada permitiendo una recuperación más cómoda y rápida. La duración de su efecto permite mejorar el control del dolor en las primeras 24 horas postoperatorias, reduciendo así la necesidad de analgesia coadyuvante durante este período. No obstante, su uso no está exento de complicaciones, por lo que los pacientes deben ser estrechamente controlados durante el período postoperatorio, principalmente por el riesgo de depresión respiratoria.²

Bibliografía

- Ziegeler S, Fritsch E, Bauer C, Mencke T, Müller B, Soltesz S, et al: Therapeutic effect of intrathecal morphine after posterior lumbar interbody fusion surgery: a prospective, double-blind, randomized study. *Spine*. 2008; 33(22): 2379-86.
- Urban MK, Jules-Elysee K, Urquhart B, Cammisa FP, Boachie-Adjei O: Reduction in postoperative pain after spinal fusion with instrumentation using intrathecal morphine. *Spine*. 2002; 27(5): 535-7.
- Yukawa Y, Kato F, Ito K, Terashima T, Horie Y: A prospective randomized study of preemptive analgesia for postoperative pain in the patients undergoing posterior lumbar interbody fusion: continuous subcutaneous morphine, continuous epidural morphine and diclofenac sodium. *Spine*. 2005; 30(21): 2357-61.
- Sekar C, Rajasekaran S, Kannan R, Reddy S, Pithwa YK: Preemptive analgesia for postoperative pain relief in lumbosacral spine surgeries: a randomized controlled trial. *Spine J*. 2004; 4: 261-4.
- Schulz R, Macchiavello N, Ramírez S, Escobar J, Ganga M, Schulz H: Uso de morfina intratecal en artrodesis lumbar. *Columna/Columna*. 2009; 8(4): 386-9.
- Meylan N, Elia N, Lysakowski C, Tramèr MR: Benefit and risk of intrathecal morphine without local anaesthetic in patients undergoing major surgery: meta-analysis of randomized trials. *Br J Anaesth*. 2009; 102(2): 156-67.
- France JC, Jorgenson S, Lowe TG, Dwyer AP: The use of intrathecal morphine for analgesia after posterolateral lumbar fusion: a prospective, double-blind, randomized study. *Spine*. 1997; 22(19): 2272-7.
- Besson JM, Chaouch A: Peripheral and spinal mechanisms of nociception. *J Neurosci*. 1987; 7: 67-186.
- Ray CD, Bagley R: Indwelling epidural morphine for control of post-lumbar spinal surgery pain. *Neurosurgery*. 1983; 13(4): 388-93.
- O'Neill P, Knickenberg C, Bogahalanda S, Booth AE: Use of intrathecal morphine for postoperative pain relief following lumbar spine surgery. *J Neurosurg*. 1985; 63: 413-6.
- Schenk MR, Putzier M, Kuegler B, et al: Postoperative analgesia after major spine surgery: patient-controlled epidural analgesia versus patient-controlled intravenous analgesia. *Anesth Analg*. 2006; 130: 1311-7.
- Ross DA, Drasner K, Weinstein PR, Flaherty JF, Barbaro NM: Use of intrathecal administered morphine in the treatment of postoperative pain after lumbar spinal surgery: a prospective, double-blind, placebo-controlled study. *Neurosurgery*. 1991; 28(5): 700-4.
- Boezaart AP, Eksteen JA, Spuy GV, Rossouw P, Knipe M: Intrathecal morphine: double-blind evaluation of optimal dosage for analgesia after major lumbar spinal surgery. *Spine*. 1999; 24(11): 1131-7.
- Chan JH, Heilpern G, Packham I, Trehan R, Marsh GD, Knibb AA: A prospective randomized double-blind trial of the use of intrathecal fentanyl in patients undergoing lumbar spinal surgery. *Spine*. 2006; 31(22): 2529-33.
- Blacklock JB, Rea GL, Maxwell RE: Intrathecal morphine during lumbar spine operation for postoperative pain control. *Neurosurgery*. 1986; 18(3): 341-4.
- Johnson RG, Miller M, Murphy M: Intraspinous narcotic analgesia. A comparison of two methods of postoperative pain relief. *Spine*. 1989; 14(4): 363-6.
- Yörükoğlu D, Ates Y, Hulya T, Yamali H, Kecik Y: Comparison of low-dose intrathecal and epidural morphine and bupivacaine infiltration for postoperative pain control after surgery for lumbar disc disease. *J Neurosurg Anesthesiol*. 2005; 17: 129-33.
- Machida M, Imamura Y, Usui T, et al: Effects of preemptive analgesia using continuous subcutaneous morphine for postoperative pain in scoliosis surgery: a randomized study. *J Pediatr Orthop*. 2004; 24: 576-80.
- Novello L, Corletto F, Rabozzi R, Platt SR: Sparing effect of a low dose of intrathecal morphine on fentanyl requirements during spinal surgery: a preliminary clinical investigation in dogs. *Vet Surg*. 2008; 37: 153-60.