

Caso clínico

## Lesión severa de mano por proyectil de arma de fuego de alta energía con artrodesis del carpo e injerto sintético de hueso más fijadores externos.

### Reporte de un caso

De la Rosa-Massieu D,\* González-Sánchez M,\* Onishi-Sadud W,\*  
Gómez-Chavarría J,\*\* Bello-González A\*\*\*

Hospital Central, Cruz Roja Mexicana

**RESUMEN.** *Antecedentes:* La incidencia de heridas por proyectil de arma de fuego en mano de pacientes civiles se ha incrementado en los últimos años, lo cual es causa de incapacidades prolongadas o definitivas con un impacto personal, social y económico. Las lesiones severas de mano incluyen: afección del arco palmar mayor, fractura de dos o más huesos del carpo, luxaciones palmares irreductibles, fracturas articulares de radio distal y lesiones neurovasculares, los cuales requieren de múltiples procedimientos quirúrgicos para el manejo de tejidos blandos y musculoesqueléticos. *Métodos:* Se describe el reporte de un paciente con fractura de los huesos del carpo derecho, expuestos grados IIIB de Gustillo y Anderson por proyectil de arma de fuego, el cual fue tratado con artrodesis del carpo mediante injerto sintético, fijación externa y rotación de colgajo fasciocutáneo. *Resultados:* Paciente que fue sometido a tratamiento quirúrgico de la lesión del carpo consistente en fractura de todos los huesos del carpo, expuestos grados IIIB de Gustillo y Anderson por proyectil de arma de fuego quien fue sometido a tratamiento quirúrgico mediante artrodesis del carpo con injerto sintético, estabilización con fijador externo y cobertura con colgajo fasciocutáneo, obteniendo una evolución clínica mediante la escala de DASH con un score

**ABSTRACT.** *Background:* The incidence of hand gunshot wounds in civil patients has increased in recent years; it causes long-term or permanent disability and has a personal, social and economic impact. Severe hand injuries include: involvement of the greater palmar arch, fracture of two or more carpal bones, irreducible palmar dislocations, articular fractures of the distal radius, and neurovascular injuries. All of these injuries require multiple surgical procedures for the management of soft and musculoskeletal tissues. *Methods:* We report the case of a patient with a Gustilo and Anderson grade IIIB open fracture of the right carpal bones caused by a gunshot projectile. He was treated with arthrodesis of the carpus using a synthetic graft, external fixation and rotation of a fasciocutaneous flap. *Results:* The patient underwent surgical treatment of the carpal injury that consisted of Gustilo and Anderson grade IIIB open fracture of all carpal bones caused by a gunshot projectile. Surgery included arthrodesis of the carpus with a synthetic graft, stabilization with an external fixator, and a fasciocutaneous graft as skin cover. The clinical course according to the DASH scale had a score of 14.2 and the Michigan Hand score was 70, with a 12-month follow-up. *Con-*

www.medigraphic.org.mx

\* Residente de Traumatología y Ortopedia. Hospital Central Cruz Roja Mexicana.

\*\* Médico adscrito al Servicio Traumatología y Ortopedia. Hospital Central Cruz Roja Mexicana. Cirujano Ortopedista del Hospital Shriners para Niños, México, D.F. Cirujano Ortopedista en el HGR Núm. 2, IMSS Villa Coapa.

\*\*\* Jefe del Servicio Traumatología y Ortopedia. Hospital Central Cruz Roja Mexicana.

Dirección para correspondencia:

Dr. Diego de la Rosa

Ejército Nacional Núm. 1032, Col. Los Morales, Delegación Miguel Hidalgo, CP 11200, México, D.F.

E-mail: diegodelarosa@gmail.com

Este artículo puede ser consultado en versión completa en <http://www.medigraphic.com/actaortopedica>

de 14.2 y Michigan Hand score de 70 puntos con un seguimiento de 12 meses. **Conclusiones:** El tratamiento con fijación externa más artrodesis del carpo con injerto sintético y cobertura cutánea con colgajo proporcionó un resultado funcional bueno para un paciente con lesión por proyectil de arma de fuego.

**Palabras clave:** mano, heridas por arma de fuego, artrodesis, huesos del carpo, injerto, fijadores.

**clusions:** Treatment with external fixation plus arthrodesis of the carpus with a synthetic graft and skin cover using a flap provided a good functional result in a patient who sustained a gunshot wound.

**Key words:** hand, wound gunshot, arthrodesis, cap bones, graft, fixatives.

## Introducción

La mano es un órgano indispensable en casi todos los aspectos de la vida y en este sentido, debe suponerse que la incapacidad funcional —por menor que sea— puede tener repercusiones desastrosas. Cuando se está en presencia de una mano lesionada deben realizarse los procedimientos terapéuticos que conduzcan a la restauración funcional de la misma en forma rápida y segura. Por tanto, para el manejo inicial de las lesiones es esencial un conocimiento anatomofuncional, lo que servirá para realizar un buen diagnóstico y de ahí plantear en forma lógica y eficaz un plan terapéutico.<sup>1,2</sup>

Las heridas por proyectil de arma de fuego en la mano cada día se son más frecuentes. Asimismo, requieren de múltiples procedimientos quirúrgicos para el manejo de tejidos blandos y musculoesqueléticos, tales como: desbridamientos, antibioticoterapia, coberturas cutáneas, injertos óseos autólogos y/o sintéticos, osteosíntesis y, en algunos casos, amputaciones.<sup>3,4,5</sup>

Las lesiones traumáticas de la mano son la principal causa de incapacidad laboral en adultos jóvenes, con afección en distinto grado de severidad de la anatomía, lo que provoca, a su vez, un impacto personal, social y económico.

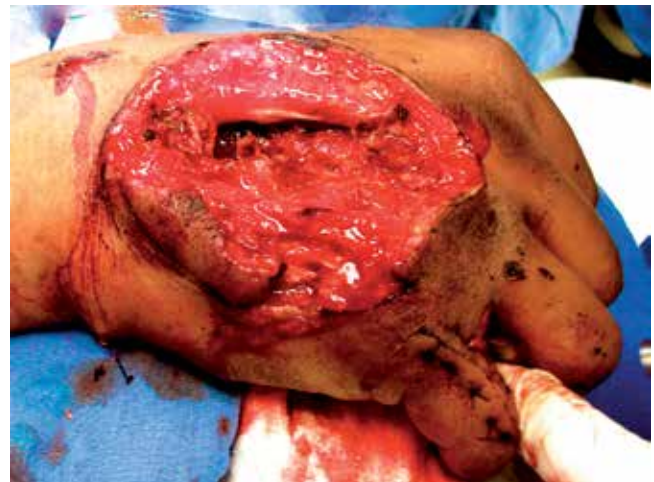El uso de fijadores externos se ha convertido en el tratamiento ideal de fracturas complejas de mano con graves lesiones de tejidos blandos.<sup>6,7,8,9,10,11,12</sup>

En la integración de los injertos óseos se consideran tres mecanismos: la osteoinducción, proceso que induce a la formación de hueso localmente reclutando las células necesarias; la osteoconducción, proceso habitual de reconstrucción ósea que consiste en aportar un soporte para el depósito óseo (como una estructura que sirve para el crecimiento óseo y que será progresivamente reemplazada por hueso) y por último, el propio injerto, el cual actúa como fuente de formación de células óseas.<sup>13,14,15</sup>

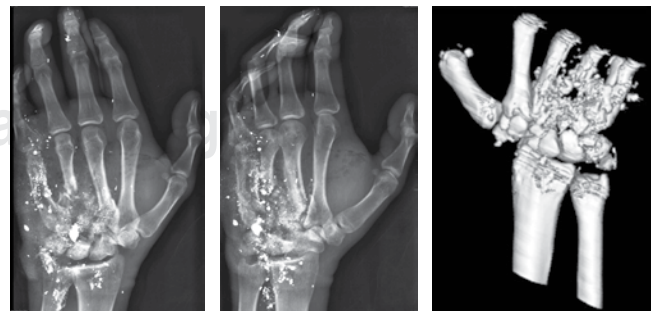
## Caso clínico

Se trata de un hombre de 18 años de edad, quien presentó una lesión por arma de fuego de alta energía

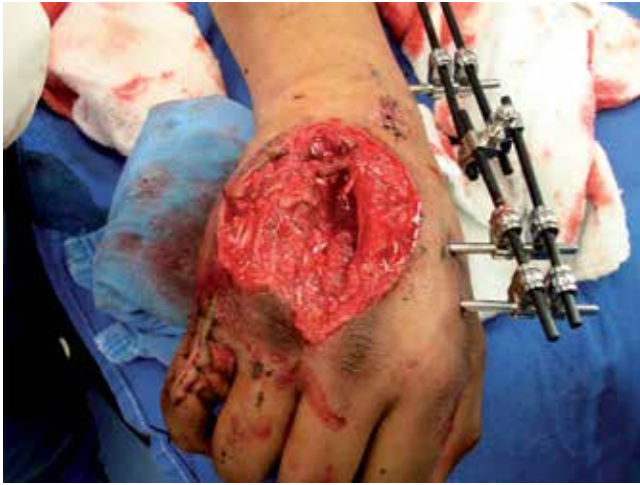en la mano derecha, cuyo orificio de entrada fue por el dorso a nivel del metacarpo con pérdida cutánea, exposición ósea y tendinosa. El orificio de salida fue hacia la región volar de la muñeca con disminución de pulso cubital y anestesia de región cubital. La movilidad no pudo ser valorable a su ingreso, obteniéndose un *score*



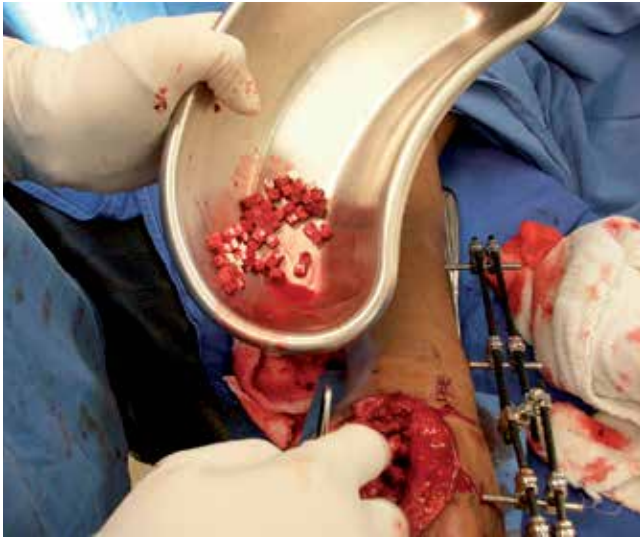
**Figura 1.** Fotografía de ingreso donde se observa lesión severa de partes blandas.



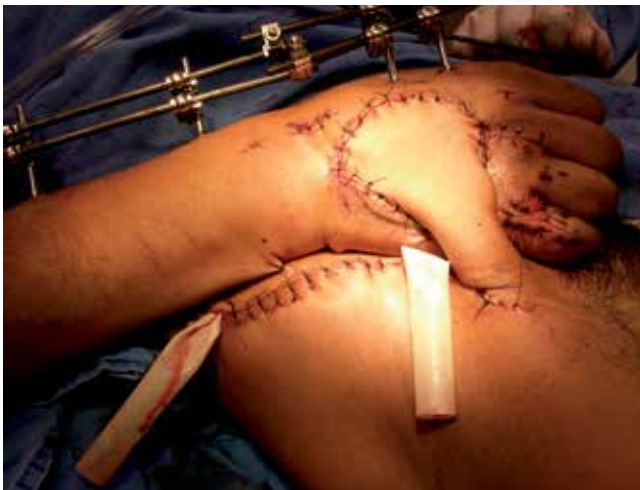**Figura 2.** Radiografías y tomografía de mano derecha de ingreso con fractura de todos los huesos del carpo más fractura de tercer, cuarto y quinto MTC y falange proximal del quinto dedo; trazos multifragmentados con pérdida ósea importante.



**Figura 3.** Se realizaron desbridamientos en tres ocasiones.



**Figura 4.** Se realizó artrodesis del carpo mediante colocación de injerto sintético granulado.



**Figura 5.** Rotación de colgajo fasciocutáneo de ingle a mano derecha.

de MHISS 198 Swanson tipo II, Hannover 15 (*Figura 1*).<sup>16,17,18,19</sup>

En las radiografías iniciales anteroposterior y oblicua de la mano derecha (*Figura 2*) se observó: solución de continuidad ósea a nivel de escafoide, semilunar, trapecio, trapecoide, hueso grande, hueso ganchoso, piramidal y pisiforme, trazos multifragmentados; fractura de tercer, cuarto y quinto metacarpiano en la región epimetadialfaria proximal, trazos multifragmentados y falange proximal de dedo meñique. Las lesiones tuvieron una clasificación de expuesta grado IIIB de Gustillo Anderson con pérdida ósea importante.<sup>20</sup>

Se obtuvo en su valoración inicial del paciente un puntaje de criterio de amputación, no obstante, se optó por un tratamiento de salvamento (por ser la mano dominante) a base de fijación estable de las articulaciones carpo-metacarpiana con la colocación de fijador externo pequeño más desbridamientos en tres ocasiones cada 48 horas (*Figura 3*).<sup>6,7,8,9,10,11,12</sup> Posteriormente recibió antibioterapia parenteral por 10 días<sup>20,23</sup> con los tejidos blandos limpios y viables. En el onceavo día a partir de su ingreso, se realizó artrodesis de carpo con injerto sintético (ChronOS granulado DePuySynthes®) (*Figura 4*),<sup>13,14,15</sup> reducción abierta mas fijación interna con colocación de placa bicondilea 1.5 mm de cinco orificios hacia la falange proximal de dedo meñique, cobertura cutánea con rotación de colgajo fasciocutáneo de la región inguinal a mano y permaneció con fijación externa por 20 semanas. Se llevó el seguimiento clínico con control radiográfico cada tres semanas por el Servicio de Traumatología y Ortopedia (*Figura 5*), observándose una consolidación ósea e integración del injerto óseo a las 18 semanas; control por cirugía plástica cada tercer día durante las primeras cuatro semanas y posteriormente, semanalmente hasta los cuatro meses.

A doce meses de evolución, el paciente se encuentra con DASH score de 14.2 y Michigan Hand score de 70, lo que evidencia una mano funcional no dolorosa.<sup>21,22,25</sup>

## Discusión

Las lesiones severas de mano incluyen daño neurovascular, afección del arco palmar mayor y lesiones óseas, que pueden ser fracturas de dos o más huesos del carpo, luxaciones palmares irreductibles y fracturas articulares de radio distal.<sup>23,24</sup>

La estabilización de las fracturas con el uso de fijadores externos es particularmente útil en este tipo de lesiones debido a que se utiliza el principio biomecánico de sostén y biológico de ligamentotaxis; el fijador externo actúa llevando los fragmentos de la fractura a su posición anatómica, con su consiguiente reducción de la misma, mantenimiento de la longitud y mejoramiento de la superficie articular del radio distal. También sirve para reducir y mantener la alineación carpal, lo que evita el colapso de los fragmentos y facilita el acceso a tejidos blandos para intervenciones pos-



teriores tales como desbridamientos, revascularizaciones, colocaciones de injerto y cobertura de tejidos blandos, así como una rehabilitación temprana en lesiones de codo y antebrazo y muñeca.<sup>6,7,8,9,10</sup>

El beta-fosfato tricálcico granulado se utiliza como sustituto óseo por tener propiedades de osteoconducción que actúan en la matriz ósea; ello promueve el crecimiento celular y la angiogénesis, además de ser reabsorbible. Está indicado en defectos metafisarios en pacientes jóvenes para acelerar el proceso de remodelación, así como en defectos óseos secundarios a lesiones traumáticas, enfermedades o intervenciones quirúrgicas.

El sustituto de hueso tipo beta-fosfato tricálcico contiene dos de los principales minerales indispensables para la formación de hueso durante el proceso de integración, siendo reemplazado por hueso y reabsorbido en un período de 6 a 18 meses.

Las ventajas del uso de injerto sintético en comparación con el injerto autólogo se encuentran en que éste no requiere de sitio donador y con ello se evitan las complicaciones como infección, hematoma, lesión neurovascular, además de que sus presentaciones (inyectable, granulado), métodos de aplicación y disponibilidad facilitan el tratamiento óptimo del paciente y disminuyen su estancia hospitalaria.<sup>13,14,15</sup>

Los colgajos son porciones de piel, tejido celular subcutáneo, que a través de un pedículo o base llevan su nutrición arterial y venosa, esta base o pedículo permanece a la zona donadora durante su transferencia.<sup>1,2</sup> Los colgajos fasciocutáneos han sido ampliamente usados en cirugía reconstructiva, los cuales basan su irrigación en perforantes que provienen de vasos sanguíneos profundos que atraviesan la fascia y que posteriormente van a irrigar la piel estableciendo así una clase de colgajo con rica irrigación que permite amplios arcos de rotación tanto local como a distancia. Se optó por este tipo de colgajo, ya que una de las partes más difíciles de reparar es la porción distal de las extremidades, especialmente cuando hay tejido óseo expuesto, aunado a la lesión vascular ya existente en la mano por compromiso de la arteria cubital.<sup>11,12,23</sup>

El uso de fijadores externos más artrodesis de carpo con injerto sintético y cobertura cutánea con colgajo fasciocutáneo en lesiones severas de mano es una opción de tratamiento con resultados funcionales buenos para la reintegración social y laboral de un paciente.<sup>24</sup>

## Bibliografía

- Quiñones PG: Cirugía de la mano. Maracaray: Fondo documental Electrónico de FUNDACITE; 2005: 6-15.
- Berger RA: Anatomy and basics biomechanics of the wrist. In: American Society for Surgery of the Hand (Editor). 2th ed. USA. *Am Acad Orthop Surg*. 1996: 47-62.
- Kiehn MW, Mitra A, Gutowski KA: Fracture management of civilian gunshot wounds to the hand. *Plast Reconstr Surg*. 2005; 115(2): 478-81.
- Phillips P, Hansraj KK, Cox EE, Ahsley EM: Gunshot wounds to the hand. *Orthop Clin North Am*. 1995; 26: 95.
- Nathan R: The management of penetrating trauma to the hand. *Hand Clin*. 1999; 15: 193.
- Handoll HH, Huntley JS, Madhok R: External fixation versus conservative treatment for distal radial fractures in adults. *Cochrane Database Syst Rev*. 2007; 3: CD006194.
- Putnam MD, Walsh TM 4th: External fixation for open fractures of the upper extremity. *Hand Clin*. 1993; 9: 613-23.
- Jackson RP, Jacobs RR, Neff JR: External skeletal fixation in severe limb trauma. *J Trauma*. 1978; 18: 201-5.
- Pennig D, Gausepohl T, Mader K, Wulke A: The use of minimally invasive fixation in fractures of the hand the minifixator concept. *Injury*. 2000; 31: 102-12.
- Gausepohl T, Koebke J, Pennig D, Hoberkerb S, Mader S: The anatomical base of unilateral external fixation in the upper limb. *Injury Int J Care Injured*. 2000; 31: 11-20.
- Godina M, Levin LS: Early microsurgical reconstruction of complex trauma of the extremities. *Plast Reconstr Surg*. 1986; 78 (285): 92-130.
- Álvarez Lozano E, Ripalda P, Forriol F: Reparación e integración de los injertos en cirugía ortopédica. *Rev Mex Ortop Traum*. 2002; 16(3): 173-80.
- Joeris A, Ondrus S, Planka L, Gal P, Slongo T: Chron OS Inject in children with benign bone lesion-does it increase the healing rate? *Eur J Pediatr Surg*. 2010; 20(1): 24-28.
- Handoll HHG, Watts AC: Bone graft and bone substitute for treating distal radio fractures in adults. *Cochrane Database Syst Rev*. 2008; 2: 6836.
- De Long WG Jr, Einhorn TA, Koval K, McKee M, Smith W, Sanders R, et al: Bone grafts and bone graft substitute in orthopedic trauma surgery. A critical analysis. *J Bone Joint Surg Am*. 2007; 89: 649-58.
- Urso-Baiardaa F, Lyonsb RA, Lainga JH, Brophyb S, Warehamc K, Campa D: A prospective evaluation of the Modified Hand Injury, Severity Score in predicting return to work. *Int J Surg*. 2008; 6(1): 45-50.
- Mink van der Molen AB, Ettema AM, Hovius SE: Outcome of hand trauma: the Hand Injury Severity Scoring System HISS, subsequent impairment and disability. *J Hand Surg (Br)*. 2003; 284: 295-9.
- Rusch MD, Dzwierzynski WW, Sanger JR, Pruitt NT, Siewert AD: Return to work outcomes after work-related hand trauma: the role of causal attributions. *J Hand Surg (Am)*. 2003; 28: 673-7.
- Swanson AB: Fractures involving the digits of the hand. *Orthop Clin North Am*. 1970; 1: 26-74.
- Gustilo RB, Mendoza RM, Williams DN: Problems in the management of type III (severe) open fractures: A new classification of type III open fractures. *J Trauma*. 1984; 24: 742-6.
- Solway S, Beaton DE, McConnell S, Bombardier C: The DASH outcome measure User's manuals. 2nd edition. Toronto: Institute for Work & Health; 2002.
- Beaton DE, Davis AM, Hudak P, McConnell S: The DASH (disabilities of the arm, shoulder and hand) outcome measure: What do we know about it now? *British Journal of Hand Therapy*. 2001; 6(4): 109-18.
- Wolf JM, Athwal GS, Shin AY, Dennison DG: Acute trauma to the upper extremity: what to do and when to do it. *Instr Course Lect*. 2010; 59: 525-538.
- Sharma S, Devgan A, Marya KM, Rathee N: Critical evaluation of mangled extremity severity scoring system in Indian patients. *Injury*. 2003; 34: 493-6.
- Atroshi I, Gummesson C, Andersson B, et al: The disabilities of the arm, shoulder and hand (DASH) outcome questionnaire. Reliability and validity of the Swedish version evaluated in 176 patients. *Acta Orthop Scand*. 2000; 71: 613-8.