

Síndrome parkinsoniano como manifestación de sífilis secundaria

Parkinsonism as a manifestation of secondary syphilis

Diego R. Martínez-Rodríguez^{1*}, Javier Higuera-Ornelas¹ y Paul D. Uribe-Jaimes²

¹Facultad Mexicana de Medicina, Universidad La Salle; ²Centro Neurológico, Centro Médico ABC. Ciudad de México, México

Resumen

La neurosífilis se define como la afectación del sistema nervioso central por *Treponema pallidum*. Sus manifestaciones neurológicas más frecuentes son meningitis, tabes o demencia. Presentamos el caso de un hombre de 57 años que debuta con presencia de síntomas parkinsonianos. Unos meses después presenta un exantema y es diagnosticado con neurosífilis mediante VDRL positivo en sangre y líquido cefalorraquídeo. Después de recibir tratamiento antimicrobiano muestra mejoría del síndrome parkinsoniano, lo cual confirma la relación entre las manifestaciones neurológicas y la infección.

Palabras clave: Neurosífilis. Parkinsonismo. Sífilis.

Abstract

Neurosyphilis is defined as the affection of the central nervous system due to the presence of *Treponema pallidum*. The most common neurological manifestations of the disease include meningitis, tabes or dementia. We report the case of a 57-year-old male who presents with Parkinson-like symptoms. Some months later he develops a rash, and the diagnosis of neurosyphilis is confirmed after a positive VDRL is found on serum and cerebrospinal fluid. After antimicrobial treatment, there is improvement of the Parkinson-like symptoms, which confirms the relationship between the neurological manifestations and the infection.

Keywords: Neurosyphilis. Parkinsonism. Syphilis.

*Correspondencia:

Diego R. Martínez-Rodríguez
E-mail: diego.martinezrdz@outlook.com

Fecha de recepción: 20-05-2024
Fecha de aceptación: 13-06-2024
DOI: 10.24875/ANC.M24000007

Disponible en línea: 04-11-2024
Arch Neurocién (Mex). 2024;29(3):107-111
www.archivosdeneurociencias.mx

2954-4122 / © 2024 Instituto Nacional de Neurología y Neurocirugía. Publicado por Permanyer. Este es un artículo *open access* bajo la licencia CC BY-NC-ND (<http://creativecommons.org/licenses/by-nc-nd/4.0/>).

Introducción

La neurosífilis es una afectación del sistema nervioso central (SNC) secundaria a la infección por *Treponema pallidum*¹. Desde que se inició el uso de antibióticos, la prevalencia y la incidencia de esta enfermedad han disminuido considerablemente. La Organización Mundial de la Salud menciona que en el año 2020 hubo una incidencia de 7.1 millones de casos en todo el mundo en ambos sexos².

La sífilis puede afectar al sistema nervioso de diferentes maneras. Puede hacerlo de manera temprana en forma de meningitis asintomática, meningitis sintomática o enfermedad meningovascular, mientras que las manifestaciones neurológicas tardías principales son la tabes dorsal y la demencia parálitica³. El diagnóstico de sífilis se realiza habitualmente mediante pruebas treponémicas o no treponémicas en suero, pero el diagnóstico de neurosífilis requiere la confirmación de un VDRL (*Venereal Disease Research Laboratory*) positivo en líquido cefalorraquídeo (LCR). Los *Centers for Disease Control and Prevention* recomiendan la realización de punción lumbar en los pacientes con sífilis en los siguientes casos³:

- Síntomas neurológicos u otológicos en cualquier etapa de la infección.
- Evidencia de sífilis terciaria en cualquier otra parte del cuerpo.
- Falla al tratamiento en cualquier etapa de la infección.

Una vez establecido el diagnóstico de neurosífilis se recomienda el tratamiento con penicilina G cristalina, 18-24 millones de unidades al día por 10-14 días. Para corroborar la respuesta al tratamiento es necesario verificar la normalización de la cuenta celular en el LCR. Los valores de las proteínas y del VDRL pueden persistir alterados por largo tiempo. Si el conteo celular no ha disminuido después de 6 meses, o si las proteínas y el VDRL no se han normalizado después de 2 años, se debe considerar la repetición del tratamiento⁴.

Presentamos el caso de un varón de 57 años que presentaba síntomas parkinsonianos secundarios a infección por *T. pallidum*, con mejoría de las manifestaciones neurológicas después de recibir el tratamiento antimicrobiano.

Caso clínico

Antecedentes

Madre finada a los 80 años con diagnóstico de enfermedad de Alzheimer y padre finado a los 75 años por

infarto agudo del miocardio. Un tío paterno tiene diagnóstico de enfermedad de Parkinson. Antecedente de tabaquismo positivo de los 20 a los 50 años de edad a razón de 20 cigarros al día. Dependencia al alcohol, rehabilitado hace 15 años. Realiza actividad física de forma frecuente y tiene vida sexual activa con dos parejas. Neumonía secundaria a SARS-CoV-2 en mayo de 2020.

Enfermedad actual

Acude por primera vez a la consulta de neurología el 5 de julio de 2020 por referir torpeza y temblor en la mano derecha que dificultan sus actividades cotidianas, así como una sensación de falta de control en la posición del pie derecho al correr, con tendencia a presentar tropiezos frecuentes. Se queja además de percibirse con «torpeza mental» y cierta lentitud para tomar decisiones en su trabajo. Se confirma objetivamente la presencia de síntomas extrapiramidales, sin cumplir criterios francos para enfermedad de Parkinson. En la escala unificada de valoración de la enfermedad de Parkinson (UPDRS) obtiene 22 puntos, en la escala Minimental de Folstein obtiene 29 puntos, en la escala MoCA obtiene 27 puntos, en el *Beck Depression Inventory* (BDI-II) obtiene 16 puntos y en la Escala de Ansiedad de Hamilton (HAM-A) obtiene 22 puntos. Se concluye el diagnóstico de parkinsonismo, además de depresión y ansiedad, por lo cual inicia manejo con escitalopram (10 mg al día) y se recomienda comenzar rehabilitación física. Se decide diferir el manejo con fármacos dopaminérgicos.

En una nueva consulta el 15 de octubre de 2020, el paciente refiere mejoría en los síntomas cognitivos y motores, aunque persiste con temblor de la mano derecha al realizar actividades cotidianas. Una tercera consulta en marzo de 2021 demuestra estabilidad de los síntomas.

El 5 de diciembre de 2021, el paciente es admitido a urgencias debido a que presenta desde hace 2 semanas una mayor dificultad para realizar actividades como vestirse o comer con la mano derecha, además de que ha sufrido varias caídas por torpeza en los pies. Menciona que en el último mes ha estado en tratamiento dermatológico por una dermatitis en la región perianal, catalogada como dermatitis de contacto.

Exploración física

Los signos vitales están dentro de los parámetros normales. Se encuentra alerta, orientado, cooperador,

con lenguaje normal. Escala Minimental de Folstein 29 puntos y escala UPDRS 22 puntos. Fondo de ojo y nervios craneales sin alteraciones. Fuerza 5/5 generalizada, reflejos osteotendinosos normales, rigidez y bradicinesia de las cuatro extremidades. En la marcha se observa una distonía en eversión del pie derecho. La respuesta plantar es flexora bilateral. El signo de Romberg es positivo. No se encuentran signos meníngeos.

Pruebas complementarias

La resonancia magnética de encéfalo descarta lesiones estructurales evidentes (Fig. 1). Se realiza una punción lumbar con análisis citoquímico de LCR que muestra los siguientes resultados: células 0 (0-1/mm³), proteínas 32 mg/dl (15-45 mg/dl) y glucosa 76 mg/dl (sérica 98 mg/dl). El VDRL en sangre y en LCR es positivo.

Diagnóstico

Debido a los hallazgos en la punción lumbar se realiza el diagnóstico de neurosífilis, por lo cual se inicia manejo con penicilina G cristalina, 24 millones de unidades al día por vía intravenosa durante 14 días.

Evolución

A los 3 meses del término del tratamiento antibiótico, el VDRL se ha negativizado en suero. El paciente refiere mejoría de los síntomas parkinsonianos y mejoría en la marcha, lo cual se confirma objetivamente en la exploración física. En este momento, en la UPDRS obtiene 15 puntos. En nueva consulta en junio de 2022 se observa mejoría persistente de los síntomas neurológicos, con 5 puntos en la escala UPDRS (Fig. 2).

Discusión

Las manifestaciones neurológicas clásicas de la sífilis incluyen la sífilis meningovascular, la tabes dorsal y la demencia sífilítica. La asociación de neurosífilis y síntomas parkinsonianos es poco frecuente. Se ha propuesto que el parkinsonismo asociado a sífilis se presenta por una alteración de las estructuras dopaminérgicas, lo cual crea un ambiente de parkinsonismo funcional. Existen reportes de casos en los que la sífilis pudo provocar un empeoramiento de los síntomas en pacientes con enfermedad de Parkinson preexistente, o ser el detonante de síntomas parkinsonianos por un proceso inflamatorio que afecta a los núcleos basales o a otras estructuras mesencefálicas⁵.

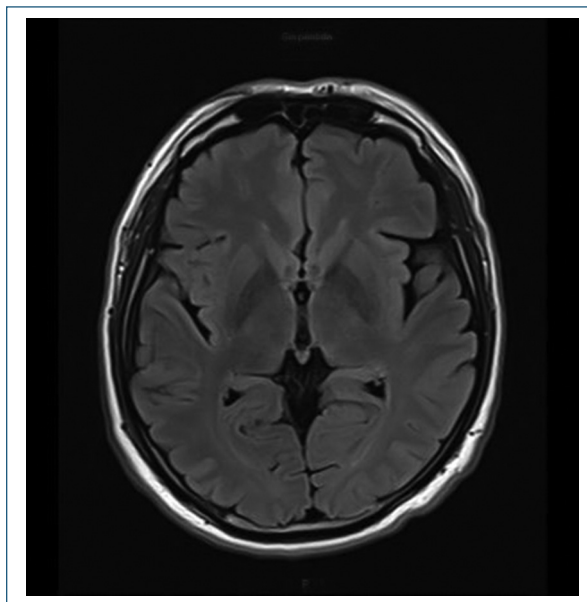


Figura 1. Resonancia magnética simple realizada el 5 de septiembre de 2021. En fase T1 no demuestra alteraciones estructurales evidentes.

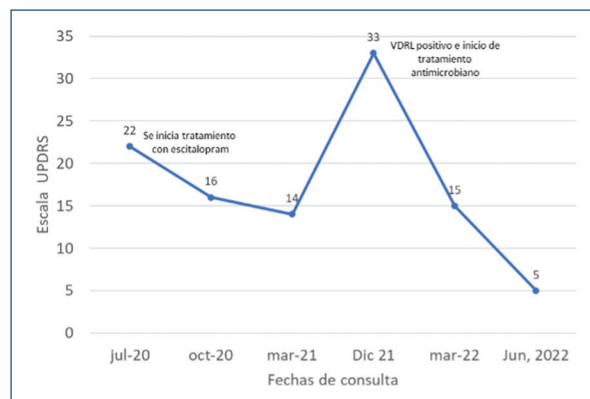


Figura 2. Evolución de la UPDRS a lo largo del tiempo. Se aprecia que, tras iniciar manejo farmacológico con escitalopram, las puntuaciones bajan considerablemente. En diciembre de 2021 se presenta un aumento en la puntuación. Una vez confirmado el diagnóstico de neurosífilis, tras recibir tratamiento con penicilina G cristalina la puntuación de la escala vuelve a descender drásticamente.

Asimismo, se ha observado que en algunos casos el tratamiento antimicrobiano puede revertir las manifestaciones parkinsonianas⁶. Hay pocos reportes de síntomas parkinsonianos debidos a neurosífilis; solo en el 1% de los pacientes que presenta síntomas de Parkinson atípico puede atribuirse a un origen

infeccioso⁷. En ocasiones se ha denominado a la neurosífilis como «la gran imitadora», debido a que no presenta un cuadro clínico específico y puede simular otras patologías. Se ha visto que el síntoma que más frecuentemente se asocia es la presencia de alteraciones cognitivas, mientras que los síntomas de parkinsonismo no son comúnmente reportados⁸.

Dentro de las posibles etiologías de la enfermedad de Parkinson se encuentran las infecciones. A diferencia de la etiología idiopática, la infecciosa presenta los síntomas más rápido⁹. Entre los posibles virus causantes de la enfermedad de Parkinson se encuentran los de la influenza, el virus herpes simple 1, el virus de Epstein Barr, el virus varicela zóster, el virus de la hepatitis C, el virus de la encefalitis japonesa, el virus del Oeste del Nilo y el virus de la inmunodeficiencia humana (VIH)⁹. Entre los agentes bacterianos, se ha reportado algún caso probablemente asociado a *Helicobacter pylori*⁹. Estos patógenos producen neuroinflamación mediante la activación de la microglía y la liberación de factores proinflamatorios (factor de necrosis tumoral alfa, interleucinas 6 y 1β) que dañan las neuronas dopaminérgicas. Estos dos factores llevan a un ciclo continuo de inflamación crónica y daño neuronal⁹.

Ante la ausencia de un antecedente claro de enfermedades de transmisión sexual o de manifestaciones de sífilis primaria es difícil tener presente el diagnóstico de neurosífilis. Si bien se refiere que la neurosífilis ocurre comúnmente después de varios años de la infección, puede aparecer en cualquier momento de la enfermedad¹.

Nuestro paciente presentó una mejora de su puntuación en la UPDRS posterior a la administración de escitalopram. Esto puede deberse a que varios de los ítems que contempla esta escala incluyen trastornos en el pensamiento, depresión y motivación-iniciativa, que se comparten en las escalas propias para la evaluación del parkinsonismo¹⁰. Posterior a la administración de este fármaco, el paciente mostró mejoría en los síntomas cognitivos y leve mejoría en los motores, lo cual se corresponde con la literatura.

Si bien existen casos de pacientes con síntomas parkinsonianos secundarios a sífilis terciaria o sífilis congénita, la incidencia de estas alteraciones ha disminuido bastante por la disponibilidad de antibióticos¹¹. Como podemos ver en este paciente, existen aún casos de parkinsonismo asociados a sífilis, inclusive en la fase secundaria de la enfermedad. Se suele pensar que esta manifestación neurológica está más asociada a la sífilis terciaria; sin embargo, es importante destacar que la afectación del SNC puede ocurrir en cualquier momento de la infección.

Conclusiones

A pesar del creciente uso de antibióticos y de la concientización de prácticas sexuales seguras, las enfermedades de transmisión sexual siguen existiendo y sus complicaciones, como la neurosífilis, continúan presentándose. Como demuestra este caso, en pacientes con síntomas parkinsonianos atípicos, de rápido empeoramiento, o en asociación con lesiones dermatológicas, es importante considerar la posibilidad de sífilis. El tratamiento oportuno es importante para favorecer la regresión de las manifestaciones clínicas.

Colaboración de los autores

Todos los autores han participado en la redacción, la revisión bibliográfica y la revisión del artículo.

Financiamiento

La presente investigación no ha recibido ninguna beca específica de agencias de los sectores públicos, comercial o con ánimo de lucro.

Conflicto de intereses

Los autores declaran no tener conflicto de intereses.

Responsabilidades éticas

Protección de personas y animales. Los autores declaran que para esta investigación no se han realizado experimentos en seres humanos ni en animales.

Confidencialidad de los datos. Los autores declaran que han seguido los protocolos de su centro de trabajo sobre la publicación de datos de pacientes.

Derecho a y consentimiento informado. Los autores han obtenido el consentimiento informado de los pacientes y/o sujetos referidos en el artículo. Este documento obra en poder del autor de correspondencia.

Uso de inteligencia artificial para generar textos. Los autores declaran que no han utilizado ningún tipo de inteligencia artificial generativa en la redacción de este manuscrito ni para la creación de figuras, gráficos, tablas o sus correspondientes pies o leyendas.

Bibliografía

- Galindo J, Mier JF, Miranda CA, Rivas JC. Neurosífilis: un problema antiguo que no pierde actualidad. Rev Colomb Psiquiatr. 2017;46:69-76.

2. Organización Mundial de la Salud. Estrategias mundiales del sector de la salud contra el VIH, las hepatitis víricas y las infecciones de transmisión sexual para el periodo 2022-2030. OMS; 2022. Disponible en: <https://www.who.int/es/publications/item/9789240053779#:~:text=Las%20estrategias%20mundiales%20del%20sector,sida%2C%20las%20hepatitis%20v%C3%ADricas%20B>.
3. Stokes JH. Modern clinical syphilology: diagnosis – treatment – case studies. *JAMA*. 1927;88:589-90.
4. Workowski KA, Bolan GA; Centers for Disease Control and Prevention. Sexually transmitted diseases treatment guidelines, 2015. *MMWR Recomm Rep*. 2015;64(RR-03):1-137.
5. McAuley J, Hughes G. Neurosyphilis presenting as parkinsonism. *BMJ Case Rep*. 2015;2015:bcr2015210277.
6. Sandyk R. Parkinsonism secondary to neurosyphilis. A case report. *S Afr Med J*. 1983;63:665-6.
7. Rissardo JP, Caprara ALF. Parkinsonism-plus syndrome secondary to neurosyphilis: case report and literature review. *Neurol India*. 2022;70:1635-8.
8. Liis S, Mark B, Pille T. Neurosyphilis as a great imitator: a case report. *BMC Res Notes*. 2016;9:372.
9. Limphaibool N, Iwanowski P, Holstad MJV, Kobylarek D, Kozubski W. Infectious etiologies of parkinsonism: pathomechanisms and clinical implications. *Front Neurol*. 2019;10:652.
10. Chen J, Xu P, Guo X, Zou T. Comparative analysis of the effects of escitalopram, pramipexole, and transcranial magnetic stimulation on depression in patients with Parkinson disease: an open-label randomized controlled trial. *Clin Neuropharmacol*. 2022;45:84-8.
11. Spitz M. Parkinsonism secondary to neurosyphilis. *Mov Disord*. 2008;23:1948-9.