INFORME BREVE
ISSN 1870-7203

Schwannoma de cauda equina: entidad poco común

Schwannoma of cauda equina: an unusual entity

Iraí Martínez Chávez,*,‡ Jorge Mora Constantino,*,§
Octavio Augusto Villasana Ramos,*,¶ José Aguirre Trigueros*,||

Citar como: Martínez CI, Mora CJ, Villasana ROA, Aguirre TJ. Schwannoma de cauda equina: entidad poco común. Acta Med GA. 2026; 24 (3): 322-324. https://dx.doi.org/10.35366/123168

Abstract

42-years-old female with cauda equina lesion and neurological involvement of the pelvic floor associated with progressively growing mass in the spinal canal; the radiological diagnosis and the surgical treatment established allowed complete resection and functional preservation, with a pathological diagnosis of schwannoma of the cauda equina. Schwannoma of the cauda equina is a benign, rare neoplasm, corresponding to 5-12% of spinal cord tumors, composed of well-differentiated Schwann cells with intradural and extramedullary location. Magnetic resonance imaging with application of medium is the choice, allowing the identification, location, and characterization of the lesions since they present intense heterogeneous reinforcement.

Keywords: lumbosacral schwannoma, cauda equina, intradural-extramedullary tumor, neurilemmoma.

INTRODUCCIÓN

El neurinoma o schwannoma es un tumor benigno de evolución lenta, originado de las células de Schwann de las raíces espinales, más a menudo de una raíz sensorial, lo que puede explicar el dolor radicular. Es el más frecuente de las lesiones intradurales extramedulares y a nivel lumbosacro representa el 48.6% de los casos.[1]

CASO CLÍNICO

Paciente femenino de 42 años, sin antecedentes traumáticos, con lumbalgia crónica de seis meses de evolución, irradiada a miembros pélvicos y asociada a parestesias, disestesias y calambres en los pies. La sintomatología condicionaba marcha claudicante en estepaje de miembro pélvico izquierdo (MPI), alteraciones en la micción (incontinencia parcial) y estreñimiento. Se prescribió tratamiento no quirúrgico sin mejoría clínica, incluso con empeoramiento de los síntomas.

A la exploración física, las pruebas de neurotensión (Lasègue y Bragard) resultaron positivas. El examen clínico muscular mostró fuerza 3/5 en glúteo medio, bíceps braquial, tibial anterior, peroneos y extensor común de los dedos del MPI. Se documentó hipoestesia en territorio L5 izquierdo. Los reflejos rotuliano y aquíleo se encontraban normales, el llenado capilar era normal, tono de esfínter anal normal. El resto de la exploración no mostró alteraciones relevantes.

La resonancia magnética evidenció múltiples imágenes nodulares de aspecto "arrosariado", bien definidas, localizadas en el *filum terminale* a nivel de los cuerpos vertebrales L1 a L3, con reforzamiento intenso y heterogéneo tras la administración de gadolinio intravenoso *(Figura 1)*.

Se realizó laminectomía de L1 a L3 con durotomía y resección de lesión dependiente de la raíz L5 izquierda, de aspecto arrosariado, con dimensiones de 8 × 3 × 2.5

* Hospital Angeles León. Guanajuato. México.
‡ Médico residente. Departamento de Radiología e Imagen. ORCID: 0009-0003-7945-4426
§ Radiólogo. Jefe del Departamento de Radiología e Imagen.
¶ Neurocirujano. Departamento de Cirugía.
|| Patólogo. Departamento de Anatomopatología.

Correspondencia:
Dr. Iraí Martínez Chávez
Correo electrónico: iraimartinezchavez@gmail.com

Recibido: 29-08-2024. *Aceptado:* 19-09-2024.

www.medigraphic.com/actamedica

cm en sus diámetros mayores *(Figura 2)*. Asimismo, se colocaron tornillos transpediculares desde T12 hasta L4.

En el postquirúrgico se encontró paresia de glúteo medio (2/5) y parálisis del tibial anterior (2/5), así como de peroneos y extensor común de los dedos del MPI.

La paciente se dio de alta con marcha asistida mediante ortesis tipo Klemsack izquierda y uso de bastón contralateral para estabilizar la balanza pélvica de Pauwels, sin alteración de esfínteres.

COMENTARIOS

El schwannoma de cauda equina es una neoplasia benigna, poco frecuente, que corresponde del 5-12% de los

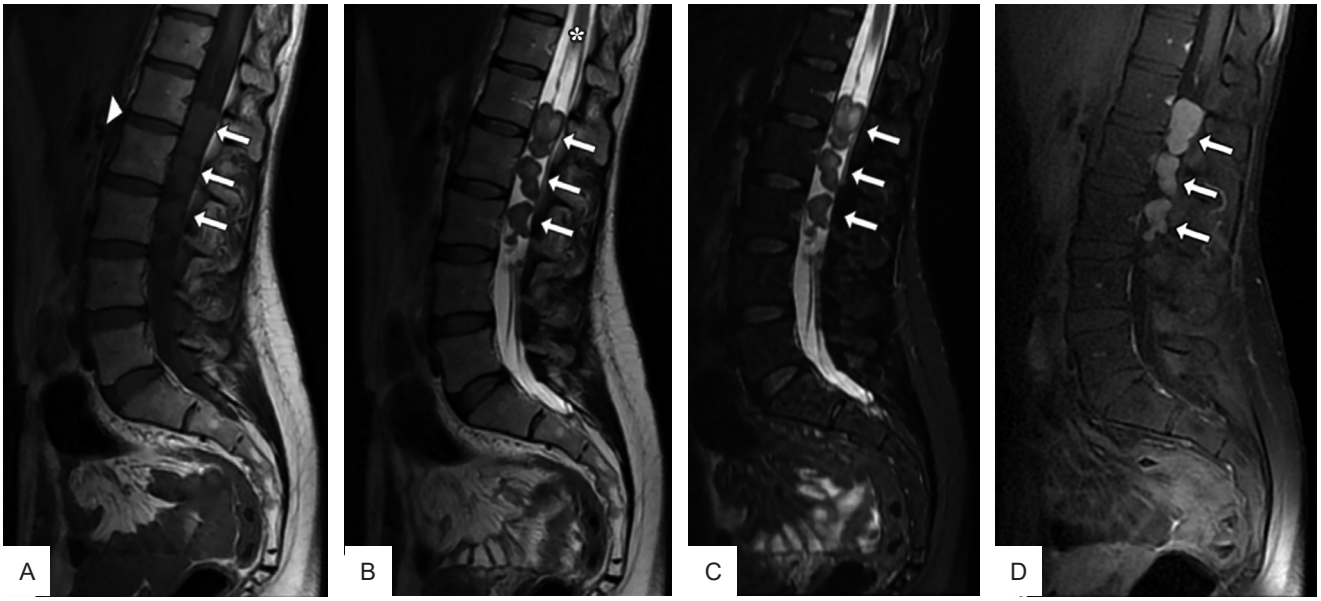

Figura 1: Imágenes sagitales de resonancia magnética de columna lumbosacra, ponderadas en **(A)** T1, **(B)** T2, **(C)** STIR y **(D)** T1 + gadolinio y supresión grasa. Se muestran imágenes redondeadas (flechas rectas), bordes definidos, con intensidad de señal intermedia en discos intervertebrales (punta de flecha) **(A)**, hiperintensas de comportamiento heterogéneo, con señal similar al cono medular (*) **(B)**, comportamiento heterogéneo hiperintenso por proceso inflamatorio **(C)**, así como reforzamiento intenso heterogéneo postcontraste (gadolinio) **(D)**.

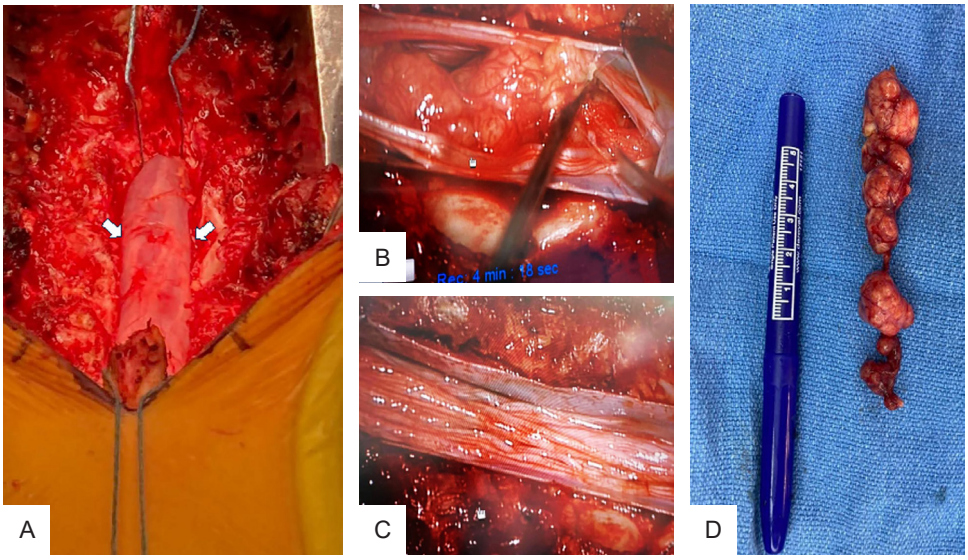

Figura 2:

Fotografías transoperatorias. **A)** Exposición de la duramadre (flechas). **B)** Durotomía, en la cual se identifica la lesión. **C)** Resección de la lesión. **D)** Pieza quirúrgica macroscópica de dimensiones 8 × 3 × 2.5 cm en sus diámetros mayores.

tumores de la médula espinal y está compuesto por células de Schwann bien diferenciadas de localización intradural extramedular.

La resonancia magnética con aplicación de gadolinio es el método diagnóstico de elección, ya que permite la identificación, localización y caracterización de las lesiones, las cuales presentan un intenso reforzamiento heterogéneo.

El schwannoma espinal de cauda equina puede manifestarse por dolor lumbar y dolor tipo ciático de forma insidiosa, sobre todo en tumores grandes, formando parte del diagnóstico diferencial.[2] La mayoría de los tumores presentan dolor lumbar crónico y tipo ciático. Los tumores intradurales siguen un curso lento, progresivo e indolente de varios meses antes de que los síntomas se hagan evidentes.[2,3]

Con el uso de la resonancia magnética se ha incrementado la detección de tumores asintomáticos. El porcentaje de ocupación tumoral del canal vertebral está relacionado con la presentación clínica, una ocupación mayor al 20% en cortes axiales y superior al 40% en los cortes sagitales pueden indicar schwannoma de cauda equina sintomático.[4]

La cirugía es el tratamiento de elección y el diagnóstico anatomopatológico es fundamental. Estos tumores pueden recidivar más de 10 años después de la cirugía original. Por lo tanto, es esencial la resección radical del tumor, incluida la extirpación completa de la raíz nerviosa afectada durante la cirugía primaria, y el seguimiento postoperatorio es a largo plazo.[5]

REFERENCIAS

1. Caputo LA, Cusimano MD. Schwannoma of the cauda equina. *J Manipulative Physiol Ther*. 1997; 20 (2):124-129.
2. Jun W, Yi-Jun K, Xiang-Sheng Z, Jing W. A long-segment string of bead-like schwannoma of cauda equina: a case report. *Turk Neurosurg*. 2010; 20: 540-543. doi: 10.5137/1019-5149.JTN.2372-09.2.
3. Baek SW, Kim C, Chang H. Intradural schwannoma complicated by lumbar disc herniation at the same level: A case report and review of the literature. *Oncol Lett*. 2014; 8 (2): 936-938. doi: 10.3892/ol.2014.2181.
4. Sawires M, Knapp R, Berek K. Teaching neuroImages: schwannoma of the cauda equina. *Neurology.* 2011; 76 (21): e105. doi: 10.1212/WNL.0b013e31821ccc4c.
5. Tanaka H, Takaishi Y, Miura S, Mizowaki T, Kondoh T, Sasayama T. Long-term recurrence after surgery for schwannoma of the cauda equina. *Surg Neurol Int*. 2022; 13: 272. doi: 10.25259/SNI_471_2022.

Si desea consultar los datos complementarios de este artículo, favor de dirigirse a **editorial.actamedica@saludangeles.mx**