ISSN 1870-7203

Hernia intercostal abdominal directa

Direct abdominal intercostal hernia

Brandon Alejandro Vázquez Ponce,*,‡ Gaspar Alberto Motta Ramírez,*,§
Ana Paola Cerda Sánchez,*,¶ Ricardo Antonio Russek de Garay*,||

Citar como: Vázquez PBA, Motta RGA, Cerda SAP, Russek GRA. Hernia intercostal abdominal directa. Acta Med GA. 2026; 24 (3): 309-310. https://dx.doi.org/10.35366/123162

Abstract

These are two male patients, 61 years old and 59 years old respectively, without comorbidities, with a history of blunt thoracoabdominal trauma in the first of them and in the second with no significant history. Both came for consultation complaining of ill-defined abdominal pain syndrome and an abnormality of their abdominal wall and were approached for evaluation with thoracoabdominopelvic computed tomography.

Keywords: abdominal intercostal hernia, thoracoabdominal trauma, abdominothoracic rib cage hernia.

Las hernias intercostales son una patología rara; se han reportado pocos casos en la literatura. La mayoría de los casos corresponden a hernia intercostal pulmonar o hernia abdominal transdiafragmática, y refieren el antecedente de traumatismo penetrante o contuso toracoabdominal, fracturas costales[1] y cirugía previa; también puede ser causado por deformidad congénita u ocurrir de manera espontánea.

Algunas veces aparecen como resultado de una laceración/desgarro en los músculos intercostales, lo que facilita la progresión del saco con hernia pulmonar o herniación del contenido abdominal con cualquier víscera abdominal. Hay fracturas costales en el 52% de los casos;[2] por lo general aparecen por debajo de la octava costilla y son más frecuentes del lado izquierdo.

La hernia intercostal abdominal directa es la protrusión de las vísceras abdominales a través de un defecto del espacio intercostal, sin defecto asociado del diafragma, estando éste intacto *(Figuras 1 y 2)*. En el contenido herniario se han descrito epiplón, hígado, colon, intestino delgado y vesícula biliar.

La clínica se caracteriza por aumento de volumen en la zona afectada y dolor. El diagnóstico se realiza mediante el examen clínico y la tomografía computarizada, que permite definir el contenido herniado, la localización y el tamaño del defecto, además de que evalúa comorbilidades.

* Hospital Angeles Pedregal.
‡ Médico residente de primer año del Curso de Especialización y Residencia en Radiodiagnóstico. ORCID: 0009-0002-8268-3724
§ Médico radiólogo adscrito al Departamento de Radiología e Imagen. ORCID: 0000-0001-9449-4600
¶ Médica residente de tercer año del Curso de Especialización y Residencia en Cirugía General. ORCID: 0000-0002-0375-9974
|| Médico internista adscrito al Departamento de Medicina Interna. ORCID: 0009-0003-8764-9346

Correspondencia:
Dr. Brandon Alejandro Vázquez Ponce
Correo electrónico: brandon.vazqu24@anahuac.mx

Recibido: 25-11-2024. *Aceptado:* 28-11-2024.

www.medigraphic.com/actamedica

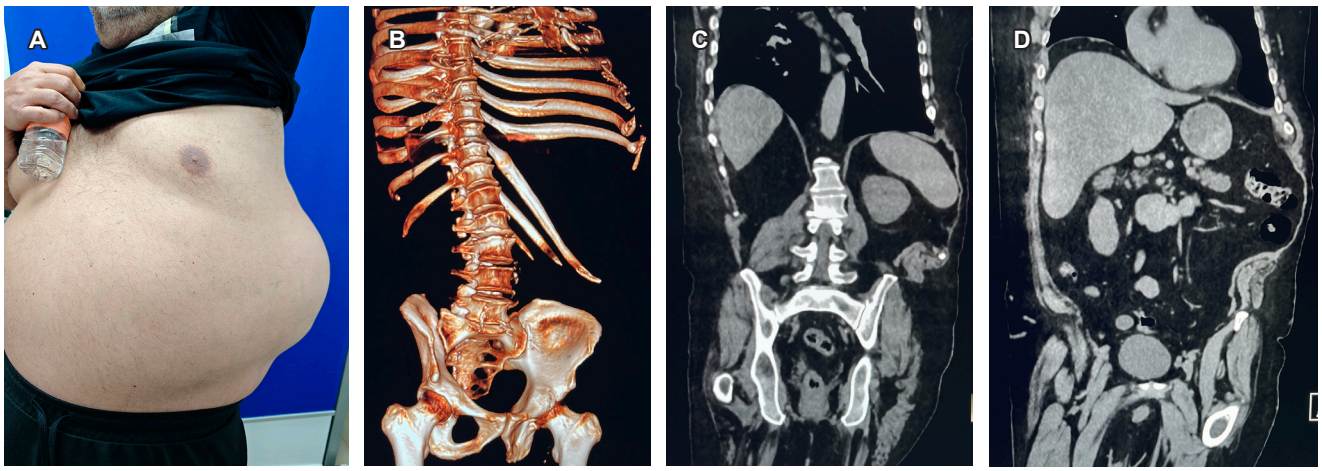

Figura 1: Correlación clínica **(A)**, imagen en 3D **(B)** y reconstrucción multiplanar coronal de estudio (tomografía computarizada abdominopélvica, fase simple) **(C y D)**, en donde se muestra el hemidiafragma izquierdo íntegro, trazo de fractura lineal, con callo óseo en el arco posterior de la novena costilla, con una distancia entre la novena y la décima de hasta 18.1 cm, con remodelación de la pared abdominal por efecto de masa secundario a desgarro en los músculos intercostales, con subsecuente perdida del tono y del soporte, y por donde protruyen grasa intrabdominal, colon izquierdo y bazo.

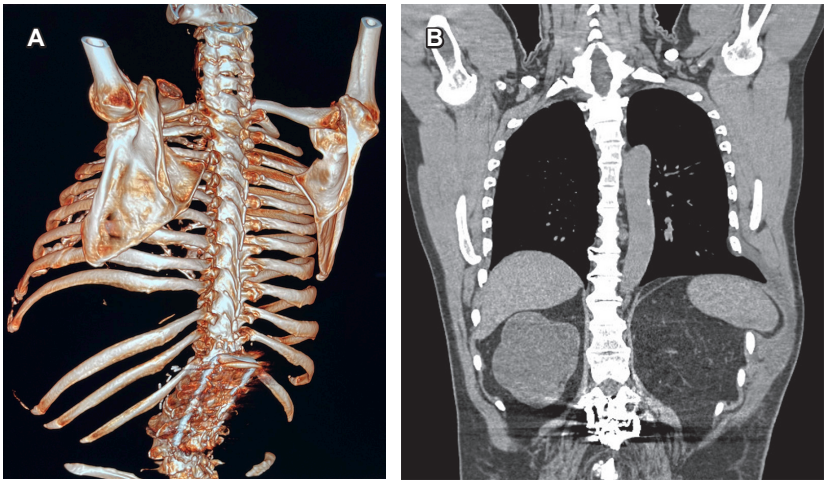

Figura 2:

A) Imagen en 3D y reconstrucción multiplanar coronal de estudio (tomografía computarizada abdominopélvica, fase simple). **B)** Se muestra el hemidiafragma izquierdo íntegro, con una distancia entre la novena y la décima costilla de hasta 8.9 cm y donde protruyen grasa intrabdominal y el bazo.

REFERENCIAS

1. Carreño SO, Montilla NE, Aguilar MM, Bonafé DS, Carbonell TF. Hernia intercostal abdominal traumática con preservación de diafragma: comunicación de un caso. *Rev Hispanoam Hernia*. 2013; 1 (3): 105-107.
2. Arroyave GY, Zuluaga ZM, Siljic BI. Hernia intercostal abdominal espontánea. Reporte de un caso y revisión de la literatura. *Rev Hispanoam Hernia*. 2020; 8 (4): 177-182.

Si desea consultar los datos complementarios de este artículo, favor de dirigirse a **editorial.actamedica@saludangeles.mx**