ISSN 1870-7203

Cistitis enfisematosa y vejiga con divertículo vesical y formaciones pseudodiverticulares

Emphysematous cystitis and bladder with vesical diverticulum and pseudodiverticular formations

Alejandra Valdés Gómez,*,‡ Gaspar Alberto Motta Ramírez,*,§
Ana Paola Cerda Sánchez,*,¶ Carlos Rafael Flores Suárez*,||

Citar como: Valdés GA, Motta RGA, Cerda SAP, Flores SCR. Cistitis enfisematosa y vejiga con divertículo vesical y formaciones pseudodiverticulares. Acta Med GA. 2026; 24 (3): 306-308. https://dx.doi.org/10.35366/123161

Abstract

An 85-year-old male, resident of a nursing home, with type 2 diabetes mellitus and hematuria of 3 weeks' evolution accompanied by asthenia, adynamia and lethargy, under medical treatment, which begins with transient disorientation. For this reason, he is transferred to the hospital for comprehensive evaluation, which includes simple phase abdominopelvic computed tomography (CT) with multiplanar reconstructions.

Keywords: emphysematous cystitis, review, urinary tract infection, diabetes mellitus.

Las infecciones enfisematosas del tracto urinario (IETI) son infecciones raras y graves que afectan partes del tracto urinario.[1] La cistitis enfisematosa (CE) se caracteriza por dolor abdominal, hematuria y disuria.[2] Con los hallazgos de la tomografía computarizada (TC) se identificó la CE y el divertículo vesical, con el rasgo característico de presencia de gas mural y en la luz vesical, así como en el divertículo de la pared vesical *(Figuras 1 y 2)*. Consideramos la diabetes mellitus, el divertículo vesical (anormalidad anatómica que condicionó estancamiento), la orina residual después de la micción con vaciado vesical incompleto y la vejiga neurogénica como posibles factores causales de la CE.[3]

Los divertículos vesicales son protuberancias del urotelio y la mucosa vesical a través de fibras musculares de la pared de la vejiga, la muscular propia, que dan como resultado una estructura de paredes delgadas conectada a la luz de la vejiga, con mal vaciamiento durante la micción *(Figuras 1 y 2)*. En la forma adulta adquirida suele haber obstrucción de la salida o disfunción neurogénica; generalmente se muestran como anomalías incidentales en las imágenes, después de la evaluación de hematuria, síntomas del tracto urinario inferior o infección.[4]

* Hospital Angeles Pedregal.
‡ Médica residente de segundo año del Curso de Especialización y Residencia en Radiodiagnóstico (CERR). ORCID: 0009-0006-1253-5012
§ Médico Radiólogo, adscrito al Departamento de Radiología e Imagen (DRI). ORCID: 0000-0001-9449-4600
¶ Médica residente de tercer año del CERR. ORCID: 0000-0002-0375-9974
|| Médico Radiólogo, adscrito al DRI. ORCID: 0000-0003-0245-6805

Correspondencia:
Dra. Alejandra Valdés Gómez
Correo electrónico: alejvalgo@hotmail.com

Recibido: 15-11-2024. *Aceptado:* 27-01-2025.

www.medigraphic.com/actamedica

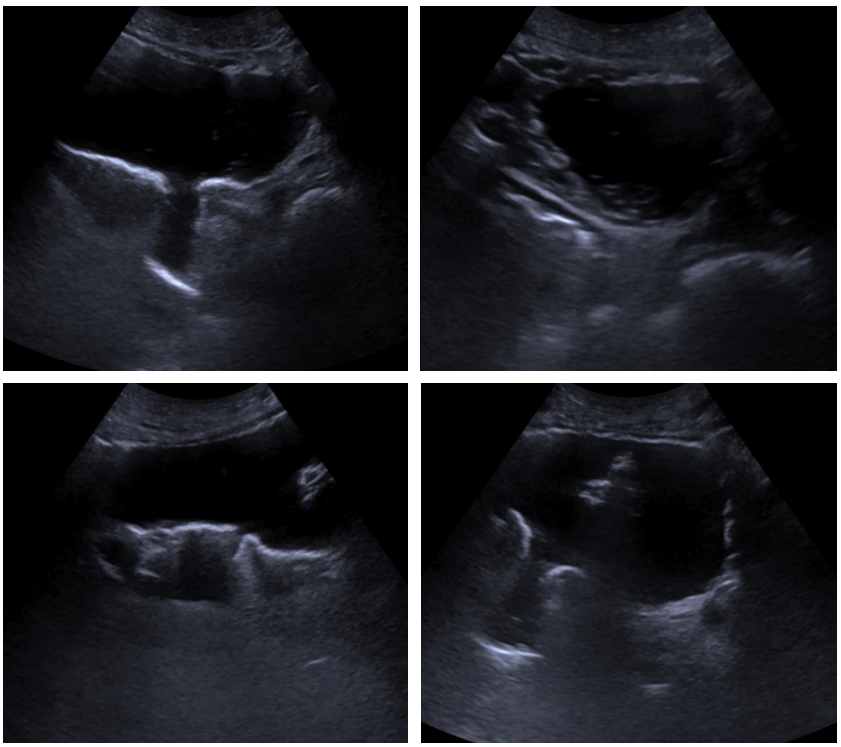

Figura 1:

Ultrasonido vesical. La vejiga con pared engrosada de hasta 2.1 cm, con imágenes ecogénicas que proyectan sombra sónica posterior sucia en relación con aire; el contenido vesical es heterogéneo e hipoecogénico, además de que se demuestra la sonda Foley intravesical. Se observa defecto diverticular en la pared vesical del lado derecho, de contenido líquido.

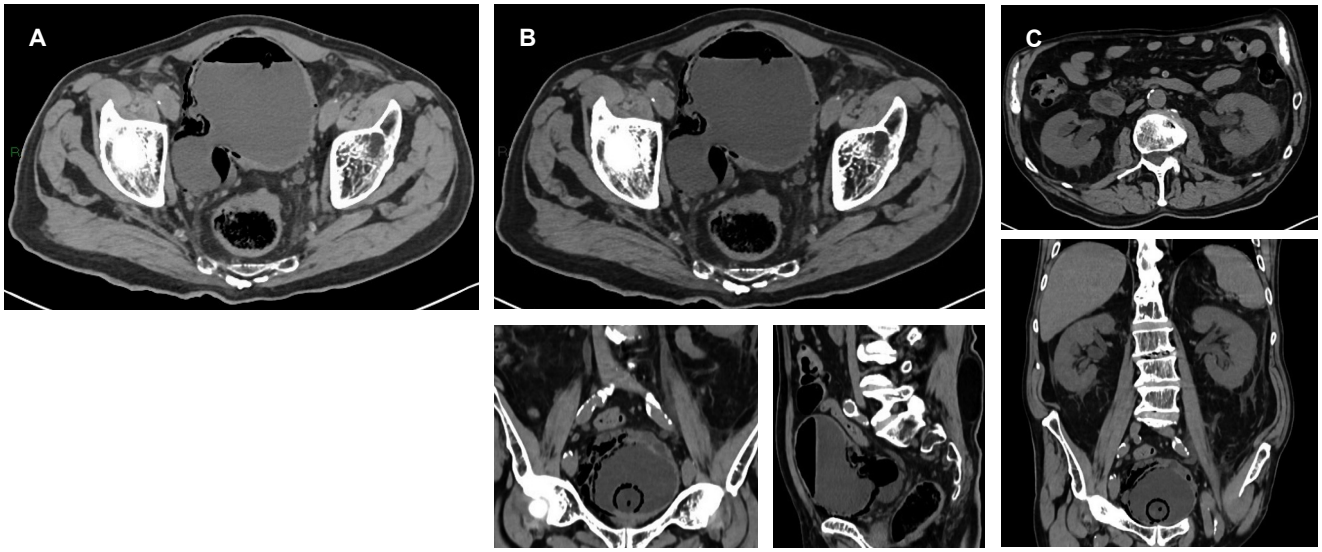

Figura 2: A-C) Tomografía computarizada de abdomen en fase simple con reconstrucciones multiplanares. Vejiga con sonda de Foley intravesical rodeada de burbujas aéreas y distensión vesical con líquido y aire en su interior, formando un nivel hidroaéreo; con engrosamiento circunferencial de la pared vesical de hasta 2.0 cm y aire intramural, así como formaciones pseudodiverticulares y un divertículo posterolateral derecho de 5.4 por 4.1 cm interior, formando un nivel hidroaéreo. Los riñones y los uréteres sin anormalidades que consignar.

REFERENCIAS

1. Campos JE, Martinez PA, Rangwala US, Fazli W, Rey C. Emphysematous pyelonephritis, emphysematous cystitis, and emphysematous ureteritis: a case report. *Cureus*. 2022; 14 (9): e29651.
2. Chang CB, Chang CC. Emphysematous cystitis: a rare cause of gross hematuria. *J Emerg Med*. 2011; 40 (5): 506-508.
3. Kajiwara S, Matsuura H, Arase S, Hori Y, Tochigi H, Sugimura Y. [A case of emphysematous cystitis with bladder diverticulum]. *Hinyokika Kiyo*. 2016; 62 (8): 431-433.
4. Halaseh SA, Leslie SW. Bladder Diverticulum. 2023 May 30. In: StatPearls [Internet]. Treasure Island (FL): StatPearls Publishing; 2024 Jan–. PMID: 35593864.

Si desea consultar los datos complementarios de este artículo, favor de dirigirse a **editorial.actamedica@saludangeles.mx**