CASO CLÍNICO
ISSN 1870-7203

Linfoma cutáneo primario de células B centrofolicular de comportamiento atípico

An unusual presentation of primary cutaneous follicle center B-cell lymphoma

Manuel Esaú Tamayo Gómez,* Adriana Dolores García Romero,‡
Alma Angélica Rodríguez Carreón,§ Yann Charli Joseph,¶ Ana Gabriela Mazier Arita||

Citar como: Tamayo GME, García RAD, Rodríguez CAA, Charli JY, Mazier AAG. Linfoma cutáneo primario de células B centrofolicular de comportamiento atípico. Acta Med GA. 2026; 24 (3): 300-303. https://dx.doi.org/10.35366/123159

Resumen

Los linfomas cutáneos primarios de células B (LCPCB) representan una rara neoplasia de tipo no Hodgkin, con buen pronóstico, pero un retador abordaje diagnóstico. Presentamos el caso de un paciente masculino diagnosticado y tratado previamente por linfocitoma cutis, quien acudió por la aparición de nuevas dermatosis ipsilaterales en las regiones temporal y parietal, con datos dermatoscópicos sugestivos de LCPCB. El diagnóstico histopatológico fue realizado por un dermatopatólogo especializado en linfomas cutáneos y posteriormente confirmado con estudios de extensión. El tratamiento consistió en escisión quirúrgica más radioterapia. Actualmente, el paciente se encuentra en remisión. La comunicación de neoplasias cutáneas raras en población mexicana contribuye a su reconocimiento y a la difusión de estrategias de abordaje y manejo.

Palabras clave: linfoma de células B, linfoma no Hodgkin, neoplasias cutáneas, histopatología.

Abstract

Primary cutaneous B-cell lymphomas (PCBCL) represent a rare type of non-Hodgkin lymphoma, characterized by a favorable prognosis but a challenging diagnostic approach. We present the case of a male patient previously diagnosed and treated for cutaneous lymphocytoma who presented with the development of new ipsilateral dermatoses in the temporal and parietal regions, with dermoscopic findings suggestive of PCBCL. The histopathological diagnosis was established by a dermatopathologist specialized in cutaneous lymphomas and subsequently confirmed with staging studies. Treatment consisted of surgical excision followed by radiotherapy. The patient is currently in remission. Reporting rare cutaneous neoplasms in the Mexican population contributes to their recognition and to the dissemination of diagnostic and management strategies.

Keywords: B-cell lymphoma, non-Hodgkin lymphoma, skin neoplasm, histopathology.

INTRODUCCIÓN

Los linfomas cutáneos primarios de células B (LCPCB) constituyen una neoplasia infrecuente caracterizada por células neoplásicas grandes localizadas en la dermis y, en ocasiones, en el tejido celular subcutáneo, en ausencia de enfermedad extracutánea al momento del diagnóstico. Afectan principalmente a hombres de mediana edad y representan únicamente el 2% de los linfomas no Hodgkin. Su incidencia es de 2.5 casos por millón en hispanos blancos y de 1.5 casos en personas de raza negra, lo que pone de manifiesto su rareza.[1,2]

* Residente de cirugía general de primer año. Hospital General de Especialidades "Dr. Javier Buenfil Osorio". Campeche, México. ORCID: 0000-0002-9321-4467
‡ Residente de medicina interna de primer año. Hospital Angeles Pedregal (HAP). Ciudad de México, México. ORCID: 0009-0000-6564-4585
§ Dermatóloga. Alta Especialidad en Dermato-oncología y Cirugía Dermatológica. Práctica privada. Guadalajara, Jalisco, México. ORCID: 0000-0002-1236-865X
¶ Dermatólogo y dermatopatólogo. Práctica privada. Ciudad de México, México. ORCID: 0000-0003-2845-3530
|| Médico pasante del servicio social. HAP. Ciudad de México, México. ORCID: 0009-0006-3338-5770

Correspondencia:
Manuel Esaú Tamayo-Gómez
Correo electrónico: manueltamayomd@hotmail.com

Recibido: 18-11-2025. *Aceptado:* 28-12-2025.

www.medigraphic.com/actamedica

PRESENTACIÓN DEL CASO

Paciente masculino de 66 años con antecedente de queratosis actínica calva cinco años previos, tratada de manera satisfactoria. Acudió por la presencia de una pápula eritematosa lisa, brillante, circunscrita, de tonalidad rosa asalmonada, de 5 × 7 mm, sin crecimiento durante cuatro meses; sin embargo, duplicó su tamaño siete días previos a la valoración *(Figura 1A)*. Se abordó mediante una biopsia escisional que reportó un linfocitoma cutis. El manejo consistió en tacrolimus, esteroides y láser colorante pulsado.

Once meses después emergió una pápula eritematosa color rojo carmesí, lisa, con bordes parcialmente definidos en región temporal derecha, así como tres pápulas eritematosas blandas, lisas, isovolumétricas y de bordes netos en región parietal ipsilateral *(Figura 1B y 1C)*.

En la dermatoscopia se observaron rosetas y vasos arborizantes *(Figura 2A)*. Dado el antecedente, se realizó una nueva biopsia de la lesión de mayor tamaño. Dada la clínica, sumado con los hallazgos dermatoscópicos, la muestra se envió a un dermatopatólogo especializado en linfomas cutáneos, quien diagnosticó un LCPCB *(Figura 2B-D)*. La estadificación se completó mediante tomografía por emisión de positrones acoplada a tomografía computarizada (PET/CT), que descartó actividad tumoral macroscópica. Posterior a 20 sesiones de radioterapia, las dermatosis desaparecieron *(Figura 3)*.

En la actualidad, el paciente se encuentra en remisión y bajo seguimiento semestral.

DISCUSIÓN

El diagnóstico clínico de las neoplasias dermatológicas puede ser complejo. El presente caso ejemplifica algunos signos orientadores del LCPCB: lesión eritematosa solitaria localizada en cabeza (o tronco), de crecimiento lento, inicialmente estable y con incremento volumétrico progresivo en ausencia de tratamiento, así como recurrencia en un sitio distinto al previamente intervenido mediante cirugía o radioterapia.[1-3]

La dermatoscopia constituye una herramienta complementaria útil para descartar neoplasias cutáneas no melanoma; sin embargo, visualizar el patrón común de fondo asalmonado, escama, aunado a vasos arborizantes, resulta orientativo mas no específico.[4]

Histopatológicamente se aprecian células B maduras del centro germinal con centrocitos pequeños y, con menor frecuencia, centroblastos de tamaño mediano a grande.[1] El diagnóstico definitivo se establece mediante estudio histopatológico complementado con inmunohistoquímica.[3] El inmunofenotipo característico incluye positividad para CD19, CD20, CD22, CD79a, PAX-5 y BCL-6, con negatividad para CD5, CD11c y CD43.

Para diferenciarlo de su contraparte sistémica, el linfoma folicular, y de acuerdo con la literatura actual, se recomienda la realización de PET/CT, cuyo objetivo es aportar información anatómica, funcional y metabólica detallada que permita descartar diseminación o afectación tumoral extracutánea[2,5]

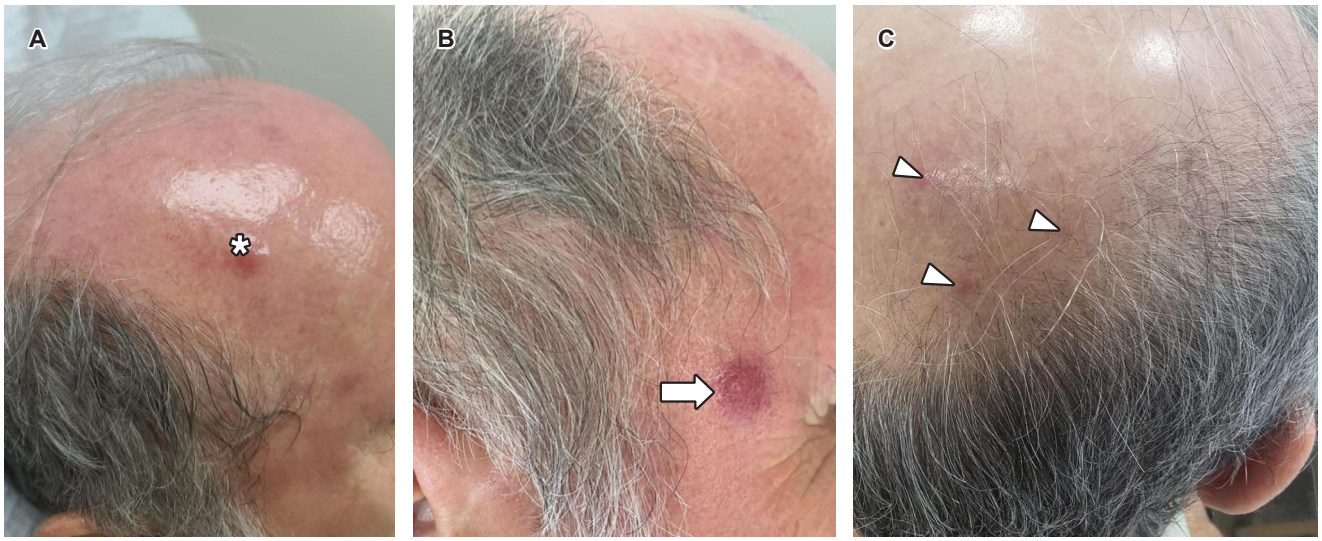

Figura 1: Presentación macroscópica. **A)** neoformación inicial (asterisco), lisa y brillante, con telangiectasias superiores a su localización. **B)** Ipsilateralmente se aprecia la nueva lesión (flecha), de mayor tamaño, pero con bordes menos definidos. **C)** En región parietal, se observan tres pequeñas dermatosis (punta de flecha), distribuidas de forma homogénea.

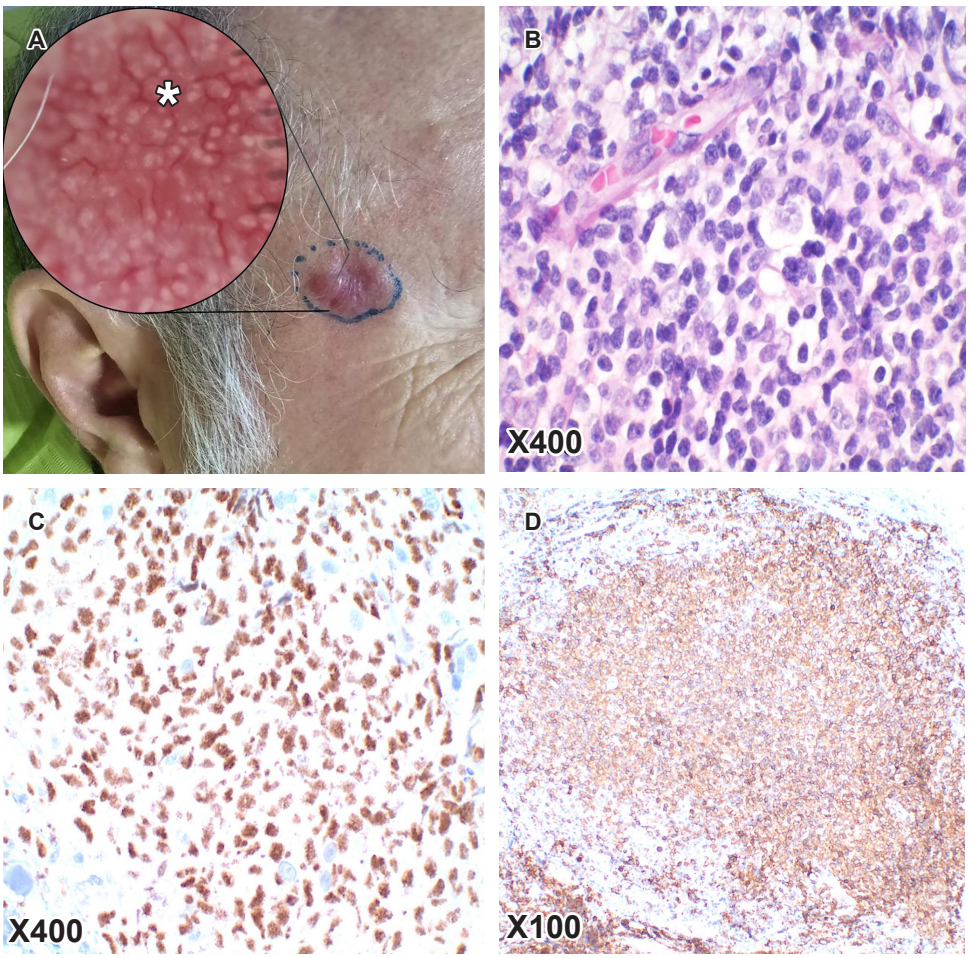

Figura 2:

Hallazgos en dermatoscopia e histopatología. **A)** Al desmartoscopio se aprecia un fondo asalmonado con rosetas blancas entre vasos cortos finos arborizantes (asterisco). **B)** En este corte observamos un infiltrado dérmico con patrón difuso, así como monomorfo de centrocitos pequeños presentando núcleos irregulares. **C)** Inmunohistoquímica positiva para BCL-6. **D)**Inmunohistoquímica positiva para CD20.

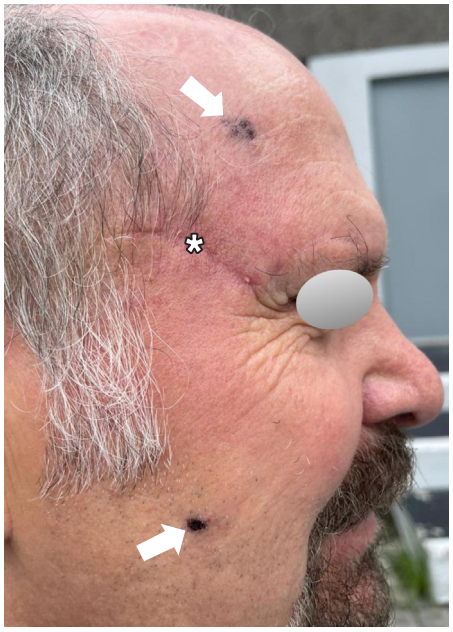

Figura 3:

Seguimiento postratamiento. Se observa cicatriz postescisión tumoral (asterisco) yuxtapuesta a cambios cicatriciales postradioterapia con electrones, que fueron empleados por menor daño cutáneo (flechas blancas).

En cuanto al tratamiento, se recomienda radioterapia local (aproximadamente 40 Gray) o escisión quirúrgica, según las características individuales del caso.[2,3]

CONCLUSIÓN

La notificación de neoplasias dermatológicas raras en población mexicana contribuye tanto a enriquecer datos epidemiológicos como a proponer abordajes ante dichas lesiones. Paralelamente, invitamos a nuestros colegas a recurrir, en lo posible, a la dermatopatología para obtener el resultado histopatológico más fidedigno.

REFERENCIAS

1. Barbati ZR, Charli-Joseph Y. Unveiling primary cutaneous B-cell lymphomas: new insights into diagnosis and treatment strategies. *Cancers (Basel)*. 2025; 17 (7): 1202.
2. Hristov AC, Tejasvi T, Wilcox RA. Cutaneous B-cell lymphomas: 2023 update on diagnosis, risk-stratification, and management. *Am J Hematol*. 2023; 98 (8): 1326-1332.

3. Martínez-Banaclocha N, Martínez-Madueño F, Caballé B, Badia J, Blanes M, Bujanda DA et al. A descriptive study of 103 primary cutaneous B-cell lymphomas: clinical and pathological characteristics and treatment from the Spanish Lymphoma Oncology Group (GOTEL). *Cancers (Basel)*. 2024; 16 (5): 1034.
4. Slawinska M, Sokolowska-Wojdylo M, Olszewska B, Nowicki RJ, Sobjanek M, Zalaudek I. Dermoscopic and trichoscopic features of primary cutaneous lymphomas - systematic review. *J Eur Acad Dermatol Venereol*. 2021; 35 (7): 1470-1484.
5. Dumont M, Battistella M, Ram-Wolff C, Bagot M, de Masson A. Diagnosis and treatment of primary cutaneous B-cell lymphomas: state of the art and perspectives. *Cancers (Basel)*. 2020; 12 (6): 1497.

Si desea consultar los datos complementarios de este artículo, favor de dirigirse a **editorial.actamedica@saludangeles.mx**