CASO CLÍNICO
ISSN 1870-7203

Tumor neuroectodérmico primitivo retroperitoneal

Primitive neuroectodermal tumor of the retroperitoneum

María Eugenia Torres Acosta,*,‡ Araceli Rivera Rodríguez,*,§
Mónica Adriana Carrera Álvarez,*,¶ Jesús Juvenal Vega Espinoza*,||

Citar como: Torres AME, Rivera RA, Carrera ÁMA, Vega EJJ. Tumor neuroectodérmico primitivo retroperitoneal. Acta Med GA. 2026; 24 (3): 296-297. https://dx.doi.org/10.35366/123157

Resumen

El tumor neuroectodérmico primitivo (PNET, por sus siglas en inglés) es una neoplasia maligna altamente agresiva originada en células neuroectodérmicas primitivas. Se presenta el caso de un varón de 67 años con dolor lumbar derecho; los estudios de imagen sugerían compromiso renal, pero la histopatología postquirúrgica confirmó PNET retroperitoneal. Dado su comportamiento agresivo, se requiere un enfoque terapéutico integral. La difusión de casos similares puede fomentar series de casos que contribuyan al diagnóstico y manejo multidisciplinario de esta rara entidad.

Palabras clave: tumor neuroectodérmico primitivo, retroperitoneo, CD99, TFE3, ENE.

Abstract

Primitive neuroectodermal tumor (PNET) is a highly aggressive malignant neoplasm derived from primitive neuroectodermal cells. We report the case of a 67-year-old male with right lumbar pain; imaging suggested renal involvement, but postoperative histopathology confirmed a retroperitoneal PNET. Due to its aggressive nature, a comprehensive therapeutic approach is essential. The publication of similar cases may support the development of case series that enhance diagnostic accuracy and multidisciplinary management strategies for this increasingly recognized rare entity.

Keywords: primitive neuroectodermal tumor, retroperitoneum, CD99, TFE3, NSE.

Abreviatura:
NSE = *Neuron-Specific Enolase* (enolasa neuronal específica)
PNET = *Primitive Neuroectodermal Tumor* (tumor neuroectodérmico primitivo)

INTRODUCCIÓN

El tumor neuroectodérmico primitivo (PNET, por sus siglas en inglés) es una neoplasia maligna agresiva derivada de células neuroectodérmicas primitivas. Se clasifica en central y periférico según su localización. Los periféricos pueden aparecer en pared torácica, regiones paravertebrales o retroperitoneo.[1] Histológicamente muestran células pequeñas y redondas con formación de pseudorosetas. La inmunohistoquímica revela positividad para CD99 en la mayoría de los casos.[2]

Los PNET retroperitoneales son raros y difíciles de diagnosticar debido a sus síntomas inespecíficos y su similitud con otras neoplasias.[3]

PRESENTACIÓN DEL CASO

Masculino de 67 años, sin antecedentes personales relevantes; presentó dolor lumbar derecho irradiado a la región inguinal ipsilateral.

La tomografía abdominal simple mostró tumor renal con cambios quísticos y necrosis, clasificada como Bosniak IV *(Figura 1)*.

Se realizó nefrectomía radical derecha; el análisis histopatológico definitivo mostró una neoplasia extrarrenal sólida y pleomórfica, con amplias zonas de necrosis, patrón

* Hospital Angeles San Luis Potosí. San Luis Potosí, México.
‡ Médico pasante del Servicio Social. ORCID: 0009-0001-0036-6454
§ Bióloga adscrita al Departamento de Patología. ORCID: 0009-0000-0892-234X
¶ Médico adscrito al Departamento de Patología. ORCID: 0000-0002-1978-4891
|| Médico adscrito al Departamento de Urología. ORCID: 0009-0003-8134-5632

Correspondencia:
Mónica Adriana Carrera Álvarez
Correo electrónico: monadca69@gmail.com

www.medigraphic.com/actamedica

Recibido: 15-05-2025. *Aceptado:* 01-09-2025.

de crecimiento perivascular tipo hemangiopericitoma, frecuentes mitosis atípicas, formación de rosetas de Homer Wright y extensas áreas de hemorragia *(Figura 2)*.

La inmunohistoquímica mostró TFE3, CD56 y expresión de enolasa neuronal específica (NSE, por sus siglas en inglés) *(Figura 3)*. Desmina, actina de músculo liso, TLE-1, HMB-45, S-100 y β-catenina fueron negativas.

El perfil inmunofenotípico y la morfología confirmaron el diagnóstico de tumor neuroectodérmico primitivo retroperitoneal. El paciente recibió manejo paliativo y falleció tres meses después.

DISCUSIÓN

El PNET retroperitoneal es una neoplasia poco frecuente con presentación clínica inespecífica. El diagnóstico se basa en hallazgos histopatológicos e inmunohistoquímicos como positividad para CD99 y marcadores neuronales, así como rosetas de Homer Wright.[2,4] Es característica la translocación t(11;22)(q24;q12) que genera el gen EWS-FLI1.[4,5] Su tratamiento requiere abordaje multidisciplinario con cirugía y quimioterapia. A pesar de ello, el pronóstico es desfavorable y se requiere seguimiento clínico prolongado.[3,4]

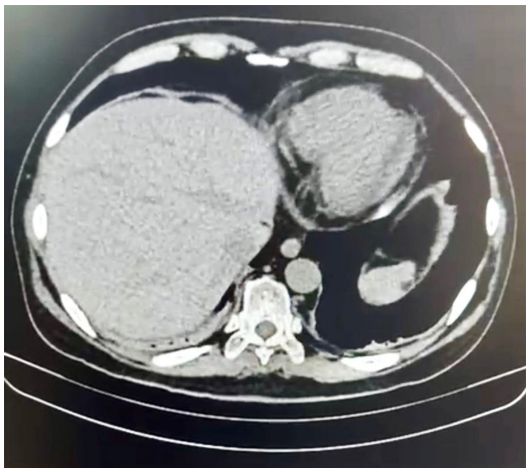

Figura 1: Corte axial de tomografía computarizada contrastada de abdomen que evidencia una masa retroperitoneal voluminosa con efecto compresivo y desplazamiento de órganos vecinos.

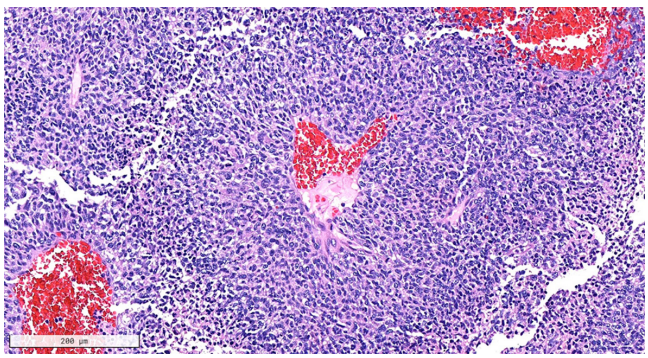

Figura 2: Corte histológico que muestra neoplasia de células pequeñas con formación de rosetas (H&E, 20x).
H&E = hematoxilina y eosina.

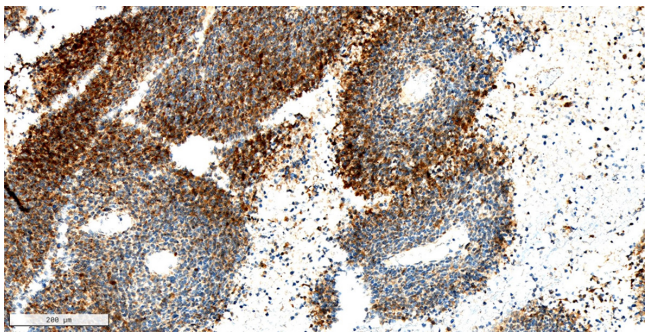

Figura 3: Inmunohistoquímica frente a enolasa neuronal específica (ENE) positiva franca en la neoplasia.

CONCLUSIONES

El tumor neuroectodérmico primitivo retroperitoneal es una neoplasia sumamente rara y de mal pronóstico. Su abordaje requiere una estrategia diagnóstica y terapéutica integral, basada en hallazgos histológicos, inmunohistoquímicos y moleculares. La detección temprana y el tratamiento oportuno pueden influir positivamente en la evolución clínica, aunque sigue siendo una entidad con alta agresividad y desenlace generalmente desfavorable.

REFERENCIAS

1. Nabors LB, Ammirati M, Bierman PJ et al. Central nervous system cancers. *J Natl Compr Canc Netw*. 2013; 11 (9): 1114-1151. doi: 10.6004/jnccn.2013.0132.
2. Chiang S, Snuderl M, Kojiro-Sanada S et al. Primitive neuroectodermal tumors of the female genital tract: a morphologic, immunohistochemical, and molecular study of 19 cases. *Am J Surg Pathol*. 2017; 41 (6): 761-772. doi: 10.1097/PAS.0000000000000831.
3. Ellinger J, Bastian PJ, Hauser S et al. Primitive neuroectodermal tumor: rare, highly aggressive differential diagnosis in urologic malignancies. *Urology*. 2006; 68 (2): 257-262. doi: 10.1016/j.urology.2006.02.037.
4. Gao L, Zhu Y, Shi X, Gao Z, Chen X. Peripheral primitive neuroectodermal tumors: A retrospective analysis of 89 cases and literature review. *Oncol Lett*. 2019; 18 (6): 6885-6890. doi: 10.3892/ol.2019.11011.
5. Patnaik N, Mishra K, Saini P, Agarwal N. Primitive neuroectodermal tumor of the kidney in a young male: case report and review of literature. *Urol Ann*. 2015; 7 (2): 236-239. doi: 10.4103/0974-7796.150537.

Si desea consultar los datos complementarios de este artículo, favor de dirigirse a **editorial.actamedica@saludangeles.mx**