Síganos en Twitter: @actaMHA

CASO CLÍNICO

ISSN 1870-7203

Miocarditis secundaria al uso de inmunoterapia: ipilimumab y nivolumab

Myocarditis secondary to the use of immunotherapy: ipilimumab and nivolumab

Alfredo Kim Gálvez Medina,*,‡ Susana Padilla Ávila,*,§ Juan Pablo Feregrino Arreola,*,¶ Juan Pablo Núñez Urquiza,*,|| Rafael Vera Urquiza*,**

Citar como: Gálvez MAK, Padilla ÁS, Feregrino AJP, Núñez UJP, Vera UR. Miocarditis secundaria al uso de inmunoterapia: ipilimumab y nivolumab. Acta Med GA. 2026; 24 (3): 293-295. https://dx.doi.org/10.35366/123156

Resumen

La miocarditis asociada al uso de inhibidores de puntos de control inmunitarios (ICI) es un efecto adverso muy infrecuente, pero fatal, con una incidencia reportada del 0.04-1.14%. Por lo tanto, existen muy pocos casos en la literatura que hayan sido reportados detenidamente. Se presenta el caso de un hombre de 51 años con carcinoma pulmonar epidermoide, quien, tras ser tratado con nivolumab e ipilimumab, sufre un cuadro de cardiotoxicidad secundaria a ICI. Consideramos que es necesario elaborar guías detalladas del tratamiento de esta patología, cuya incidencia, al igual que el uso de los ICI, veremos en aumento.

Palabras clave: inhibidores de puntos de control inmunitarios, nivolumab, ipilimumab, miocarditis, inmunoterapia.

Abstract

Immune checkpoint inhibitors (ICI)-related myocarditis is quite an infrequent, but fatal, adverse effect with a reported incidence of 0.04-1.14%. Therefore, there are only a few cases in literature described thoroughly. Here we present a case report of a 51-year-old male with epidermoid lung carcinoma who, after being treated with nivolumab and ipilimumab, suffers a case of myocardiopathy secondary to ICI. In conclusion, we consider necessary the development of detailed guidelines for the treatment of this pathology whose incidence, as well as the use of ICI, shall increase.

Keywords: immune checkpoint inhibitors, nivolumab, ipilimumab, myocarditis, immunotherapy.

Abreviaturas:
FEVI = fracción de eyección de ventrículo izquierdo
ICI = inhibidores de puntos de control inmunitarios
NT-proBNP = propéptido natriurético cerebral N-terminal

INTRODUCCIÓN

A pesar de mostrar un beneficio superior y menores eventos adversos que la quimioterapia tradicional debido a su mecanismo de acción, los inhibidores de puntos de control inmunitarios (ICI) pueden ocasionar reacciones indeseadas únicas. La miocarditis asociada al uso de ICI es un efecto adverso muy inhabitual, con una incidencia reportada del 0.04-1.14%; no obstante, es potencialmente fatal con una mortalidad desde el 25 hasta el 50%.[1]

Se han identificado diversos factores de riesgo asociados con la cardiotoxicidad como diabetes mellitus tipo II, tabaquismo, autoinmunidad, sobrepeso/obesidad e hipertensión. Sin embargo, su fisiopatología y su tratamiento aún están en estudio. Una teoría propuesta es la expresión de antígenos, tanto en el tumor como en el tejido cardiaco.[2]

A continuación, se presenta un reporte de caso de un hombre de 51 años con carcinoma pulmonar epidermoide,

* Hospital Angeles Querétaro. México.
‡ Medicina General. ORCID: 0009-0007-0713-6874
§ Medicina Interna. ORCID: 0009-0008-9841-1276
¶ Oncología. ORCID: 0009-0004-1560-0911
|| Cardiología.
**Cardiología. ORCID: 0000-0002-3806-4953

Correspondencia:
Alfredo Kim Gálvez Medina
Correo electrónico: drgalvezal@gmail.com

Recibido: 14-11-2024. *Aceptado:* 29-09-2025.

www.medigraphic.com/actamedica

quien, tras ser tratado con nivolumab e ipilimumab, sufre un cuadro franco de cardiotoxicidad secundaria a ICI.

PRESENTACIÓN DEL CASO

Hombre de 51 años, diagnosticado en julio del 2024 con carcinoma pulmonar epidermoide con metástasis pleural; en octubre del mismo año se le administró una dosis de nivolumab e ipilimumab. Dos semanas después comienza con ortopnea y edema de miembros pélvicos, razón por la cual acude al Servicio de Urgencias.

En el examen físico inicial presenta tensión arterial de 130/80 mmHg, taquicardia sinusal de 120 latidos por minuto, saturando a 75% al aire ambiente, ingurgitación yugular, edema de miembros inferiores y estertores pulmonares finos, al igual que ruidos cardiacos rítmicos, sin soplos ni frote pericárdico. Exámenes iniciales muestran propéptido natriurético cerebral N-terminal (NT-proBNP) de 25,777.0 pg/mL y troponina I de 0.058 ng/mL. Radiográficamente con signos de cardiomegalia, edema pulmonar y derrame pleural; electrocardiograma con taquicardia sinusal. Se llega al diagnóstico de falla cardiaca aguda, cumpliendo con criterios de Framingham, y se descarta posible origen isquémico.

Ingresa a la Unidad de Cuidados Intensivos, donde se realiza ecocardiograma, observándose fracción de eyección de ventrículo izquierdo (FEVI) de 24% *(Figura 1)* e hipocinesia generalizada. Posteriormente, se realiza resonancia magnética cardiaca, demostrando FEVI de 18%, miocardiopatía dilatada no isquémica, reforzamiento tardío extenso, incremento del volumen extracelular calculado (40.83%), incremento de los valores de T1 *mapping* y T2 *mapping* *(Figuras 2 y 3)*, dilatación del ventrículo izquierdo

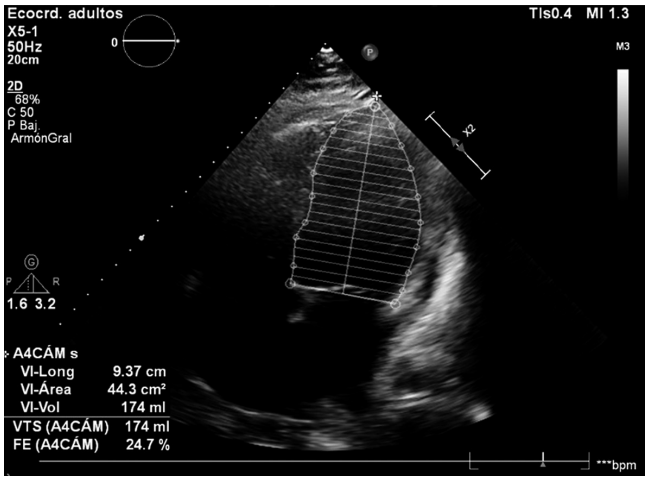

Figura 1: Ventrículo izquierdo con FEVI reducida (24.7%) e hipocinesia.

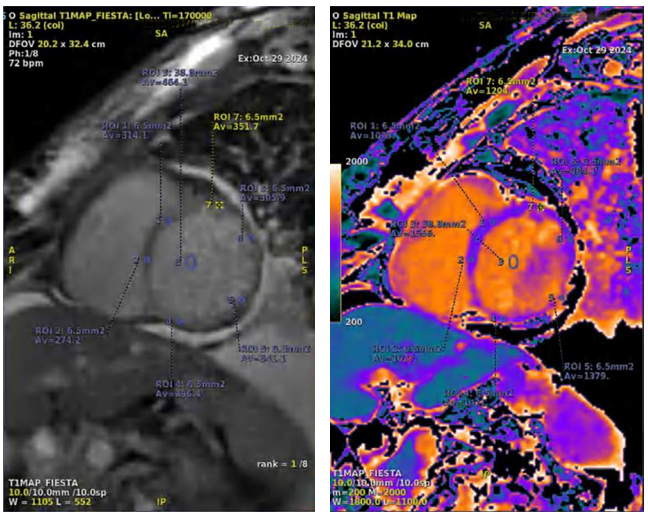

Figura 2: T1 MAP FIESTA.

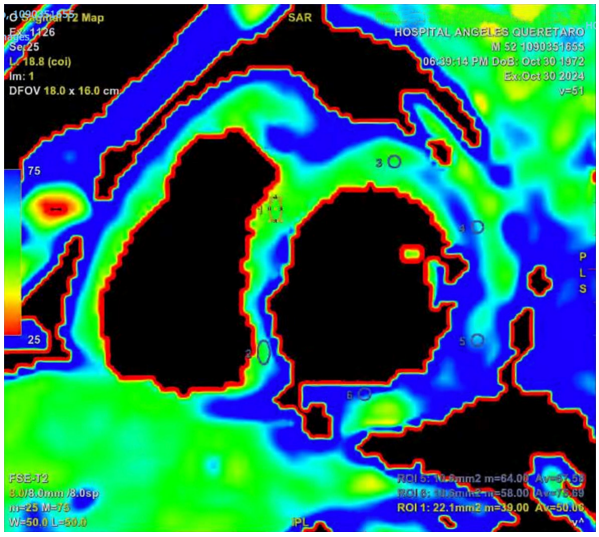

Figura 3: T2 MAPPING.

y derrame pericárdico leve, cumpliendo con criterios de Lake Louis actualizados.[3]

Se establece diagnóstico de insuficiencia cardiaca aguda secundaria a miocardiopatía asociada al uso de inmunoterapia y se inicia manejo con dosis altas de corticoesteroides y micofenolato de mofetilo, sin lograr mejoría en la función cardiaca, agregándose fibrilación auricular de respuesta rápida; se comienza soporte de falla cardiaca aguda con antiarrítmico de clase III, vericiguat, betabloqueador y digoxina, así como inmunoglobulina humana, de acuerdo con lo establecido en guías de tratamiento para esta patología.

Finalmente, luego de 12 días en la Unidad de Cuidados Intensivos, se decide alta a piso, al mostrar mejoría sintomática significativa al igual que aumento de la FEVI a 46%, limitación de la extensión de la hipocinesia cardiaca a cara inferior y disminución gradual de NT-proBNP.

DISCUSIÓN

La inmunoterapia, aunque su desarrollo no es reciente, ha mostrado ser un tratamiento innovador para ciertos tipos de cánceres; su uso, al igual que sus efectos adversos, se encuentran en aumento. Dentro de los eventos adversos cardiotóxicos asociados al uso de ICI, la miocarditis es uno de los menos comunes, siendo más frecuentes la pericarditis, el infarto miocárdico, la vasculitis y el paro cardiorrespiratorio. El paciente que se presenta en este caso presenta factores de riesgo preexistentes para cardiotoxicidad como obesidad y tabaquismo; sin embargo, su presencia no explica por completo la razón por la cual el paciente haya padecido esta patología.

CONCLUSIONES

Es menester que durante el extenso abordaje de la miocardiotoxicidad estemos enfocados en descartar complicaciones de mayor incidencia asociadas al uso de ICI que, de lo contrario, se podrían enmascarar. Por otra parte, conocer el mecanismo de acción de estos fármacos y la fisiopatología de la miocarditis es clave en el tratamiento de ésta. Finalmente, consideramos que es importante desarrollar guías enfocadas en el manejo de este tipo de padecimientos, cuya incidencia veremos en aumento.

REFERENCIAS

1. Sharma A, Alexander G, Chu JH, Markopoulos A, Maloul G, Ayub MT et al. Immune checkpoint inhibitors and cardiotoxicity: a comparative meta-analysis of observational studies and randomized controlled trials. *J Am Heart Assoc*. 2024; 13 (10): e032620. doi: 10.1161/JAHA.123.032620.
2. Lessomo FYN, Mandizadza OO, Mukuka C, Wang ZQ. A comprehensive review on immune checkpoint inhibitors induced cardiotoxicity characteristics and associated factors. *Eur J Med Res*. 2023; 28 (1): 495. doi: 10.1186/s40001-023-01464-1.
3. Luetkens JA, Faron A, Isaak A, Dabir D, Kuetting D, Feisst A et al. Comparison of original and 2018 lake louise criteria for diagnosis of acute myocarditis: results of a validation cohort. *Radiol Cardiothorac Imaging*. 2019; 1 (3): e190010. doi: 10.1148/ryct.2019190010.

Si desea consultar los datos complementarios de este artículo, favor de dirigirse a **editorial.actamedica@saludangeles.mx**