CASO CLÍNICO
ISSN 1870-7203

Teratoma ovárico bilateral: reporte de caso con recurrencia y preservación de la fertilidad

Bilateral ovarian teratoma: case report with recurrence and fertility preservation

Daniela Gómez Carrillo,*,¶ Karen Cortés Hernández,‡,||
Rogelio Tonatiuh Díaz Jaime,‡,** Adriana López Bucio§,‡‡

Citar como: Gómez CD, Cortés HK, Díaz JRT, López BA. Teratoma ovárico bilateral: reporte de caso con recurrencia y preservación de la fertilidad. Acta Med GA. 2026; 24 (3): 290-292. https://dx.doi.org/10.35366/123155

Resumen

Introducción: los teratomas presentan una incidencia de 0.9 por cada 100,000 personas, solo en el 8-15% son bilaterales, y su recurrencia es de apenas 4.2%. **Caso clínico:** femenino de 31 años diagnosticada con teratoma ovárico izquierdo recurrente y teratoma derecho *de novo*. Se programó cirugía laparoscópica con salpingooforectomía izquierda y resección de teratoma derecho. **Conclusión:** la cistectomía laparoscópica es el tratamiento de elección, permitiendo preservar la fertilidad.

Palabras clave: teratoma bilateral recurrente, tumor germinal, fertilidad.

Abstract

Introduction: teratomas have an incidence of 0.9 per 100,000 people; only 8-15% are bilateral, and recurrence is just 4.2%. **Case report:** a 31-year-old female was diagnosed with recurrent left ovarian teratoma and de novo right ovarian teratoma. Laparoscopic surgery was scheduled, including left salpingo-oophorectomy and right ovarian teratoma resection. **Conclusion:** laparoscopic cystectomy is the treatment of choice, allowing fertility preservation.

Keywords: recurrent bilateral teratoma, germinal tumor, fertility.

INTRODUCCIÓN

El teratoma es una neoplasia de células germinales con una incidencia estimada de 0.9 casos por cada 100,000 personas,[1] siendo bilateral en el 8-15%[2] de los casos y con una tasa de recurrencia del 4.2%.[3] Dada la rareza de esta entidad y el abordaje terapéutico implementado, este reporte de caso proporciona una referencia para casos similares.

Se presenta el caso de una paciente de 31 años con diagnóstico de teratoma maduro ovárico bilateral, quien previamente había desarrollado un teratoma unilateral con características histológicas similares. Este caso subraya la baja frecuencia de esta presentación, su potencial de recurrencia y la importancia de una estrategia terapéutica que preserve la fertilidad.

PRESENTACIÓN DEL CASO

Paciente femenino de 31 años de edad, quien acude al Servicio de Ginecología y Obstetricia por presentar dolor abdominal opresivo, en fosa iliaca izquierda, refiere una intensidad de 6/10 en escala EVA, acompañado de sangra-

* Médico interno de pregrado del Hospital Angeles México (HAM). Ciudad de México, México.
‡ Especialista en Ginecología y Obstetricia. Hospital Regional 1º de Octubre ISSSTE, México.
§ Médico residente del HAM. Ciudad de México, México.

ORCID:
¶ 0009-0002-8380-5092
|| 0009-0006-1716-5161
** 0009-0002-5318-888X
‡‡ 0009-0006-9439-8233

Correspondencia:
Daniela Gómez Carrillo
Correo electrónico: danielagomcar2002@hotmail.com

Recibido: 25-03-2025. *Aceptado:* 28-05-2025.

www.medigraphic.com/actamedica

do uterino anormal, aumentado en cantidad, frecuencia y duración. Como antecedente de importancia, presentó un teratoma ovárico izquierdo previamente, tratado mediante resección en cuña por laparoscopia.

Ante la sospecha de sangrado uterino anormal de origen ovárico de la clasificación PALM-COEIN de la Federación Internacional de Ginecología y Obstetricia, se solicitaron marcadores tumorales (CA-125, CA 19-9), los cuales resultaron negativos para malignidad. El ultrasonido transvaginal evidenció la presencia de tumoraciones quísticas en ambos ovarios *(Figura 1)*.

Ante la ausencia de signos de abdomen agudo o irritación peritoneal, se programó una intervención quirúrgica laparoscópica. Durante el procedimiento, se identificó un tumor en el ovario izquierdo de 7 × 5 cm, por lo que se realizó una salpingooforectomía ipsilateral. En el ovario derecho, se

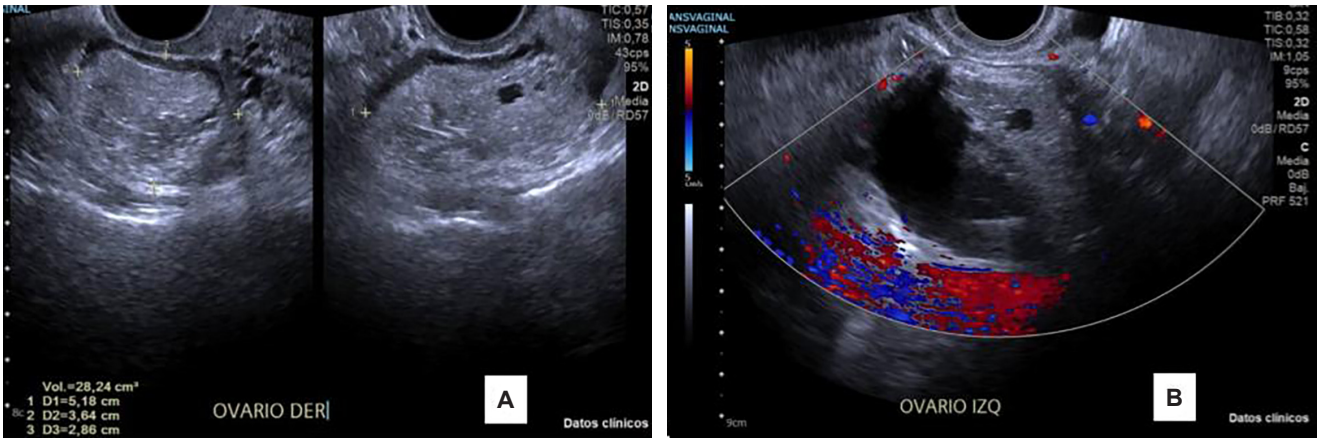

Figura 1: Ultrasonido transvaginal que muestra imágenes compatibles con teratoma en ambos ovarios. **A)** Ovario derecho. **B)** Ovario izquierdo.

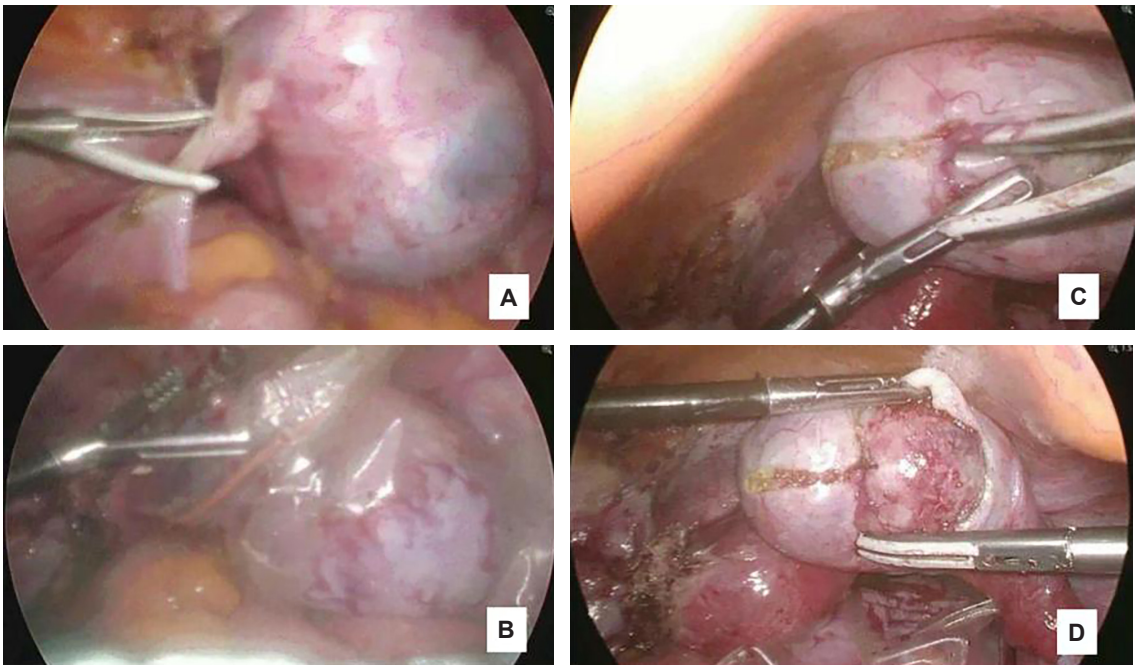

Figura 2: Abordaje quirúrgico de ambos teratomas. **A)** Resección de ovario izquierdo con energía bipolar. **B)** Ovario izquierdo extraído de cavidad por medio de endobolsa laparoscópica. **C)** Disección de cápsula ovárica de anexo derecho. **D)** Exposición de quiste para posterior resección.

observó un tumor de 5 × 3 cm, realizándose la resección del teratoma con preservación de la corteza ovárica.

El estudio histopatológico confirmó la presencia de elementos maduros derivados de las tres capas germinales, incluyendo epitelio plano estratificado queratinizado, estructuras pilosas, glándulas sebáceas, apocrinas y ecrinas, vasos sanguíneos, fascículos nerviosos y bandas de tejido fibroconectivo *(Figura 2)*.

DISCUSIÓN

El riesgo de recurrencia de los teratomas ováricos tras una cistectomía es del 15-25% en pacientes con antecedentes de recurrencia, lo que justifica un seguimiento estricto.[4] Aunque la transformación maligna es poco frecuente, debe considerarse en casos de crecimiento acelerado o recurrencia atípica, requiriendo la evaluación de marcadores tumorales como CA-125, CA 19-9 y antígeno del carcinoma escamoso.[4]

En esta paciente, se estableció un seguimiento semestral durante los primeros tres años y, posteriormente, anual hasta completar 10 años, en concordancia con el intervalo promedio de recurrencia documentado.[5]

CONCLUSIONES

La recurrencia de los teratomas ováricos plantea un desafío clínico, especialmente en pacientes sin paridad satisfecha, donde la preservación de la fertilidad es una prioridad.

La cistectomía laparoscópica sigue siendo el tratamiento de elección, permitiendo la extirpación del tumor y la conservación de la función ovárica. Sin embargo, en casos de recurrencia significativa o afectación extensa, la salpingooforectomía puede ser necesaria para evitar complicaciones. Un seguimiento a largo plazo es fundamental para detectar recurrencias tempranas y descartar transformación maligna, optimizando así el manejo y el pronóstico reproductivo de la paciente.

REFERENCIAS

1. Xu YE, Jones B, Kimble R. Bilateral adrenal teratomas. *J Pediatr Surg Case Rep*. 2019; 51: 101319. doi: 10.1016/j.epsc.2019.101319.
2. Alvarez RV, Deschamps HD, Valero AO. Bilateral teratoma, a case report: preservation of fertility. *J Minim Invasive Gynecol*. 2014; 21 (6): S196. doi: 10.1016/j.jmig.2014.08.633.
3. Chang CF, Lin CK. A case of recurrent, bilateral ovarian mature teratoma in a young woman. *BMC Womens Health* [Internet]. 2014; 14 (1): 57. Available in: http://dx.doi.org/10.1186/1472-6874-14-57
4. García-Verdugo M, Quevedo-Castro E, Morgan-Ortiz F, Conde-Romero J, López-Manjarrez G, Báez-Barraza J. Manejo quirúrgico conservador del teratoma quístico maduro y riesgo de recurrencia. *Rev Med UAS* [Internet]. 2020; 10 (3): 157-170. Disponible en: http://dx.doi.org/10.28960/revmeduas.2007-8013.v10.n3.008
5. Ye LY, Wang JJ, Liu DR, Ding GP, Cao LP. Management of giant ovarian teratoma: A case series and review of the literature. *Oncol Lett* [Internet]. 2012; 4 (4): 672-676. Available in: http://dx.doi.org/10.3892/ol.2012.793

Si desea consultar los datos complementarios de este artículo, favor de dirigirse a **editorial.actamedica@saludangeles.mx**