CASO CLÍNICO
ISSN 1870-7203

Trombosis séptica de la vena yugular interna derecha por absceso submandibular

Septic thrombosis of the right internal jugular vein secondary to a submandibular abscess

Rogelio Gutiérrez Ramírez,*,|| Andrés Badial Aceves,‡,** Juan Pablo Badial López,‡,‡‡ Omar Domínguez Palomera,§,§§ Claudia Ramírez Cárdenas¶,¶¶

Citar como: Gutiérrez RR, Badial AA, Badial LJP, Domínguez PO, Ramírez CC. Trombosis séptica de la vena yugular interna derecha por absceso submandibular. Acta Med GA. 2026; 24 (3): 284-286. https://dx.doi.org/10.35366/123153

Resumen

Reportamos el caso de un hombre de 56 años con trombosis séptica de la vena yugular interna derecha secundaria a un absceso submandibular, manejada exitosamente con cirugía. Este caso destaca la importancia de un diagnóstico temprano y un manejo multidisciplinario para reducir complicaciones graves y evitar recurrencias.

Palabras clave: síndrome de Lemierre, trombosis séptica, trombosis yugular, absceso submandibular, manejo quirúrgico.

Abstract

We report the case of a 56-year-old man with septic thrombosis of the right internal jugular vein secondary to a submandibular abscess, successfully managed with emergency surgery. This case underscores the importance of timely diagnosis and multidisciplinary management to prevent severe complications and recurrences.

Keywords: Lemierre syndrome, septic thrombosis, jugular thrombosis, submandibular abscess, surgical management.

INTRODUCCIÓN

La trombosis séptica de la vena yugular interna es una complicación rara, frecuentemente asociada con infecciones orofaríngeas. Su incidencia es baja, con reportes de 3.6 casos por millón al año, siendo común en adultos jóvenes. Se caracteriza por tromboflebitis séptica yugular e infecciones metastásicas, frecuentemente causadas por *Fusobacterium necrophorum*.[1,2]

PRESENTACIÓN DEL CASO

Hombre de 56 años con antecedente de tabaquismo crónico, presentó dolor cervical y una tumoración en el cuello de 24 horas de evolución. La exploración física evidenció adenomegalias dolorosas en la región submandibular, y la tomografía computarizada mostró un absceso submandibular con extensión al espacio retrofaríngeo y paratraqueal, acompañado de trombosis de la vena yugular interna derecha *(Figura 1)*.[3]

* Médico pasante, Hospital Angeles Del Carmen (HAC). México.
‡ Clínica de Vanguardia en Otorrinolaringología, HAC. México.
§ Cirujano oncólogo de cabeza y cuello, Onco-Occidente Guadalajara. México.
¶ Departamento de Radiología, HAC. México.

ORCID:
|| 0009-0006-1472-6664
** 0009-0006-5368-2924
‡‡ 0000-0003-4236-9212
§§ 0009-0001-5165-9943
¶¶ 0009-0006-3437-861X

Correspondencia:
Rogelio Gutiérrez Ramírez
Correo electrónico: rogeliogutierrezrmz@gmail.com

Recibido: 12-02-2025. *Aceptado:* 13-03-2025.

www.medigraphic.com/actamedica

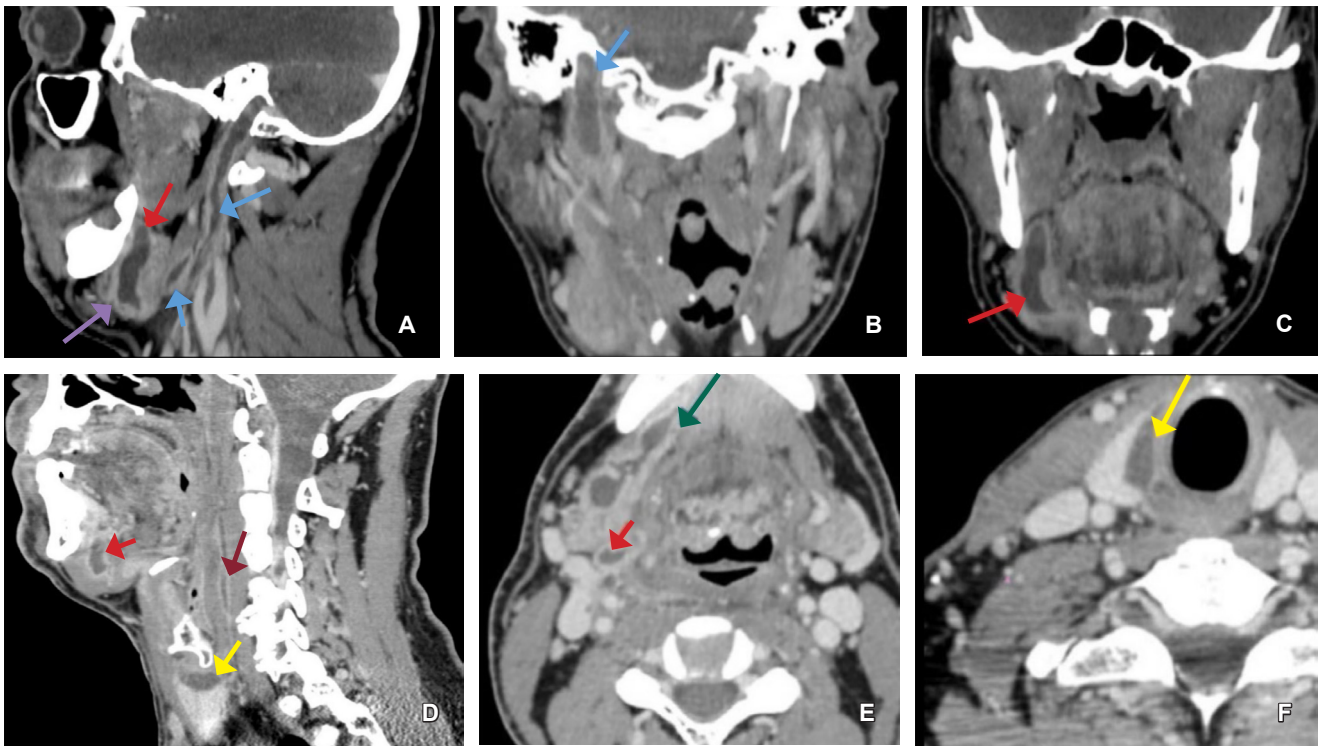

Figura 1: A-C: En la reconstrucción sagital se identifica extensa tromboflebitis séptica de la vena yugular derecha y tronco tirolinguofaringofacial (flechas azules) **(A y B)**, secundario a absceso de la glándula submandibular (flecha roja) **(A, C, D, E)** visible en el plano axial y sagital, (glándula marcada con la flecha rosa) **(A)**. **D-F:** En la reconstrucción sagital se observa absceso en la glándula submandibular derecha (flecha rojo), glándula sublingual y músculo hiogloso (flecha azul) **(A y C)**, espacio con extensión al espacio paratraqueal (flecha amarilla) **(D y F)** y espacio retrofaríngeo con involucro de la zona de peligro (flecha vino) **(D)**.

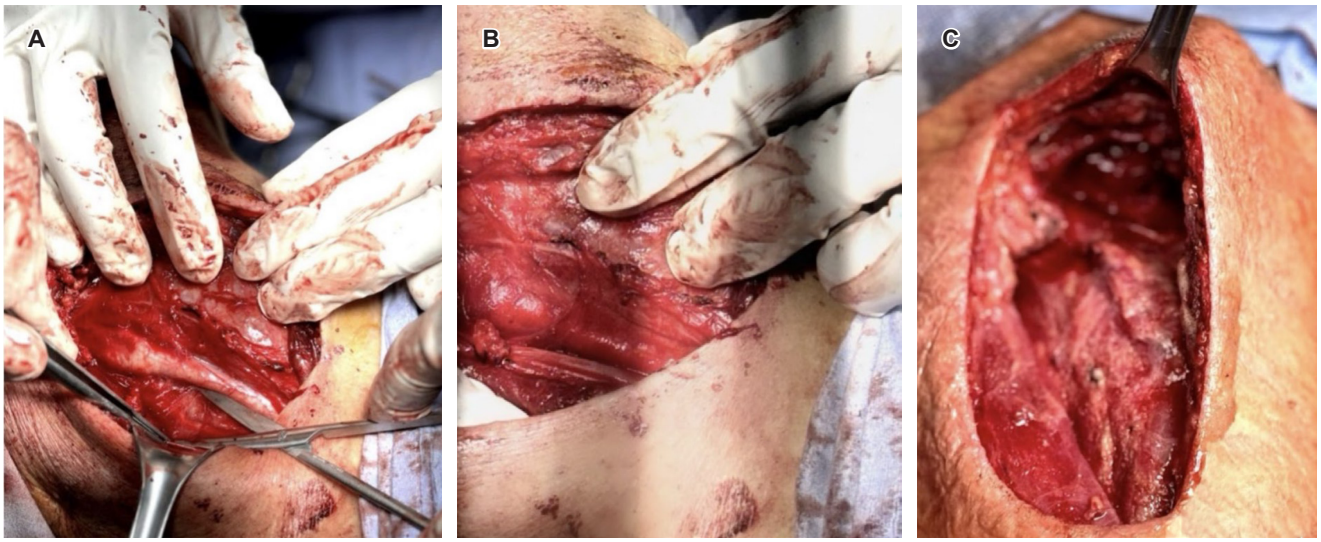

Figura 2: A) Exposición de vena yugular interna derecha. **B)** Realización de ligadura de la vena yugular interna derecha. **C)** Imagen transoperatoria previo a la colocación del sistema de presión negativa.

Se realizó drenaje quirúrgico del absceso, ligadura de la vena yugular interna y resección de la glándula submandibular. Posteriormente, se colocó un sistema de presión negativa para favorecer la recuperación *(Figura 2)*. Tres días después, el paciente requirió un procedimiento menor ambulatorio para drenaje adicional. Su evolución fue favorable, sin necrosis ni abscesos residuales.

DISCUSIÓN

El manejo de la trombosis séptica incluye antibióticos de amplio espectro efectivos contra anaerobios y gramnegativos, como betalactámicos con inhibidores de betalactamasa. En este caso, se emplea el uso de meropemem, linezolid y enoxaparina, complementados con cirugía, lo cual es recomendado en escenarios avanzados o con abscesos extensos.[1,3]

En la literatura, el manejo conservador muestra buenos resultados en trombosis sin complicaciones mayores.[2,4] Sin embargo, en casos severos, como el presente, un abordaje quirúrgico urgente es indispensable. A pesar de ello, estudios reportan complicaciones como recurrencias o infecciones metastásicas incluso con tratamiento adecuado.[4,5]

Este caso refuerza la importancia de los estudios de gabinete, como la tomografía computarizada, para el diagnóstico y tratamiento. Además, destaca la necesidad de considerar factores de riesgo, como el tabaquismo, que podrían influir en la progresión de la enfermedad.

Un diagnóstico temprano, manejo multidisciplinario y seguimiento cercano son fundamentales para evitar complicaciones graves y garantizar una recuperación óptima.

CONCLUSIONES

La trombosis de la vena yugular interna es una complicación poco común pero potencialmente grave de las infecciones orofaríngeas. En este caso, el diagnóstico oportuno y el abordaje quirúrgico multidisciplinario permitieron un manejo exitoso, evitando complicaciones sistémicas como embolias sépticas o síndrome de Lemierre. Este reporte resalta la importancia de la sospecha clínica, el uso de estudios de imagen y la intervención temprana para mejorar el pronóstico y reducir la morbilidad en pacientes con infecciones profundas del cuello.

REFERENCIAS

1. Riordan T. Human infection with Fusobacterium necrophorum (Necrobacillosis), with a focus on Lemierre's syndrome. Clin Microbiol Rev. 2007; 20 (4): 622-659
2. Chirinos JA, Lichtstein DM, Garcia J, Tamariz LJ. The evolution of Lemierre syndrome: report of 2 cases and review of the literature. *Medicine (Baltimore)*. 2002; 81 (6): 458-465.
3. Wong AP, Dutta S. Lemierre syndrome: a forgotten disease. *J Otolaryngol Head Neck Surg*. 2020; 49 (1): 65.
4. Kuppalli K, Livorsi D, Talati NJ, Osborn M. Lemierre's syndrome due to *Fusobacterium necrophorum*. *Lancet Infect Dis*. 2012; 12 (10): 808-815.
5. Weesner CL, Cisek JE. Lemierre syndrome: the forgotten disease. *Ann Emerg Med*. 1993; 22 (2): 256-258.

Si desea consultar los datos complementarios de este artículo, favor de dirigirse a **editorial.actamedica@saludangeles.mx**