CASO CLÍNICO
ISSN 1870-7203

Tumoración en esternón después de la radioterapia postoperatoria para cáncer de mama

Lump in sternum after postoperative radiotherapy for breast cancer

Elías Gallardo Navarro,*,‡,¶ Francisco Mario García Rodríguez,*,§,|| Carlos Mancera Steiner*,§,**

Citar como: Gallardo NE, García RFM, Mancera SC. Tumoración en esternón después de la radioterapia postoperatoria para cáncer de mama. Acta Med GA. 2026; 24 (3): 275-278. https://dx.doi.org/10.35366/123150

Resumen

La osteorradionecrosis es una complicación tardía grave de la radioterapia, por lo que en esta publicación se abordará el caso de una mujer de 67 años de edad con antecedente de cáncer de mama izquierdo HER2 positivo, a quien se le realizó mastectomía radical más quimioterapia y radioterapia adyuvante hace 23 años, quien presentaba tumoración sólida en parte superior del esternón compatible con radionecrosis, al ser un diagnóstico diferencial el angiosarcoma, la conducta diagnóstica es clave para dar manejo terapéutico, el total de dosis de radiación es directamente proporcional con osteorradionecrosis. Una vez que se diagnostica esta complicación, se decide cuál de las diversas opciones terapéuticas disponibles es la que se puede escoger para tratarlo.

Palabras clave: angiosarcoma, cáncer de mama, radioterapia, tumor esternal, complicación.

Abstract

Osteoradionecrosis is a serious late complication of radiotherapy, a 67 year old female with a history of HER2 positive left breast cancer who underwent radical mastectomy plus chemotherapy and adjuvant radiotherapy 23 years ago, who presented solid tumor in the upper part of the sternum compatible with radionecrosis, as angiosarcoma is a differential diagnosis, the diagnostic behavior is key to provide therapeutic management, the total radiation dose is directly proportional to osteoradionecrosis. Once this complication is diagnosed, it is decided which of the various therapeutic options available is the one that can be chosen to treat it.

Keywords: angiosarcoma, breast cancer, radiation therapy, sternal tumor, complication.

INTRODUCCIÓN

A lo largo de los años han surgido varias teorías que describen la fisiopatología, desde 1983 Marx, seguido por Delanian y Lefaix, detallaron ambos enfoques describiendo los cambios inducidos por la radiación en el tejido a nivel celular y molecular, que conducen a lesiones vasculares y cambios en la composición del tejido,[1] los cuales implican la incapacidad del tejido óseo para responder al aumento de la necesidad de oxígeno y a la demanda de reparación del tejido después de un traumatismo.[2] El tratamiento primario puede variar con cirugía combinada con radioterapia postoperatoria cuando esté indicado. La radioterapia se utiliza ampliamente en el tratamiento de lesiones malignas, sin embargo, Silvestre Donat FJ en 2008 refiere que esta terapia se sigue asociando con varias reacciones adversas que afectan la calidad de vida del paciente significativamente, e incluso pueden afectar al progreso del tratamiento como se observó en este caso.[3,4] El total de dosis de radiación es directamente proporcional con osteorradionecrosis, y el riesgo aumenta cuando la dosis total es mayor a 5,000 cGy. Una vez que se produce la patología, se decide cuál

* Hospital Español. Ciudad de México, México.
‡ Residente de cirugía de tercer año.
§ Cirujano oncológico.

ORCID:
¶ 0000-0003-3183-9872
|| 0009-0002-3239-1619
** 0009-0000-0555-107X

Correspondencia:
Elías Gallardo Navarro
Correo electrónico: gallardo18e@gmail.com

Recibido: 28-12-2024. *Aceptado:* 01-01-2025.

www.medigraphic.com/actamedica

de las diversas opciones terapéuticas disponibles es la que se puede escoger para tratarlo.[2,3,5]

PRESENTACIÓN DEL CASO

Mujer de 67 años de edad con antecedente de cáncer de mama izquierdo HER2 positivo a quien se le realizó mastectomía radical más quimioterapia y radioterapia adyuvante hace 23 años, quien presenta aumento de volumen en el tercio superior del esternón, acompañado de eritema, inflamación, telangiectasias y ulceración *(Figuras 1-3)*, por lo que acude con el servicio de oncología quirúrgica y se solicita resonancia magnética *(Figuras 4-5)*

Figura 1: (Flecha) se observa tumoración ulcerada, con eritema y telangiectasias.

Figura 2: (Flecha) tumoración de 2 × 3 cm que sobresale de la piel con ulceración y presencia de eritema.

Figura 3: (Flecha) se observa presencia de tumoración ulcerada que sobresale de la piel.

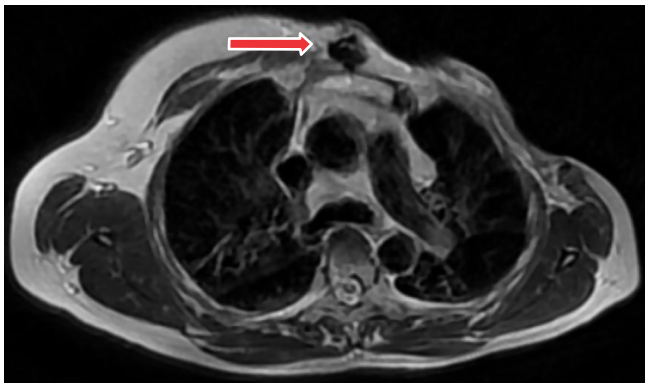

Figura 4: Corte axial de tomografía computada simple. (Flecha) se observa una tumoración ósea con masa de partes blandas que muestra extensión anterior a piel y grasa subcutánea de bordes lobulados que mide 42 × 46 mm.

para valorar las características de la lesión, con reporte de tumoración ósea con masa de partes blandas que muestra extensión anterior a piel y grasa subcutánea de bordes lobulados que mide 42 × 46 mm, a la exploración física se palpa tumoración dura y fija a tejidos blandos y hueso, no se palpan ganglios axilares ni supraclaviculares, no se observa alguna otra alteración, niega fiebre, anorexia y pérdida de peso. Con todo lo anterior se decide realizar biopsia incisional de la lesión con reporte de osteonecrosis *(Figura 6)*, por lo que se manda a oncología médica para manejo de la lesión.

DISCUSIÓN

Desde el comienzo del siglo XX, se ha sabido que las dosis altas de radiación producen daños clínicamente detectables en las personas que se encuentran expuestas, y pueden llegar a ser mortales, también es evidente que

las dosis bajas de radiación podrían producir efectos severos sobre la salud, ya que a nivel celular el daño directamente al ADN, tiene efectos deletéreos en los pacientes aunque de incidencia reducida. Los efectos biológicos de las radiaciones derivan del daño que éstas causan a la estructura química de la célula, en el caso de las dosis bajas de radiación, es motivo de inquietud el daño que causan al ácido desoxirribonucleico, este daño se expresa como mutación del ADN, el cual puede alterar la información que pasa de una célula a su descendencia; sin embargo, la mutación del ADN está sujeta a mecanismos reparadores eficientes, la reparación no está libre de error.[4,5] Las interacciones de las radiaciones con el material de ADN de las células pueden ocurrir al azar en cualquier momento durante el proceso dinámico de reproducción de las células madre, en las dosis bajas de radiación hay una gran cantidad de interacciones incidentes sobre cada célula, lo cual altera la biología de la misma, pero la frecuencia de las interacciones es extremadamente baja. Según estimaciones del Comité Científico de las Naciones Unidas para el Estudio de los Efectos de las Radiaciones Atómicas (UNSCEAR), una dosis baja de radiación (por ejemplo, 1 mSv por año) producirá, por término medio, aproximadamente una interacción por célula en un año.[2,3] Uno de los diagnósticos diferenciales fue sarcoma inducido por radiación, ya

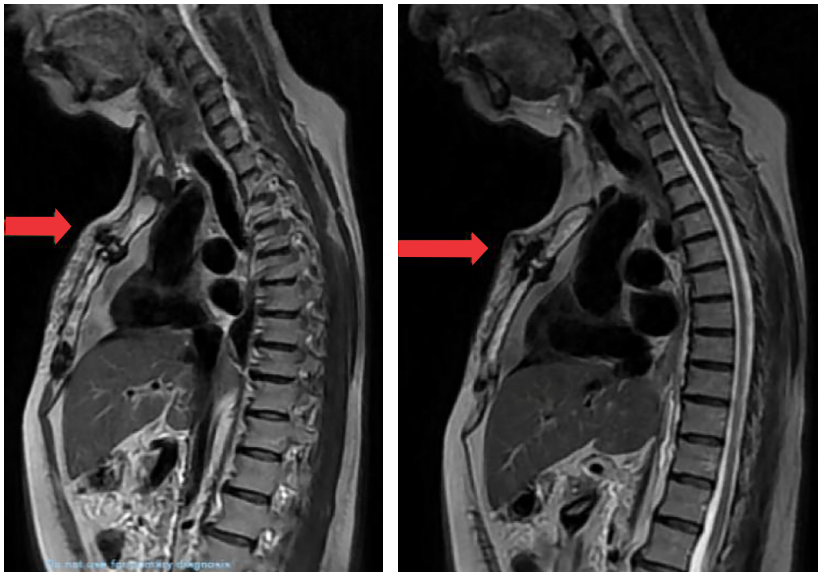

Figura 5:

Tomografía computada corte sagital, (flecha) se observa en ambas imágenes tumoración ósea en el esternón.

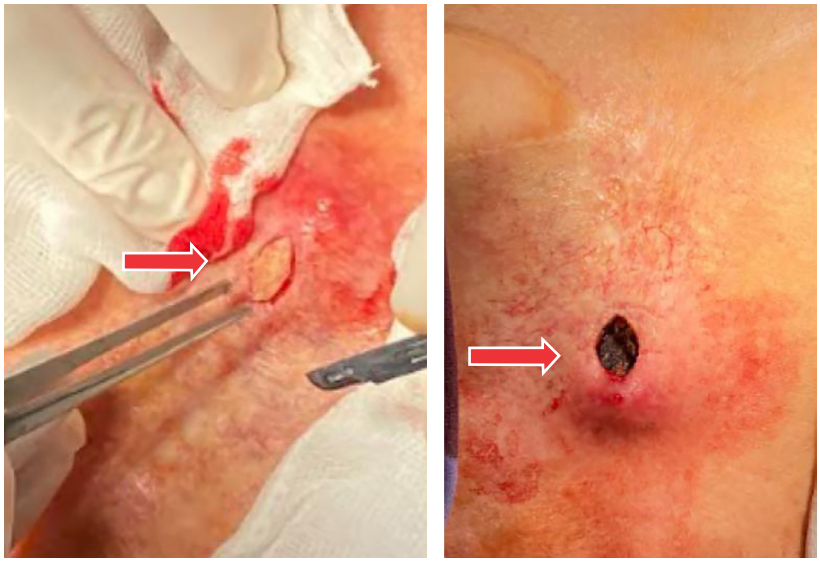

Figura 6:

Se realiza corte con bisturí de la lesión y se cauteriza.

que aparece en una zona irradiada, y debe sospecharse la posibilidad.[4,5] El periodo de latencia transcurrido desde el tratamiento con radioterapia hasta la aparición del nuevo tumor es variable, desde tres hasta 20 años.[4,5] Dentro de los sarcomas el tipo histológico más frecuente es el histiocitoma fibroso maligno, el segundo es el angiosarcoma según algunas series.[3,5] La mayoría de estos tumores son de alto grado y suelen diagnosticarse en estadios avanzados, es por eso que el tratamiento de elección es la cirugía, pero algunas veces son tumores irresecables por su extensión o su localización.[3-5]

CONCLUSIONES

Las complicaciones por la radiación siguen siendo un problema en la actualidad, sobre todo como terapia adyuvante en el carcinoma de mama con extensas áreas de necrosis y complicaciones como tumoraciones radioinducidas.

REFERENCIAS

1. Kirova Y, Vilcoq JR, Asselain B, Sastre-Garau X, Campana F, Dendale R et al. Radiation-induced sarcomas after breast cancer: experience of Institute Curie and review of literature. *Cancer Radiother*. 2006; 10 (1-2): 83-90.
2. Kirova YM, Vilcoq JR, Asselain B, Sastre-Garau X, Fourquet A. Radiation-induced sarcoma after radiotherapy for breast carcinoma: a large-scale single-institution review. *Cancer*. 2005; 104 (4): 856-863.
3. Kirova YM, Gambotti L, De Rycke Y, Vilcoq JR, Asselain B, Fourquet A. Risk of second malignancies after adyuvant radiotherapy for breast cancer: a large-scale, single-institutions review. *Int J Radiation Oncol Biol Phys*. 2007; 68 (2): 359-363.
4. Silvestre-Donat FJ, Puente Sandoval A. Efectos adversos del tratamiento del cáncer oral. Av Odontoestomatol. 2008; 24 (1): 111-121. ISSN 2340-3152.
5. Cha C, Antonescu CR, Quan ML, Maru S, Brennan MF. Long-term results wich resection of radiation-induced soft tissue sarcomas. *Ann Surg*. 2004; 239 (6): 903-909.

Si desea consultar los datos complementarios de este artículo, favor de dirigirse a **editorial.actamedica@saludangeles.mx**