CASO CLÍNICO
ISSN 1870-7203

Apendicitis del lactante perforada con peritonitis generalizada

Infant appendicitis with perforation and generalized peritonitis

Elyz Ariadneth Cortez López,* Jerónimo Benítez Avilés,* Jaime Nieto Zermeño*

Citar como: Cortez LEA, Benítez AJ, Nieto ZJ. Apendicitis del lactante perforada con peritonitis generalizada. Acta Med GA. 2026; 24 (3): 272-274. https://dx.doi.org/10.35366/123149

Resumen

La apendicitis aguda es la causa más frecuente de cirugía abdominal en la segunda década de la vida; en menores de tres años es infrecuente, debido a que presentan síntomas inespecíficos y complicaciones. Exponemos el caso de un lactante de dos años con datos de suboclusión intestinal y deterioro clínico importante asociado con marcadores inflamatorios elevados. Se sospechó apendicitis tras 4 horas de observación, por lo que se realizó laparoscopia exploratoria que identificó apendicitis complicada con peritonitis generalizada. El paciente recibió cuidados intensivos y antibioticoterapia, lo que permitió su completa recuperación y egreso. Este caso subraya la necesidad de considerar la apendicitis en lactantes.

Palabras clave: apendicitis del lactante, peritonitis generalizada, cirugía laparoscópica, peritonitis secundaria, apendicitis complicada.

Abstract

Acute appendicitis is the most frequent cause of abdominal surgery during the second decade of life. However, it is uncommon in children under three years of age due to nonspecific symptoms or complications. We report the case of a 2-year-old infant presenting with signs of intestinal subocclusion and significant clinical deterioration, accompanied by elevated inflammatory markers. After four hours of observation, appendicitis was suspected, prompting an exploratory laparoscopy, which revealed complicated appendicitis with generalized peritonitis. The patient received intensive care and antibiotic therapy, leading to full recovery and discharge. This case highlights the importance of considering appendicitis in infants.

Keywords: infant appendicitis, generalized peritonitis, exploratory laparoscopy, secondary peritonitis, complicated appendicitis.

INTRODUCCIÓN

La apendicitis en lactantes es rara, con una incidencia de dos casos por cada 10,000 niños menores de cuatro años. Los síntomas en estos pacientes suelen ser atípicos, incluyendo irritabilidad, distensión abdominal y vómitos biliares, lo que complica el diagnóstico debido a la falta de comunicación verbal.[1,2] Por esta razón, es crucial una alta sospecha clínica y una intervención temprana para evitar complicaciones graves como perforación o peritonitis.[3] La apendicectomía inmediata es fundamental para prevenir estas complicaciones.[4]

PRESENTACIÓN DEL CASO

Masculino de dos años, sin antecedentes relevantes. Llega por irritabilidad, hiporexia, vómitos y ausencia de evacuaciones en los últimos cuatro días. Presenta taquicardia, distensión abdominal y ausencia de peristaltismo.

Los estudios revelaron leucocitosis 15,800 cels/µL, proteína C reactiva (PCR) 395.5 mg/L, procalcitonina 2.45 ng/mL. Se realizó una radiografía y ecografía abdominal que identificó signos de suboclusión intestinal por asas intestinales dilatadas *(Figura 1)*.

* Departamento de Pediatría, Hospital Angeles Pedregal. Ciudad de México. México.

Correspondencia:
Elyz Ariadneth Cortez López
Correo electrónico: dra.cortezelyz@gmail.com

www.medigraphic.com/actamedica

Recibido: 03-01-2025. *Aceptado:* 27-01-2025.

Tras 4 horas de observación, tuvo fiebre (39 ºC) de difícil control y vómitos biliares, por lo que se realizó una tomografía abdominal simple que identificó material hiperdenso en íleo distal *(Figura 1)*. Se realizó una laparoscopia exploratoria *(Figura 2)*, encontrando apendicitis perforada y peritonitis generalizada. Se colocaron dos drenajes abdominales y se inició tratamiento con cefotaxima, metronidazol y ampicilina. Ingresó un día a cuidados intensivos para vigilancia.

En su evolución posterior, permaneció seis días hospitalizado, afebril, observando adecuada tolerancia a la movilidad, tolerando la vía oral desde el tercer día, con micción, canalización de gases y evacuaciones presentes a partir del segundo día. El cultivo de líquido peritoneal fue positivo a *E. coli*. El paciente fue dado de alta por mejoría.

DISCUSIÓN

La apendicitis en lactantes representa una emergencia quirúrgica importante. Su presentación es difícil de distinguir de otras condiciones abdominales comunes en esta edad, lo que retrasa el diagnóstico y tratamiento adecuado; esto es crucial para evitar complicaciones graves como la perforación y la peritonitis, debido a la rápida progresión (de 24 a 36 horas) desde la inflamación a la perforación.[3] En menores de dos años, la tasa de perforación varía entre el 30 y 65%, una cifra mucho más alta que en adultos.[4] Estas complicaciones se deben en parte al poco desarrollo del epiplón, lo que impide una contención efectiva de la infección.[5]

En los lactantes, la ecografía abdominal es la herramienta diagnóstica más útil, con una alta sensibilidad y especifici-

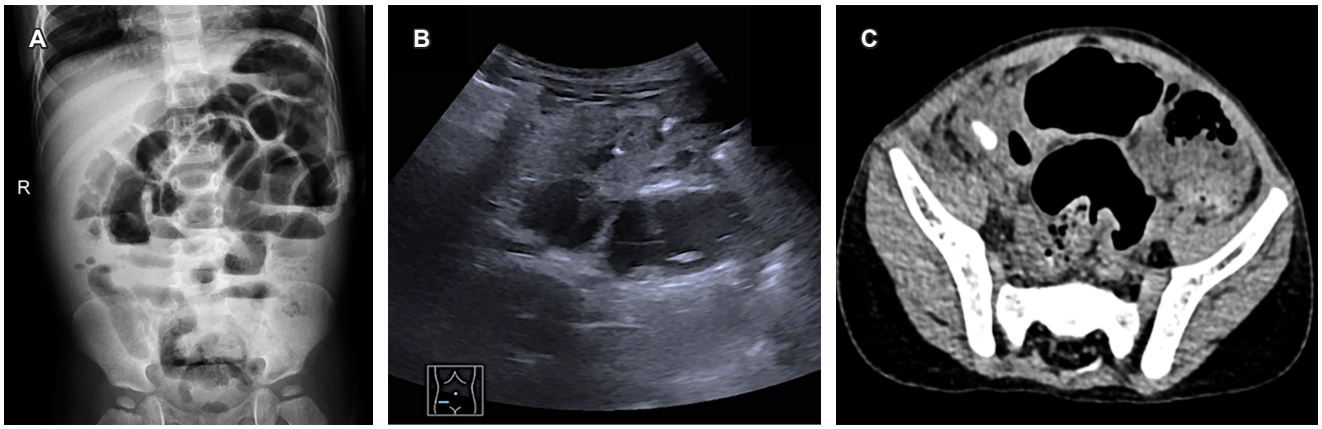

Figura 1: A) Radiografía abdominal: patrón intestinal con íleo; múltiples niveles aire-líquido. **B)** Ecografía abdominal: asas intestinales dilatadas, con contenido neumofecal abundante y líquido intraluminal, sin líquido libre y sin elementos apendiculares. **C)** Tomografía abdominal simple: íleo inespecífico, material hiperdenso inespecífico en íleon distal.

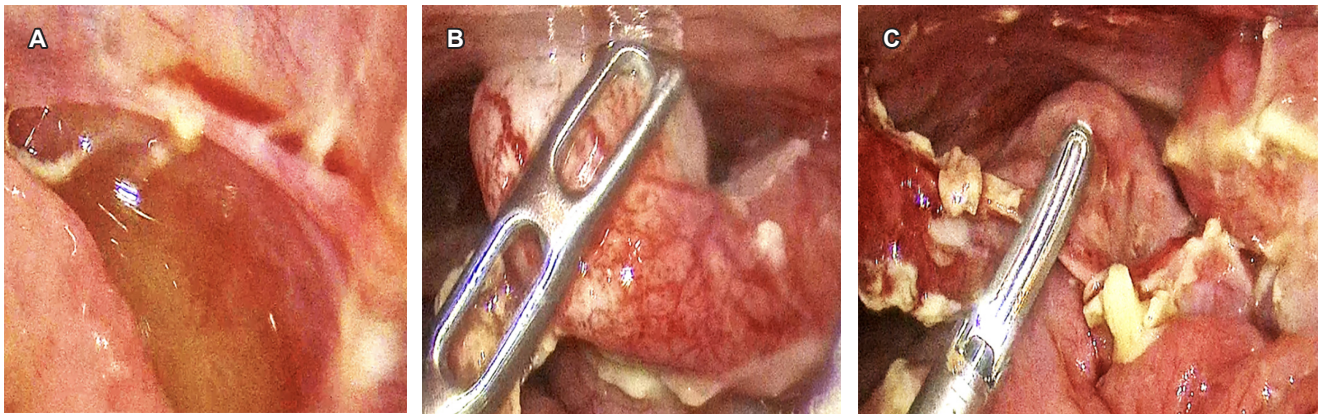

Figura 2: Laparoscopia exploratoria. **A)** Abundante material purulento y peritonitis generalizada. **B)** Apéndice perforada. **C)** Membranas purulentas.

dad; la tomografía computarizada también puede ser útil en casos complejos.

En este caso, la persistencia de síntomas y la suboclusión intestinal reportada en estudios de imagen, asociada con la falta de respuesta al tratamiento inicial para íleo inespecífico, sugirió un diagnóstico diferencial de apendicitis, lo que justificó una exploración quirúrgica. La laparoscopia se ha convertido en una opción segura y eficaz en estos casos, ya que permite una visualización directa y menor trauma quirúrgico.

CONCLUSIONES

Este caso subraya los desafíos y las complejidades diagnósticas y terapéuticas de la apendicitis aguda en lactantes. Dada su rareza y presentación atípica en este grupo de edad, decidimos publicar este caso. Una alta sospecha y una intervención rápida son esenciales para mejorar los resultados, prevenir complicaciones severas y reducir las tasas de mortalidad.

REFERENCIAS

1. Zhang A, Lu H, Chen F, Wu Y, Luo L, Sun S. Systematic review and meta-analysis of the effects of the perioperative enhanced recovery after surgery concept on the surgical treatment of acute appendicitis in children. *Transl Pediatr*. 2021; 10 (11): 3034-3045. doi: 10.21037/tp-21-457.
2. Vizueth-Ramírez S, Romero-Montes VE, Olvera-Durán JA, Nava-Carrillo AD. Apendicitis en niños menores de cinco años. *Rev Mex Cir Pediatr*. 2005; 12 (1): 11-15.
3. Almstrom M. Epidemiologic studies on acute appendicitis in children [Thesis]. Stockholm (SE): Department of Women's and Children's Health, Karolinska Institutet; 2018.
4. González-López SL, González-Dalmau LP, Quintero Delgado Z, Rodríguez Núñez BR, Ponce Rodríguez Y, Fonseca Romero BE. Apendicitis aguda en el niño: guía de práctica clínica. *Rev Cubana Pediatr* [Internet]. 2020; 92 (4): e1088. Disponible en: http://scielo.sld.cu/scielo.php?script=sci_arttext&pid=S0034-75312020000400015
5. Richardsen I, Schob DS, Ulmer TF, Steinau G, Neumann UP, Klink CD et al. Etiology of appendicitis in children: the role of bacterial and viral pathogens. *J Invest Surg*. 2016; 29 (2): 74-79. doi: 10.3109/08941939.2015.1065300.

Si desea consultar los datos complementarios de este artículo, favor de dirigirse a **editorial.actamedica@saludangeles.mx**